XIII CONGRESO NACIONAL DE LA ASOCIACIÓN DE VETERINARIOS ESPECIALIZADOS EN ANIMALES DE COMPAÑÍA DE ARGENTINA (AVEACA)

17 al 20 de Setiembre de 2013
Buenos Aires - Argentina

AVEACA:

MIEMBRO
DE LA WORLD SMALL
ANIMAL VETERINARY
ASSOCIATION
(WSAVA)

MIEMBRO DE LA
FEDERACIÓN
IBEROAMERICANA DE
ASOCIACIONES
VETERINARIAS DE
ANIMALES DE COMPAÑÍA
(FIAVAC)

XIII

MEMORIAS

Eukanuba®
De un Buen Perro, el Mejor

ASOCIACIÓN DE VETERINARIOS ESPECIALIZADOS EN ANIMALES DE COMPAÑÍA DE ARGENTINA (AVEACA)

Comisión Directiva

Presidente
Dr. Carlos Turdo
E-Mail: turdo0485@yahoo.com.ar

Vicepresidente
Dra. Lidia Elisa Pessatti
E-Mail: lpessatti@yahoo.com.ar

Secretaria
Dra. Laura Ontiveros Matamoro
E-Mail: lontivero@hotmail.com

Prosecretario
Dra. Alicia del Amo
E-Mail: alidelamo@yahoo.com.ar

Secretario de Finanzas
Dra. María Victoria Parrilo
E-Mail: marita_pc@hotmail.com

Prosecretario de Finanzas
Dr. Ernesto Bruzzone
E-Mail: doctorbruzzone@gmail.com

1º Vocal
Dr. Fernando Pellegrino
E-Mail: fernando.pellegrino@speedy.com.ar

2º Vocal
Dr. Claudio Arcodia
E-Mail: claudioarcodia@yahoo.com.ar

3º Vocal
Dr. Javier Mas
E-Mail: jamas@labdiagnotest.com

4º Vocal
Dr. Pablo Manzuc
E-Mail: pmanzuc@gmail.com

1º Vocal Suplente
Dr. Silvia Pereyra
E-Mail: drasilviapereyra@gmail.com

2º Vocal Suplente
Dr. Roberto Dughetti
E-Mail: <roberto.dughetti@panacea.com.ar>

DIRECCIÓN:
Chile 1856
(1227) CABA - Buenos Aires
ARGENTINA
Tel./Fax: (+54 11) 4383-8760
E-Mail: <aveaca@ciudad.com.ar>
www.aveaca.org.ar

ASOCIACIÓN DE VETERINARIOS ESPECIALIZADOS EN ANIMALES DE COMPAÑÍA DE ARGENTINA (AVEACA)

Comisión Revisora de Cuentas

Miembros Titulares
Dr. Uber Forgione
Dra. Sandra Ierino

Miembro Suplente
Dr. Diego F. Blanco

Comisión Científica

Dr. Claudio Barbeito
E-Mail: barbeito@fcv.unlp.edu.ar

Dr. Víctor Castillo
E-Mail: vcastill@fvet.uba.ar

Dr. Sabás Hernández
E-Mail: sabher@fvet.uba.ar

Dra. Rosana Mattiello
E-Mail: rmattiello@fvet.uba.ar

Dr. Carlos Mucha
E-Mail: cjmucha@gmail.com

Dr. Fernando Pellegrino
E-Mail: fernando.pellegrino@speedy.com.ar

Dra. Laura Ontiveros Matamoro
E-Mail: lontivero@hotmail.com

NOTA DEL EDITOR: Los textos de las Conferencias y Comunicaciones Libres están publicados tal cual fueron presentados por sus autores, sin modificación alguna, limitándonos exclusivamente a adecuarlos al formato general para una mínima coherencia de los estilos (tipografía, márgenes, etc.).

Dra. Laura Ontiveros Matamoro
Editora
Memorias del XIII Congreso
Nacional de AVEACA

BIENVENIDOS AL XIII CONGRESO NACIONAL AVEACA

Es muy grato poder plasmar en 4 días, toda la tarea desarrollada durante todo el año. Contamos este año con mucha actividad previa: un precongreso, y 4 talleres realizados ayer y antes de ayer. Hoy y mañana estaremos en tres salas simultáneas brindando 22 conferencias. Y el sabado próximo 28/9 una charla sobre aplicaciones del laboratorio, gratuita para asistentes a este congreso, que organiza Fiavac.

Tambien este año realizaremos la gira nacional Aveaca-Eukanuba, con un taller de colgajos quirúrgicos y una disertación sobre radiología, en La Pampa, Córdoba, Mar del Plata, Mendoza, Salta y Chacabuco.

Quiero agradecer especialmente

A los disertantes extranjeros: La dra. Ellen Van Nierop de Holanda, y el dr.Ynaraja Ramirez de España. También nuestro reconocimiento a todos los ponentes nacionales, que colaboraron en esta oportunidad. A toda la comisión directiva de Aveaca le agradezco el altruismo y apoyo constante.

Este año decidimos comenzar a funcionar con un director ejecutivo, el Sr. Gonzalo Lobos, a quien agradezco también su entrega.

A la empresa Eukanuba, nuestro sponsor principal, un reconocimiento especial por el apoyo constante. Y por la vehemencia y profesionalidad empleadas. Gracias también a todas las empresas auspiciantes, que año tras año están con nosotros. Sin ellos nuestra tarea seria imposible. Por ultimo, una gran bienvenida a colegas y estudiantes de Argentina, Uruguay, Paraguay, Chile, Brasil Perú, Bolivia, Venezuela, Colombia, Ecuador y España.

Como siempre, les sugiero disfrutar de este evento, relacionarse abiertamente con los colegas e intervenir activamente en las conferencias. Aveaca es la única asociación Argentina que pertenece a WSAVA (la Asociación Mundial) y a Fiavac (Asociación Iberoamericana), y necesita fortalecerse día a día con la presencia de ustedes. Asociandose a Aveaca, nuestra institución será cada vez más importante.

Estaremos estos dos días todos los miembros de la comisión directiva, atentos a necesidades de todos ustedes. Muchas gracias!!

.

Dr. Carlos Turdo
Presidente AVEACA

INDICE

CONFERENCIAS

CARDIOLOGÍA CANINA: "ARRITMIAS QUE ASUSTAN Y ARRITMIAS QUE NO TE DEJAN TIEMPO PARA CONSULTAR A UN COLEGA: CÓMO MANEJARLAS"
Enrique Ynaraja 12

RESPIRATORIO CANINO: "EL PERRO PEQUEÑO QUE TOSE: ENFERMEDADES RESPIRATORIAS CRÓNICAS Y COLAPSO TRAQUEAL: PORQUÉ NO CONSIGUES QUE DEJEN DE TOSER"
Enrique Ynaraja 23

TÉCNICAS QUIRÚRGICAS EN PATOLOGÍAS REPRODUCTIVAS EN PEQUEÑOS MAMÍFEROS
Leonardo Piparo 30

TÉCNICAS QUIRÚRGICAS EN PATOLOGÍAS REPRODUCTIVAS EN REPTILES Y AVES
Leonardo Piparo 33

DIAGNÓSTICO RADIOLÓGICO EN PATOLOGÍAS REPRODUCTIVAS
Diego Alvarez 44

MANEJO DEL DOLOR EN ANIMALES DE COMPAÑIA NO CONVENCIONALES
Sandra Ierino, Pablo Regner, Jara, Marcelo Echavarría 46

MALFORMACION TIPO CHIARI I
Fernando Pellegrino 59

EL GATO NO ES UN PERRO CHIQUITO: AFECCIONES OCULARES QUE MARCAN LA DIFERENCIA
Nathalie Weichsler 61

SIGNOS NEUROLÓGICOS ASOCIADOS CON ENFERMEDADES VIRALES EN LOS GATOS
Nélida Gómez 63

TOMA DE DECISIONES EN CIRUGÍA DE TÓRAX
Pablo Meyer 66

PRESENTACIÓN DE CASOS CLÍNICOS CON DIAGNÓSTICO CITOLÓGICO
Adriana Massone 69

NEOPLASIAS OCULARES EN CANINOS
Pablo Sande 72

EL ABC DE LAS EMERGENCIAS EN FELINOS
Daniel Moro 74

CARDIOLOGÍA FELINA: "¿PORQUÉ NO SON COMO PERROS PEQUEÑOS?, ¿QUÉ DEBO HACER DIFERENTE PARA QUE TODO FUNCIONE?"
Enrique Ynaraja 76

DISNEAS EN GATOS: ASMA BRONQUIAL Y DERRAME PLEURAL: DIAGNÓSTICO Y MANEJO CLÍNICO
Enrique Ynaraja 84

ENFERMEDADES DERMATOLÓGICAS PSICÓGENAS
María de la Paz Salinas 101

APROXIMACIÓN DIAGNOSTICA EN DERMATOPATÍAS FACIALES CANINAS.
Lisandro Reynes..... 109

OSTEOCONDROSIS
Andrés Álvarez ……..……. 116

ENFERMEDADES ÓSEAS EN EL CRECIMIENTO
Gabriel Benincasa ...……..... 122

COMUNICACIONES LIBRES – FORMATO: PÓSTER

1- COMUNICACIÓN DE CASOS DE INFECCIÓN DISEMINADA POR MYCOBACTERIUM AVIUM EN EL SCHNAUZER MINIATURA.
Feijoo, S; Lamarca, G; Fernández M; Duchene A; Gómez, N; Iachini R 131

2- EVALUACIÓN DE LA EFICACIA DE LA ASOCIACIÓN DE DOS NUCLEÓSIDOS INHIBIDORES DE LA TRANSCRIPTASA INVERSA Y UN NO-NUCLEÓSIDO, EN LA FASE FINAL DE LA INFECCIÓN ESPONTÁNEA CON EL VIRUS DE LA INMUNODEFICIENCIA FELINA.
Gómez, N, Suraniti, A, Fontanals, A, Castillo, V, Gisbert MA, Mira, G, Espina C 132

3- FORMA ATÍPICA DE CONJUNTIVITIS LIPOGRANULOMATOSA EN DOS GATOS.
Gómez, N.; Del Prado, A.; Salas, C.; Ivanic, J.; Vartabedian, A 133

4- EVALUACIÓN DE LAS GLOBULINAS SÉRICAS Y CORRIDA ELECTROFORÉTICA SÉRICA EN GATOS ASMÁTICOS.
Pisano, P.; Fontanals, A.; Castillo, V.; Mira, G.; Gómez, N. 134

5- PROFILAXIS QUIRÚRGICA CON CEFALOTINA EN CANINOS
Prados, AP.; Kreil, V. ; Tarragona, L. ; Quaine, P. ; Monfrinotti, A. ; Hallu, R. ; Rebuelto, M 135

6- AMOXICILINA LARGA ACCIÓN: ¿ADMINISTRACIÓN INTRAMUSCULAR O SUBCUTÁNEA?
Porta, N.; Prados, AP.; Kreil, V.; Monfrinotti, A.; Quaine, P.; Tarragona, L.; Hallu, R.; Rebuelto, M..... 136

7- COMPARACIÓN DE LAS CONCENTRACIONES Y GRADO DE PENETRACIÓN TISULAR DE LINCOMICINA, CLINDAMICINA Y CEFALEXINA EN PIEL DE GATOS
Albarellos, G.A.; Montoya, L.; Passini, S.M.; Lupi, M.P.; Denamiel, G.A.; Landoni, M. F. 137

8- INFLUENCIA DE LA ADMINISTRACION DE OMEPRAZOL EN LA ABSORCIÓN ORAL DE CEFALEXINA EN CANINOS: DIFERENCIAS ENTRE ADULTOS JÓVENES Y GERONTES.
Lupi, M.P.; Passini, S.; Prados, A.P.; Monfrinotti, A.; Montoya, L.; Albarellos, G 138

9- ENTEROBACTERIAS POCO FRECUENTES EN INFECCIONES DE PERROS Y GATOS: ENTEROBACTER Y CITROBACTER. SU RESPUESTA A CIPROFLOXACINA.
Puigdevall, T.; Más, J.; Albarellos, G. y Denamiel, G..... 139

10- ESPECIES DE *STREPTOCOCCUS* EN MUCOSA VAGINAL DE GATAS: PREVALENCIA Y SUSCEPTIBILIDAD FRENTE A ANTIMICROBIANOS (ESTUDIO PRELIMINAR).
Puigdevall, T; Mas, J; Ghigliazza, F; Albarellos, G; Denamiel, G..... 140

11- ESTUDIO PRELIMINAR SOBRE LA APLICACIÓN DE LA TÉCNICA DE PCR PARA LA DETECCIÓN DE HERPESVIRUS FELINO EN CASOS DE PATOLOGÍAS OCULARES
Vecino CV; Weichsler N, Teplitz GM, Pérez M, Bratanich AC..... 141

12- PRODUCCIÓN DE UNA PROTEINA RECOMBIANTE DEL VIRUS DE LA INMUNODEFICIENCIA FELINA (p24) PARA SU UTILIZACIÓN EN EL DESARROLLO DE UN TEST DE ELISA
Diaz L., Bucafusco D., Vecino C., Quintana M., Bratanich A..... 142

13- IDENTIFICACIÓN DE OOQUISTES DE *Cryptosporidium* spp. EN GATOS DOMÉSTICOS DE LA ZONA SUR DEL GRAN BUENOS AIRES
De Felice, LA; Eiras, DF; Gos, ML; Unzaga, JM 143

14- CRIPTOCOCOSIS CANINA: PRESENTACIÓN DE UN CASO
Iveli, S.; Casas, L.' Lagioiosa, J; Machuca, M. ; del Amo, A …….. 144

15- CRIPTOCOCOSIS CUTÀNEA PRIMARIA FELINA (CCP), REPORTE DE DOS CASOS CLINICOS
Blanco, A.; Duarte, M.; Vartabedian, A……..... 145

16- ARTRITIS SÉPTICA POR NOCARDIA sp. CASO CLÍNICO
Montiel ME; Allende M; Corrada, Y De palma V; Jorge C; Julian N; Prio MV; Torres A..... 146

17- DERMATITIS NECROLÌTICA SUPERFICIAL ``SINDROME HEPATOCUTÀNEO``
Loiza, M.; Duarte, M.; Vartabedian, A……..…… 147

18- "EHRLICHIOSIS CANINA: ASPECTOS DERMATOLÓGICOS"DESCRIPCIÓN DE UN CASO CLÍNICO
Tonelli, E.; Loiza, M.; Reynes, L.; Gayoso M., Scarpa, M.....…….... 148

19- FASCITIS NODULAR: PRESENTACIÓN DE UN CASO
Pirles, M.; Sacchi, L; Schiaffino, L.; Perrotta, C……..…… 149

20- LUPUS ERITEMATOSO DISCOIDE CON AFECCIÓN MUCOCUTÁNEA EN UN OVEJERO ALEMÁN
. Fógel, FA, Denzoin Vulcano LA. ……..…… 150

21- DIAGNÓSTICO DE SITUACIÓN SOBRE POBLACIÓN CANINA EN LA LOCALIDAD DE SANFORD, PROVINCIA DE SANTA FE, ARGENTINA
Pirles, M.; Craveri, A; Schiaffino, L.; Sorribas, C.' Morales, L……..... 151

22- PREVALENCIA DE PALADAR HENDIDO EN LA ESPECIE CANINA
Sorribas, C.; Schiaffino, L.; Pirles, M.; Bin, L……..... 152

23- HIPOTRICOSIS CONGÉNITA Y DISPLASIA DENTAL EN UN CANINO.
Broglia GC, Sieben C, Dragonetti A, Massone AR …..…….…..... 153

24- MALACOPLAQUIA VESICAL EN DOS BULL DOG FRANCÉS DE 2 MESES DE EDAD
Martiarena B; Lamarca G; Comercio E.; Molina E.; Duchene A.; Vartabedian A...…….…. 154

25- METABOLISMO FÓSFORO/CÁLCICO EN PERROS CON INSUFICIENCIA RENAL CRÓNICA
Martiarena B, Castillo V, Regonat M, Quintana H, Brandi G, Visintini A, Ruidíaz V, Lamarca G, Molina E 155

26- DIOCTOPHYMOSIS. PRESENTACION DE UN CASO DE LOCALIZACIÒN ECTOPICA
Rube A, Olguin S , Ríos S, Barrena J, Rodriguez R…….....……..... 156

27- UN CASO DE CARCINOMATOSIS RENAL DE PRESENTACION NO HABITUAL EN UN CANINO. EL APORTE DE LA ULTRASONOGRAFÍA Y LA RADIOLOGÍA
Fábrega, M.L.; Pons, E .R.; Prio, V.; Segura, P.; Banegas, K.; Beltrán, M.; Olguin, S.; Rube, A.; Rodríguez, R. ……..…… 157

28- HEMANGIOSARCOMA RENAL EN CANINO. DESCRIPCIÓN DE UN CASO
Forgione, U.; Romero, J.; Fragner, M.; Cohen, N.; Moreau, C…….... 158

29- METÁSTASIS ÓSEA DE HEMANGIOSARCOMA ESCROTAL CANINO: PRESENTACIÓN DE UN CASO CLÍNICO
Tommei, A.; Alvarez, A.; Cabrini, A……..... 159

30- METASTASIS OSEA DE TUMOR VENEREO TRANSMISIBLE EN UN CANINO. PRESENTACIÓN DE UN CASO CLÍNICO
Lopéz Vale, H.; Palermo, A.; Brignone, V.; Tommei, A.....……..... 160

31- CONTROL DE TUMOR VENÉREO TRANSMISIBLES (T.V.T.) MEDIANTE QUIMIOTERAPIA EN CANINOS HACINADOS DE LA CIUDAD DE SAN LORENZO, SANTA FE, ARGENTINA.
Gay, M.; Apa, M.; Seghesso, A.; Gurrea, C..... 161

32- TUMOR VENEREO TRANSMISIBLE INTRATRAQUEAL EN UN CANINO: SU DIAGNÓSTICO ENDOSCÓPICO.
Crespo, M; Vera Marchiano, C; Di Federico, G; Blasco, A; Giordano, A; Massone, A; Aprea, AN..... 162

33- OSTEOCONDROMA TRAQUEAL RECIDIVANTE EN UN CANINO: REPORTE DE UN CASO CLINICO ATIPICO
Biglieri,S**,** Minovich,F, Suse,M Syriani,R. 163

34- DIAGNÓSTICO CITOLÓGICO EN DOS CASOS DE CARCINOMA TIROIDEO EN CANINO
Casas, L.; Iveli, S.; Massone, A.; del Amo, A.……..... 164

35- TUMORES TIROIDEOS EN CANINOS. UN ESTUDIO RETROSPECTIVO. ASPECTOS CITOLOGICOS E HISTOPATOLOGICOS
Vartabedian, A, C; Castillo, V; Santana C; Gadea, P; Lavid;; A; Muller, M 165

36- TORMENTA TIROIDEA FELINA: REPORTE DE UN CASO
Gargiulo, N., Castro, Ma. S., Fernández V., Figuls, E., Larquier M., Tunesi M..... 166

37- LINFOMA NEURAL FELINO PRIMARIO: REPORTE DE UN CASO CLÍNICO
Pretti, R.; Pereira, M.; Fidanza, M.; Millore, H.;Gabriele, C.; Mira, G..... 167

38- EXPRESIÓN DEL ANTÍGENO KI-67 Y DEL ONCOGÉN HERB2-NEU Y SU IMPACTO EN EL PRONÓSTICO EN PACIENTES CANINOS CON CÁNCER MAMARIO.
Pretti, R.; Ontiveros, L; Pereira, M.; Vartabedian, A.; Fidanza, M.; Maubecin, E.; Mántica, F.; Mira, G.; Marquez, A. 168

39- EVALUACIÓN DEL ANTÍGENO KI-67 COMO FACTOR PRONÓSTICO EN TUMORES MAMARIOS CANINOS.
Vartabedián, A; Pereira, M; Nosach, N; Fidanza, M; Lódola, V ; Gonzalez, S; Mira, G; Marquez, A 169

40- PAPILOMA DUCTAL MAMARIO EN UN PERRO MACHO
Benavente MA, Bianchi CP, Denzoin Vulcano LA, Aba MA. 170

41- TUMORES SIMULTÁNEOS DE DISTINTA ESTIRPE CELULAR EN UN CANINO
Denzoin Vulcano LA, Del Sole MJ, Nejamkin P, Cavilla V, Nasello W, Spampinato F, Clausse M, Álvarez M, Escuer G, Fógel FA ……..... 171

42- HIPOGLUCEMIA COMO SÍNDROME PARANEOPLASICO POR LEIOMIOMA GÁSTRICO EN UN CANINO: SU RESOLUCIÓN QUIRÚRGICA.
Blanco D., Sclocco M., Arcodia C., Pereyra S.; Vartabedian A. .....…… 172

43- QUILOABDOMEN SECUNDARIO A UN CARCINOMA HEPATOBILIAR CON CARCINOMATOSIS EN UNA GATA. PRESENTACIÓN DE UN CASO.
. Satek, MF; Porfirio, H; Aczel, E…….....…… 173

44- COBERTURA DEL TABIQUE NASAL MEDIANTE COLGAJO DE AVANCE POST-PLANECTOMIA EN UN GATO.
Satek, MF; Echevarría, M; Ramat, S..... 174

45- DIAGNÓSTICO DE HELICOBACTER SPP. EN PERROS: IMPRONTA VERSUS HISTOPATOLOGÍA DE BIOPSIA GÁSTRICA
Guendulain C, González G, González P, Caffaratti M, Babini S, Bessone A, Bagnis G, Tamiozzo P..... 175

46- PRESENTACIÓN DE UN CASO DE ÚLCERA DUODENAL CAUSADO POR INGESTIÓN DE LÍQUIDO DE FRENOS Y SU RESOLUCIÓN QUIRÚRGICA.
López Ribada M.M., Miguez C., Napolitano M.A., De Puch G., Carreto G..... 176

47- PUNCION BIOPSIA OSEA BAJO GUIA RADIOLOGICA: ESTUDIO PRELIMINAR A CERCA DE SU UTILIDAD DIAGNOSTICA
Cabrini A, Tommei A, Paparela M.L., Waldhorn J, Alvarez A , Santini Araujo E 177

48- MANEJO PERIOPERATORIO DEL PACIENTE QUIRÚRGICO CANINO CON HEMORRAGIA ACTIVA
Caruso, M.J.; Bernava, C.; Chiurazzi, M.C, Visuara, R, Sgroi, J..... 178

49- USO DE LA ACEPROMACINA EN LA PREMEDICACIÓN DE PERROS CONVULSIVOS CON HIDROCEFALIA Y EPILEPSIA IDIOPÁTICA
Caruso, M.J.; Bernava, C.; Ramallal, M.; Sensini, M..... 179

50- BLOQUEO DEL NERVIO ISQUIÁTICO ASISTIDO POR NEUROLOCALIZACIÓN EN CIRUGÍA DE TEJIDOS BLANDOS DEL MIEMBRO POSTERIOR FELINO: REPORTE DE UN CASO.
Zaccagnini, A.; Creixell, J.; Tarragona, L.; Ceballos, M.; Fuensalida, S; Otero,P. 180

51- REMIFENTANILO EN INFUSIÓN CONTINUA COMO PREMEDICACIÓN EN CANINOS
Zaccagnini, A; Montoya, L.; Tarragona, L.; Martin, E.; Verdier, N..... 181

52- FRACTURA TRANSVERSA BILATERAL DE LOS HUESOS MAXILAR Y NASAL CON FRAGMENTO ROSTRAL INESTABLE EN UN PERRO: SU RESOLUCIÓN QUIRÚRGICA MEDIANTE FIJACIÓN INTERDENTAL
Hernández SZ, Negro VB, Rodríguez DI, Speicher ML, Ontiveros LB..... 182

53- RESOLUCIÓN QUIRÚRGICA DE MUCOCELE DE VESÍCULA BILIAR EN CANINOS. PRESENTACIÓN DE 3 CASOS
Ghersinich, FE , Bruzzone MC, Corral FJ, Duchene A…….. .....…….....…. 183

54- ALCANCE DE LA CIRUGÍA TORÁCICA VIDEO ASISTIDA EN DOS PACIENTES CANINOS CON PATOLOGÍA CARDIOVASCULAR
Marcos M, Videla M, Blasco A, Baschar H, Allende M..... 184

55- NEUMOTÓRAX ESPONTÁNEO ASOCIADO A ASMA FELINO
Gargiulo N., Alén N., Aristimuño C., Donati P., Guevara J. M., Viturro M., Szappanos A.. 185

56- ALTERACIONES DE LA HEMOSTASIA EN FELINOS
Vesco, C.; Regonat, M.; Micciullo, V.; Marquez, A.; Esarte, M……..... 186

57- DETERMINACIÓN DE LACTATO SANGUÍNEO EN PERROS DURANTE EL ENTRENAMIENTO EN CINTA TROTADORA
Pellegrino FJ, Risso A, Ponce L, Arizmendi A, Blanco PG, Arias D, Corrada Y..... 187

58- ADAPTACIÓN DE LA CAMPAÑA SOBREVIVIENDO A LA SEPSIS EN PACIENTE FELINO CON PIÓMETRA
Gargiulo N., Donati P.[1], Guillemi E.[1], Rodríguez S.[1], Silva L.[1], Unzaga S..... 188

59- REPORTE DE DOS CASOS DE ECTRODACTILIA
Audisio SA, Amiano C, Vaquero P, Torres P, Verna E, Ocampo L..... 189

60- INCIDENCIA DE DEFECTOS DE APLOMOS EN CANINOS PARTICIPANTES DE LA CAMPAÑA ANTIRRÁBICA DE LA FAC. CS. VETERINARIAS UNR EN LA LOCALIDAD DE CORONEL BOGADO EN EL AÑO 2012.
. Vallone, R.; Terán, T.; Córdoba, O.; Vallone, C.; Gobbi D.; Schiafino, L.; Pirles, M..... 190

61- UTILIDAD DE LA LINFOPROLIFERACIÓN Y LA CORTICOTERAPIA EN EL DIAGNÓSTICO DE LA MIELOPATÍA DEGENERATIVA CANINA
Marina, L; Fidanza, M; Mercado,M; Mundo,S; Rigazzi, A; Espina,C; Aiello,N; Suraniti A 191

62- VARIACIONES DE LOS POTENCIALES EVOCADOS VISUALES EN PERROS CON DIAGNÓSTICO POSITIVO DE MIASTENIA GRAVIS ANTES Y POST TRATAMIENTO CON BROMURO DE PIRIDOSTIGMINA.
Fidanza, M; Gilardoni, L; Mundo, S ; Marina, L; Rigazzi, A; Suraniti A 192

63- ESPOROTRICOSIS EN 2 FELINOS DE LA PROVINCIA DE BUENOS AIRES
Mas, J; Puigdevall, T; Ferrer, V; Buzzelli, M, Wolberg, A 193

64- COMPORTAMIENTO ECOCARDIOGRÁFICO DEL *DUCTUS* ARTERIOSO PERSISTENTE OPERADO. 50 CASOS
Belerenian, G; Hall, P; Pucheta, C; Gabay, A; Medina Bouquet, O; Linares, M; Iriart, G; Fermepín; Donati, P; Mucha, C..... 194

65- DEMOSTRACIÓN DE LA INSUFICIENCIA PULMONAR INMEDIATA A LA DILATACIÓN TRANSVENTRICULAR DE LA ESTENOSIS PULMONAR POR ECODOPPLER COLOR INTRAQUIRÚRGICO.
Belerenian, G; Hall, P; Pucheta, C; Gabay, A; Medina Bouquet, O; Linares, M; Iriart, G; Fermepín; Donati, P; Mucha, C..... 195

66- DISTANCIA EPSS EN CANINOS SANOS CONSCIENTES
Meder AR, Olondriz PA, Lapuyade CL, Poblete GE, Montenegro JM, Lezcano PA, Romero JE, Adagio LM, Wheeler JT, Lattanzi LD, Desmarás EA, Arauz MS..... 196

67- VASCULATURA PORTAL INTRAHEPÁTICA: DESCRIPCION ANATÓMICA, RADIOLÓGICA Y ECOGRAFICA
Pidal, G.; Oribe, G.; Arrayago, I.; Curra-Gagliano, F.; D'Anna, E.; Martín, E..... 197

68- VASCULATURA VENOSA HEPÁTICA: DATOS ESTADÍSTICOS OBTENIDOS MEDIANTE ECOGRAFÍA DOPPLER EN PERROS BEAGLE SANOS
Pidal, G.; D'Anna, E.; Oribe, G.; Rodriguez, S.; Arrayago, I.; Curra-Gagliano, F; Martín, E.; Lightowler, C..... 198

69- VELOCIDAD DE FLUJO EN LA VENA CAVA EN PACIENTES SANOS VS PACIENTES CON ANASTOMOSIS PORTO SISTÉMICA
Pidal, G.; D'Anna, E.; Oribe, G.; Arrayago, I.; Curra-Gagliano, F.; Martín, E..... 199

70- EVALUACIÓN ULTRASONOGRÁFICA DE LA REPARACIÓN DE DEFECTOS ÓSEOS SEGMENTALES CON MATRIZ ÓSEA DESMINERALIZADA
Audisio SA, Vaquero P, Sosa A, Torres, P, Verna E, Ocampo L, Cristofolini A, Merkis C..... 200

71- DIAGNÓSTICO ECOGRÁFICO DE UN CASO DE *SCHISTOSOMUS REFLEXUS* EN UN CANINO
Alterio, F.E..... 201

72- DIAGNÓSTICO ECOGRÁFICO DE GESTACIÓN ANORMAL EN PERRA Y GATA
González G; Guendulain C.; Caffaratti M.; González P..... 202

73- EVALUACIÓN ECOGRÁFICA DEL ÚTERO POSPARTO EN LA PERRA Y EN LA GATA
González G; Guendulain C.; Caffaratti M.; González P..... 203

74- LA ECOGRAFÍA COMO HERRAMIENTA DIAGNÓSTICA EN EVALUACIÓN DE LA ARTICULACIÓN ESCAPULO HUMERAL EN CANINOS
Lopéz Vale H.; Bauzer E.; Piccioni S.; Tommei A..... 204

75- POTENCIAL ASOCIACIÓN ENTRE DISPLASIA OCCIPITAL Y LUXACIÓN ATLANTOAXIAL EN CANINOS DE RAZAS MINIATURA
Sclocco M., Suraniti A., Lopez G..... 205

76- DESCRIPCIÓN DE UN CASO DE MASTOCITOMA EN HÁMSTER RUSO (*Phodopus sungorus*)
Regner, P., Vartabedian, A. 206

77- ADENOCARCINOMA DE BUCHE EN UNA PALOMA DOMÉSTICA (COLUMBA LIVIA)
Lobos, V; Ierino, S; Vartabedian, A.C..... 207

78- TRATAMIENTO DE LA PARAMIXOVIROSIS EN LA PALOMA DOMÉSTICA (*Columba livia*) CON CITOQUINAS AVIARES. REPORTE DE UN CASO CLÍNICO
Mattiello R., Maure P., Pereira C., di Girolamo F., Boviez Mattiello S..... 208

ARRITMIAS QUE ASUSTAN Y ARRITMIAS QUE NO TE DEJAN TIEMPO PARA CONSULTAR A UN COLEGA: CÓMO IDENTIFICARLAS Y MANEJARLAS EN LA CLÍNICA

Dr. Enrique Ynaraja Ramirez
Servicios Veterinarios Albeytar – CardioVet. España
eynaraja@cardiovet.es

Definición y clasificación:

Las arritmias cardiacas se pueden definir como las anomalías en la formación, la frecuencia, el ritmo o en la conducción de la actividad eléctrica del corazón.

Para facilitar su estudio, optamos por una clasificación amplia, en función del lugar donde se generan y del mecanismo de producción, así estudiaremos los siguientes tipos de arritmias:

Sinusales
Supraventriculares
- Auriculares
- Aurículo-ventriculares

Ventriculares
Bloqueos
Escapes
Otras arritmias.

Las consecuencias hemodinámicas de las arritmias se basan en su capacidad para producir un descenso significativo en el gasto cardiaco y/o facilitar la regurgitación retrógrada de un flujo sanguíneo significativo.

También debemos considerar el riesgo de que una arritmia determinada no modifique de forma sustancial el equilibrio hemodinámico por si misma pero suponga un factor de riesgo para la aparición de otras arritmias potencialmente más peligrosas.

Un aumento de la frecuencia cardiaca se acompaña de la disminución de los periodos diastólicos en los cuales los ventrículos se llenan de sangre. El acortamiento de dichos periodos diastólicos produce una disminución del volumen diastólico ventricular y una disminución del gasto cardiaco.

La producción de impulsos eléctricos y contracciones musculares consecuentes en un punto inadecuado del ciclo cardiaco interfiere con el funcionamiento valvular y puede producir un flujo retrógrado de ventrículos a aurículas o de aurículas hacia vías venosas.

La disminución de la frecuencia cardiaca por debajo de niveles normales produce una disminución de gasto cardiaco al mantenerse el volumen de eyección pero disminuir el número de veces que se produce una contracción por unidad de tiempo.

La taquiarrítmias, las contracciones ectópicas desordenadas y la pérdida de frecuencia cardiaca global son todas ellas causas diferentes de disminución del gasto cardiaco.

Estas pérdidas de GC de forma brusca, intensa o sostenida pueden generar situaciones críticas que exigan un tratamiento de urgencia para evitar una insuficiencia cardiaca aguda que pueda desembocar en una parada cardiaca o un *shock* cardiogénico.

Arritmias sinusales:

Son alteraciones en el inicio o formación del impulso que se origina en el nódulo SA. Solamente aparecen alteraciones en el ritmo o en la frecuencia, sin que exista alteración en las ondas.

Taquicardia sinusal:

En esta arritmia el ritmo es regular. La frecuencia es superior a 180 lpm (dependiendo de la raza y de la edad). Puede producirse por: estrés, dolor, ICC, *shock*, fiebre, hipertiroidismo, anemia y por el empleo de fármacos vagolíticos o simpaticomiméticos.

El tratamiento debe estar encaminado hacia la causa primaria del proceso. En cualquier caso conviene recordar que cuando existe ICC se puede incluir digitalización, terapia diurética y vasodilatadora. En casos de hipertiroidismo dan buenos resultados los beta-bloqueantes como el propranolol.

Bradicardia sinusal:

Es una arritmia también de ritmo regular, pero la frecuencia es menor de 70 lpm (dependiendo de la raza y de la edad).

Se asocia a un aumento de estimulación del tono vagal que se produce en diversos procesos nerviosos, respiratorios y gastrointestinales.

Aparece también en el curso del hipotiroidismo, la enfermedad de Addison, en el curso de la insuficiencia hepática y asociada a hipotermias.

Se ha descrito también secundaria al empleo de fármacos como digoxina, propranolol, xilacina, pilocarpina y acepromazina.

Puede ser fisiológica si aparece en reposo y en animales entrenados.

Puede producir síncopes cardiacos bradiarrítmicos.

El tratamiento debe encaminarse hacia la causa primaria, en cualquier caso es una arritmia más grave que la taquicardia sinusal y debe tratarse siempre que se produzca sintomatología.

El tratamiento consiste en vagolíticos, como la atropina y la propantelina o simpaticomiméticos, como el isoproterenol o la hexoprenalina. En caso de asociarse a PCP se puede emplear adrenalina o dopamina.

Arritmias auriculares:

El estímulo eléctrico se genera en un foco ectópico auricular fuera del nódulo SA.

Electrocardiográficamente aparece, en derivación II, una onda P positiva prematura que se denomina onda P´ y que es diferente de la onda P sinusal.

Extrasístole auricular o complejo prematuro auricular (CPA):

El foco ectópico situado en la aurícula se activa antes que el nódulo SA, apareciendo el CPA seguido de una pausa.

La onda P´ puede fusionarse a la onda T precedente.

El complejo QRS suele ser normal, pero el CPA puede encontrar el sistema de conducción ventricular en periodo refractario relativo apareciendo un complejo QRS de morfología anormal.

Las extrasístoles auriculares se asocian a: cardiopatías auriculares o globales, insuficiencia mitral, defectos cardiacos congénitos, fibrosis valvular, ICC, estados de hipoxia, toxemia o septicemias, desequilibrios electrolíticos, simpaticotonías o a la administración de digitálicos o anestésicos.

Los CPA pueden preceder a otras arritmias auriculares, su gravedad depende más de la posibilidad de facilitar la aparición de otras arritmias que de sus consecuencias hemodinámicas directas. Sin duda, además, su presencia es habitual que refleje alteraciones cardiacas (dilataciones, hipoxia) severas que comprometen la contractilidad miocárdica.

Esta arritmia debe tratarse cuando las extrasístoles:

Sean más de 20 por minuto

Aparezcan de forma repetitiva (ritmos bigéminos y trigéminos)

Cursen con sintomatología cardiaca aunque aparezcan de forma aislada.

En el caso de que aparezcan en el curso de una ICC el tratamiento será el específico de este proceso y puede incluir terapia digitálica, diurética y vasodilatadora.

Si no van unidos a ICC podemos tratarlas con:

Amiodarona
Atenolol
Diltiazem
Propranolol

Taquicardia auricular:

Consideramos taquicardia auricular a la aparición de tres o más extrasístoles auriculares seguidos.

El complejo QRS puede ser normal o adquirir una morfología anormal.

La onda P´ puede aparecer superpuesta a la onda T.

Puede presentarse de forma continua o paroxística lo que se diferencia mediante la maniobra vagal.

Puede ser mono o multifocal siendo más grave ésta última.

La etiología es la misma que para las extrasístoles auriculares, incluyendo: miocardiopatías y valvulopatías crónicas, intoxicación digitálica, estados de hipoxia grave o anestesia general.

Es una arritmia grave que puede originar ICA: síncope, *shock* o PCP. También puede aparecer en el curso de la ICC.

Este proceso siempre requiere tratamiento que variará en función de la sintomatología. Así el síncope, el *shock* o la ICC tienen tratamiento propio.

El tratamiento específico antiarrítmico de la taquicardia auricular es básicamente el mismo que el descrito para las extrasístoles auriculares.

Flúter auricular:

El flúter auricular es una arritmia inestable, transitoria y poco frecuente que evoluciona a ritmo sinusal o a fibrilación auricular.

Se caracteriza por una frecuencia de contracción auricular muy superior a la ventricular (>300 lpm) con disociación entre ambas.

Las ondas P´ cambian constantemente de morfología y se denominan ondas F de flúter y tienen una morfología de "dientes de tiburón".

Se establece un bloqueo AV de 2º grado, el complejo QRS es normal y las ondas T pueden estar alteradas por superposición con las ondas F.

Es una arritmia difícil de detectar en la clínica (es inestable y rápidamente cambia a fibrilación) y tiene la misma etiología y tratamiento que la fibrilación auricular.

Fibrilación auricular:

En este proceso aparece una activación irregular y desincronizada de las aurículas por múltiples estímulos producidos por focos ectópicos o fenómenos de reentrada.

Es una arritmia muy grave en la que la onda P es sustituida por ondulaciones de la línea isoeléctrica denominadas ondas f de fibrilación.

Se establece un bloqueo AV de 2º grado y el intervalo R-R varía constantemente.

El complejo QRS es normal, y la onda T puede estar enmascarada entre las ondas f.

Suele estar asociada a enfermedades auriculares graves con dilatación (insuficiencia mitral, DAP, CIA); sobrecargas auriculares de origen pulmonar (*cor pulmonale*, filarias), tumoraciones cardiacas (quemodectoma y hemangiosarcoma), pericarditis, miocardiopatías y valvulopatías crónicas.

También se asocia a traumatismos cardiacos, anestesia general, intoxicación digitálica, trastornos electrolíticos (hipercaliemia), *shock*, pudiendo aparecer después de PCP.

Se han descrito en el curso de procesos digestivos como la dilatación/ torsión de estómago.

En esta arritmia al no existir contracción auricular efectiva el llenado ventricular es exclusivamente pasivo y se establece un cuadro de ICC por defecto crónico de precarga.

Por otra parte, hay que tener en cuenta que la fibrilación auricular es la arritmia que con mayor frecuencia acompaña a la ICC.

Si la fibrilación acompaña a un cuadro de ICC el tratamiento es el específico de ésta, suele combinarse a partir de digitálicos, antiarrítmicos, diuréticos y vasodilatadores.

El tratamiento puede ser el mismo que el propuesto para las extrasístoles auriculares (digitálicos, propranolol, quinidina, verapamilo, amiodarona, disopiramida, fenitoina, procainamida).

Si acompaña a ICC se deben añadir diuréticos y vasodilatadores.

En cualquier caso, es muy difícil lograr la cardioversión farmacológica (estable y duradera) en los perros.

Arritmias aurículo-ventriculares:

El impulso eléctrico se origina por un foco ectópico en el nódulo AV y la activación auricular es retrógrada. Por tanto, electrocardiográficamente la onda P es negativa en derivación II (onda P´ negativa).

Extrasístole AV. Complejo prematuro AV (CPAV):

Electrocardiográficamente se caracteriza por la aparición del CPAV con onda P´ negativa y complejo QRS normal que se sigue de una pausa.

El ritmo es irregular.

Los CPAV pueden aparecer en forma repetitiva (bigéminos, trigéminos).

Pueden deberse a intoxicación digitálica, aumento del tono vagal o dilatación auricular.

Taquicardia AV:

Consideramos taquicardia AV cuando aparecen tres o más CPAV seguidos.

El ritmo suele ser regular y la frecuencia no suele superar los 100 lpm

Puede ser continua o paroxística.

Se puede asociar a ICC.

Podemos aplicar la misma pauta terapéutica que para las arritmias auriculares.

Arritmias ventriculares:

El foco ectópico que inicia el impulso ventricular se origina por debajo del nódulo AV.

Electrocardiográficamente los complejos QRS tienen una morfología anómala y no existe relación entre las ondas P y los complejos QRS.

En general, son arritmias muy graves, y se incluye: las extrasístoles ventriculares, la taquicardia ventricular, el flúter, la fibrilación y la asistolia ventriculares.

Extrasístole ventricular. Complejo prematuro ventricular (CPV):

El foco ectópico se localiza en el haz de His o por debajo de él y produce latidos prematuros ventriculares con complejos QRS deformes, seguidos de una pausa compensadora.

La onda P puede tener una morfología normal y no estará asociada al complejo de CPV. En muchos casos no hay ninguna onda P visible.

Si la deflexión de despolarización, en la derivación II, es positiva el foco ectópico se localiza en el VD; si es negativa se localiza en el VI.

Los CPV pueden ser unifocales o multifocales, éstos últimos con peor pronóstico.

Pueden aparecer en forma aislada, en parejas, bigéminos (1 normal/1 CPV), trigéminos (1 complejo normal/2 CPV ó 2 complejos normales/1 CPV, cuatrigéminos o tetragéminos (3 complejos normales/1 CPV).

Puede originarse por diversos problemas cardiacos: MCD e hipertróficas, valvulopatía mitral, miocarditis, endocarditis, pericarditis, traumatismos torácicos, hipoxia miocárdica, intoxicación por digitálicos, alteraciones neurovegetativas primarias o secundarias, desequilibrios electrolíticos (hipocaliemia, hipocalcemia, hipomagnesemia), estados de hipoxia, hipotermia y múltiples enfermedades sistémicas (anemia, piometra, enfermedades renales o gastrointestinales).

Los CPV suelen acompañar a los cuadros de ICC.

Los CPV no siempre necesitan tratamiento antiarrítmico específico.

Si son frecuentes pueden originar ICA (síncope, *shock* o paro cardiaco). También pueden conducir a otras arritmias ventriculares.

Se instaurará tratamiento sí:

Existen síntomas cardiacos

Son frecuentes (más de 20 ó 30 por minuto)

Aparecen de forma repetitiva

Tienen configuración multifocal

Si existe el fenómeno de R en T (la onda R del complejo prematuro se produce junto -"encima de"- la onda T del complejo inmediatamente anterior).

Si existe una ICC habrá que tratarla específicamente.

Los fármacos antiarritmicos más comúnmente empleados son:

Lidocaina 2%
Procainamida
Propranolol
Amiodarona
Mexiletina

Taquicardia ventricular:

Se considera esta arritmia cuando aparecen tres o más CPV seguidos. Los impulsos se pueden generar a partir de uno o más focos ventriculares (unifocal -monofocal- o multifocal).

El ritmo suele ser regular. Puede presentarse de forma permanente -contínua- o paroxística.

Las ondas P pueden tener una morfología normal y una relación anómala con los complejos QRS pudiendo aparecer antes, durante o después de los complejos. En ocasiones es muy difícil distinguirlas.

Aparte de las etiologías citadas en CPV, se pueden incluir las intoxicaciones por quinidina o procainamida. Un concepto importante y que debe recordarse como regla general es que todos los antiarrítmicos tienen potencial arritmogénico y pueden desencadenar arritmias de menor, igual o mayor gravedad que aquella que se pretende controlar con su uso.

Es una arritmia muy grave que puede producir o acompañar a la PCP.

Puede cursar sin sintomatología clínica, sobre todo si no existe una enfermedad cardiaca subyacente, pero lo más frecuente es que acompañe a cuadros agudos de síncope o *shock* cardiogénico o a insuficiencias cardiacas congestivas, fundamentalmente a las secundarias a MCD.

En cuanto al tratamiento antiarrítmico es básicamente el mismo que el descrito para CPV. Es necesario instaurar una terapia de PCP, si ésta se presenta.

Cuando acompaña a ICC el tratamiento antiarrítmico ventricular debe acompañarse de terapia vasodilatadora y diurética.

Flúter ventricular:

También se denomina fibrilación ventricular de grandes ondas y, al igual que ésta, es un ritmo terminal y caótico donde no se distinguen ondas ni intervalos, y sólo unas grandes deflexiones que modifican la línea isoeléctrica.

Fibrilación ventricular:

Los impulsos son generados y conducidos de forma asincrónica y caótica.

El ritmo es irregular y la frecuencia es muy alta. No se pueden distinguir ni ondas ni intervalos.

Se puede asociar a isquemia miocárdica, desequilibrios electrolíticos, hipoxia e hipotermia.

Puede ser el final de una enfermedad cardiaca crónica, aparecer en el *shock*, por anestesia o en la PCP.

Esta arritmia da lugar a un GC muy bajo por contracciones inefectivas y tiene un pronóstico muy grave conduciendo habitualmente a la muerte en pocos minutos.

El tratamiento es el de PCP. Se realiza reanimación cardiopulmonar. Puede aplicarse desfibrilación eléctrica y masaje cardiaco.

La administración de fármacos como la adrenalina, metoxamina, lidocaina o propranolol puede tener éxito en la conversión al ritmo sinusal dentro de todo el protocolo de manejo de parada cardio-respiratoria.

Se instaura también un tratamiento de mantenimiento de fluidoterapia intravenosa para restablecer el equilibrio electrolítico y ácido-base cuando se consiga controlar el ritmo cardiaco.

Asistolia ventricular:

Es una arritmia terminal, los ventrículos no se contraen y se puede apreciar alguna onda P con bloqueo AV completo, no suele aparecer QRS y si aparece es un escape de morfología aberrante.

No se genera GC. No hay ruidos cardiacos ni pulso. Suele estar asociada a PCP y su pronóstico es muy grave.

El tratamiento será también el de PCP incluyendo medidas de reanimación cardiovascular y empleo de fluidoterapia y de fármacos como atropina, adrenalina, metoxamina o isoproterenol.

Bloqueos:

Alteraciones en la conducción del estímulo eléctrico en cualquier tramo del sistema eléctrico de conducción cardiaca.

Bloqueo sinusal o paro sinusal:

Es el resultado de una insuficiencia del nódulo SA para lanzar estímulos o de un bloqueo en la conducción a partir del nódulo SA.

Las ondas son normales en su configuración pero a intervalos aparecen pausas. El intervalo entre R-R en el bloqueo puede ser igual o mayor a dos intervalos R-R normales.

La FC suele ser baja.

Es frecuente en algunas razas braquicéfalas por aumento del tono vagal, fundamentalmente durante la inspiración.

Puede aparecer también en arritmias sinusales exageradas, irritación mecánica del nervio vago, disfunción del nódulo SA (síndrome del seno enfermo (SSS) y miocardiopatías).

Acompaña a intoxicaciones yatrogénicas (digital, propranolol, quinidina, procainamida, xilacina), hipercaliemias primarias o secundarias a alteraciones renales (insuficiencia renal, obstrucción urinaria).

Son frecuentes en animales diabéticos, sobre todo si tienen cetoacidosis.

La presentación clínica es de síncopes cardiacos arrítmicos bradiarrítmicos o ICC.

El tratamiento debe tratar de corregir la causa primaria y se pueden emplear vagolíticos como la atropina y la propantelina o simpaticomiméticos como el isoproterenol o la hexoprenalina.

Parada auricular persistente:

En esta arritmia no existe producción de impulsos en el nódulo SA y se presenta un ritmo de escape AV o ventricular.

Se caracteriza por ausencia completa de actividad auricular y un marcapasos de la zona de la unión o ventricular origina la aparición de latidos de escape AV o ventriculares con ausencia de ondas P.

Las ondas T pueden ser altas.

Puede representar: una forma de neuromiocardiopatía que afecta a determinadas razas (Bobtail, Springer Spaniel, gato persa) o un defecto orgánico-funcional en el nódulo SA.

Aparece, también, en MCD o en degeneraciones o fibrosis a nivel de las células miocárdicas auriculares.

Por otra parte se asocia a hipercaliemia (Addison, insuficiencia renal aguda, obstrucción urinaria y cetoacidosis diabética).

Esta arritmia puede generar una ICA que puede producir la muerte del animal.

El tratamiento se instaura en función de la causa primaria, intentando compensar la ICA.

Para disminuir la hipercaliemia podemos emplear bicarbonato sódico, gluconato cálcico, dextrosa con insulina o corticoides dentro del tratamiento específico de cada proceso.

Cuando el problema es una neuromiocardiopatía podemos intentar el tratamiento con vagolíticos, simpaticomiméticos o la implantación de un marcapasos

Bloqueos AV:

La conducción se encuentra obstaculizada a nivel del nódulo AV.

Pueden originarse como consecuencia de vagotonías como las que aparecen en los braquicéfalos o acompañan a enfermedades digestivas, respiratorias o neurológicas.

También aparece por causas yatrogénicas (tratamientos con sedantes o antiarrítmicos beta-bloqueantes o bloqueantes del canal del calcio).

Se asocian a valvulopatías, esclerosis y calcificación valvular, endocarditis bacteriana, coronariopatías, MCH o dilatadas, fibrosis AV y neoplasias cardiacas.

Acompañan a las cardiopatías congénitas (EA, CIA, CIV), los traumatismos torácicos o cardiacos, la ICC y pueden indicar alteraciones de la caliemia.

Distinguimos los bloqueos AV incompletos (1º y 2º grado) y los completos (3º grado).

Bloqueos AV de primer grado:

Consiste en un retraso de la conducción en el nódulo AV que origina una prolongación en el intervalo P-R mayor de 0.13 seg. en el perro.

Pueden aparecer en animales normales y por lo general no requieren tratamiento salvo que se asocien a sintomatología cardiaca.

Bloqueos AV de segundo grado:

Son fallos temporales de la conducción del estímulo sinusal a través del nódulo AV, por ello existen más ondas P que complejos QRS (bloqueos incompletos).

Se describen dos tipos: Mobitz I y Mobitz II.

Bloqueo AV de 2º grado tipo Mobitz I:

En este tipo de bloqueo aparece un retraso progresivo en la conducción AV. El intervalo P-R se alarga progresivamente en cada latido hasta que la conducción es bloqueada completamente y la onda P no va seguida de complejo QRS (fenómeno de Wenckebach).

Bloqueo AV de 2º grado tipo Mobitz II:

Los intervalos P-R son constantes y el bloqueo AV aparece intermitentemente.

Bloqueo AV de tercer grado:

Es un bloqueo completo en la conducción de forma que la actividad auricular no guarda relación con la ventricular.

Las aurículas son activadas por el nódulo SA y un foco lento ectópico de la zona de la unión, o ventricular por debajo de la localización del bloqueo, se convierte en marcapasos para los ventrículos.

Electrocardiográficamente aparecen ondas P normales que están en mayor número y que no tienen una relación constante con los complejos QRS.

Los complejos QRS (escapes ventriculares) pueden ser de morfología casi normal si el marcapasos pertenece a la zona de la unión, o raros si el marcapasos es ventricular.

Sintomatológicamente los bloqueos de 2º y 3º grado pueden producir síncopes cardiacos arrítmicos bradiarrítmicos, aunque los más graves pueden producir *shock* o paro cardiaco.

El tratamiento es necesario en los bloqueos de 2º y 3º grado siempre que se establezcan ICA, para ello se debe hacer la prueba de atropina (0.04 mg/kg., SC.), si esta es positiva el tratamiento es a base de vagolíticos (atropina o propantelina).

También se pueden utilizar los simpaticomiméticos como la isoprenalina o la hexoprenalina.

Si la prueba de atropina es negativa, aunque no debe descartarse el tratamiento médico, está indicada la implantación de un marcapasos.

Si se producen por toxicidad farmacológica bastará con cesar la administración del fármaco.

Escapes y ritmos de escape:

Son aquellos latidos que se generan cuando existe una disminución o abolición de la actividad del nódulo SA u otros marcapasos inferiores para evitar que el corazón se pare.

Escapes o latidos o complejos de escape:

Escape AV:

Son ritmos de sustitución que se originan en el nódulo AV.

Se presentan después de una pausa mayor del doble del intervalo R-R normal.

Este tipo de escapes AV aparecen, para evitar que el corazón se pare, cuando el nódulo SA no se estimula.

En el ECG el escape AV tiene onda P negativa y el QRS es morfológicamente como la extrasístole ventricular pero sin ser un latido anticipado.

Escape ventricular o idioventricular:

Se originan cuando tras la parada del nódulo SA no se activa tampoco el nódulo AV, por lo que nacen estímulos en los ventrículos para evitar la PCP.

Suelen aparecer después de periodos de asistolia ventricular.

Electrocardiográficamente tienen la misma forma que las CPV pero sin ser complejos anticipados.

No aparece onda P.

Ritmos de escape:

Están constituidos por latidos de escape que se producen de forma sucesiva en número de 3 o más seguidos.

Morfológicamente se parecen a las taquicardias AV y ventriculares pero la frecuencia es mucho más baja.

Ritmo de escape AV:

Consiste en un ritmo en que todos los complejos son escapes AV a una frecuencia no superior a 60 lpm, siendo el nódulo AV el marcapasos del corazón.

Ritmo de escape ventricular o idioventricular:

Se trata de un ritmo constituido por escapes ventriculares con una frecuencia baja, por debajo de 40 lpm, instaurándose el marcapasos a nivel de los ventrículos, los complejos serán más o menos aberrantes dependiendo del lugar de su formación.

Tanto los escapes como los ritmos de escape se asocian a cuadros de ICA (síncope, *shock* o PCP) y el tratamiento debe ser acorde a la sintomatología presentada.

Los ritmos idioventriculares tienen el mismo tratamiento que la asistolia ventricular en cuanto que los ritmos AV tienen el mismo tratamiento que los paros sinusales.

Relación de abreviaturas utilizadas:

AV: aurículo-ventricular
CIA: comunicación interauricular
CIV: comunicación interventricular
CPA: complejo prematuro auricular - extrasístole auricular
CPV: complejo prematuro ventricular
DPA: *ductus* arterioso persistente
EA: estenosis aórtica
FC: frecuencia cardiaca
GC: gasto cardiaco
ICA: insuficiencia cardiaca aguda
ICC: insuficiencia cardiaca congestiva
MCD: miocardiopatía dilatada
MCH: miocardiopatía hipertrófica
NAV: nódulo aurículo-ventricular
nódulo SA: nódulo sinusal
NSA: nódulo sinusal
PCP: parada cardio-pulmonar
PCR: parada cardio-respiratoria
p.e.: por ejemplo
SC: subcutáneo
SSS: *sick sinus sindrome*: enfermedad del nódulo sinusal o síndrome del seno enfermo
VD: ventrículo derecho
VI: ventrículo izquierdo

EL PERRO PEQUEÑO QUE TOSE: ENFERMEDADES RESPIRATORIAS CRÓNICAS Y COLAPSO TRAQUEAL: PORQUÉ NO CONSIGUES QUE DEJEN DE TOSER

Dr. Enrique Ynaraja Ramirez
Servicios Veterinarios Albeytar – CardioVet. España
eynaraja@cardiovet.es

Con el paso de los años, la elasticidad pulmonar normal se va perdiendo, la funcionalidad de los músculos implicados en la respiración también se ve afectada y además, se ha comprobado que los niveles de monofosfato cíclico de adenosina (AMPc), están disminuidos, lo que resulta en una broncoconstricción y en un menor transporte mucociliar. Todas estas razones contribuyen a la existencia de un mayor contenido mucoso en la luz de las vías respiratorias de menor diámetro.

Por otro lado los cambios que aparecen con la edad traen consigo una importante disminución en los mecanismos protectores de las vías respiratorias con lo que los pacientes geriátricos están más predispuestos a padecer enfermedades pulmonares crónicas.

De todas las posibles enfermedades que cursan con tos y/o disnea en los animales de edades avanzadas, vamos a centrarnos en dos: el colapso traqueal y la bronquitis crónica o fibrosis pulmonar, por ser las de mayor frecuencia de aparición en la clínica diaria.

BRONQUITIS CRONICA-FIBROSIS PULMONAR:

Estas enfermedades originan una dificultad respiratoria que afecta sobre todo, a la fase espiratoria de la respiración. Con las técnicas diagnósticas no invasivas actuales es difícil diferencial la bronquitis crónica de la fibrosis pulmonar por lo que se prefiere englobar estas dos enfermedades bajo en nombre de Enfermedad Pulmonar Obstructiva Crónica (EPOC).

La EPOC se define como una enfermedad compleja, progresiva y de origen inflamatorio, caracterizada por la presencia de un exceso de secreción de mucosidad en la luz del árbol bronquial que origina toses persistentes y secas que se repiten durante un periodo de tiempo superior a dos meses. Pueden aparecer periodos de agudización que se suponen que están originados por infecciones pulmonares secundarias complicantes del cuadro clínico.

La etiología es desconocida y se piensa en un posible origen multifactorial que abarcaría las siguientes causas:

- Causas genéticas; puesto que los pacientes afectados con mayor frecuencia suelen ser caniches, chihuahuas, pequineses y en general todas las razas condrodistróficas y de pequeño tamaño o *toy*. Sin embargo esta enfermedad se ha diagnosticado también en otras razas de mayor tamaño. También se baraja como posible causa, distintas anomalías congénitas que afectan a la estructura ciliar del epitelio traqueo-bronquial.
- Causas medio-ambientales; se ha comprobado que la prevalencia de esta enfermedad es superior en aquellos animales que viven en un entorno urbano o en zonas con sobrecarga de contaminación ambiental. De este modo se ha establecido una relación estrecha entre el hábitat de los animales afectados y la presencia de la enfermedad. Por otro lado se han descrito más de 100 sustancias irritantes que pueden causar alveolitis y fibrosis en medicina humana, las cuales también pueden afectar a los animales de compañía.
- Enfermedades infecciosas crónicas; en algunos casos las infecciones repetidas de *Bordetella bronchiseptica* pueden acabar originando este cuadro como complicación final.
- Enfermedades autoinmunes, etc.

Dentro de la patogenia se describen varios cambios histológicos que determinan la aparición de todos los síntomas y complicaciones derivadas de este cuadro. Así se ha comprobado que los animales diagnosticados de EPOC presentan: hiperplasia epitelial, hipertrofia glandular, fibrosis, pérdida de cilios y células de la mucosa bronquial y acúmulo de células inflamatorias, principalmente macrófagos.

Estos cambios histológicos, además de dificultar el paso de aire, producen una hipertensión vascular pulmonar por dos razones:

- Obstrucción vascular extraluminal, por compresión sobre las paredes de los vasos sanguíneos pulmonares lo cual disminuye la luz de los mismos.
- Vasoconstricción, secundaria a la hipoxia, que se produce por la insuficiente oxigenación.

En fases más avanzadas, podemos encontrarnos con animales que además de alteraciones pulmonares, presentan alteraciones cardiacas, fundamentalmente de la porción derecha como consecuencia de la hipertensión pulmonar. Es el cuadro clínico que se denomina *Cor Pulmonale*.

El cuadro clínico de esta enfermedad suele manifestarse con toses secas, más frecuentes por la noche o a primeras horas de la mañana. Es frecuente que los propietarios confundan la tos con vómitos si estas toses son en cuadros paroxísticos, más o menos intensos y con arcadas finales.

También pueden asociarlo con intentos del animal para expulsar algo “clavado” en la orofaringe; es habitual que sospechen que se “ha clavado un hueso en la garganta”.

Debemos por tanto realizar una cuidadosa anamnesis de manera que lleguemos a diferenciar un cuadro de vómitos primario de un problema respiratorio con emesis secundaria refleja.

La tos puede ser más evidente tras algunos ejercicios físicos y después de periodos de excitación, alegría o estrés. Un dato importante a tener en cuenta es que la sintomatología es variable en función de la estación del año y de las condiciones meteorológicas de modo que suele empeorar esta sintomatología durante la primavera y el otoño.

Otro síntoma que aparece con frecuencia es la disnea e incapacidad de adaptación a los cambios bruscos de la temperatura ambiental. De este modo los animales con alteraciones crónicas pulmonares soportan muy mal el calor húmedo.

En general la actitud del paciente suele ser normal y solo en raras ocasiones encontramos pacientes deprimidos, anoréxicos o con pérdida de peso. Esta sintomatología es más frecuente en los casos de bronquitis infecciosa o en aquellos casos de agudización del proceso crónico.

Durante el examen físico, podemos encontrar los sonidos pulmonares normales o alterados. Así podemos auscultar crepitaciones secas y sibilancias como consecuencia del paso de aire a través de vías respiratorias estrechadas y con exceso de secreciones de alta viscosidad en la luz de dichas vías respiratorias.

En la auscultación cardiaca, podemos detectar soplos valvulares si el problema pulmonar coexiste con alteraciones degenerativas valvulares como las endocardiosis. No olvidemos que muchos de los pacientes afectados también están predispuestos al padecimiento de endocardiosis valvular aurículo-ventricular.

En estos casos es preciso realizar un estudio completo y generalizado del sistema cardio-respiratorio para determinar la gravedad de cada una de las enfermedades y su implicación en la sintomatología general del paciente.

Es poco frecuente encontrar las mucosas cianóticas en estos pacientes, excepto en los casos más graves, agudizados o en pacientes que se presentan a la consulta con síncopes por hipoxia.

Es frecuente que la tos sea inducida por palpación de la tráquea, es lo que se denomina un "reflejo tusígeno positivo" que por sí solo no es indicativo exclusivo de traqueitis aguda.

Dentro del **diagnostico diferencial** debemos incluir patologías pulmonares ya sean de curso agudo (a pesar del hecho de la persistencia y evolución de la tos durante meses característica de esta enfermedad) o crónico, así como las patologías cardiacas que pudiesen cursar con toses, fatiga y disnea. (Tabla 1)

Tabla 1: Diagnósticos diferenciales según frecuencia de aparición

MAS FRECUENTES	*FRECUENCIA MEDIA*	*MENOS FRECUENTES*
EPOC **COLAPSO TRAQUEAL** **INSUFICIENCIA MITRAL** **BRONCONEUMONÍA INFECCIOSA***(1)	**FILARIOSIS** *(2) **BRONQUITIS ALÉRGICA** **BRONQUIECTASIA**	**CUERPOS EXTRAÑOS** **MICOSIS PULMONAR,** **NEOPLASIAS,** **TROMBOEMBOLISMOS,** **GRANULOMATOSIS EOSINOFÍLICA**

* (1) Incluye las bronconeumonías víricas, bacterianas y parasitarias.
* (2) La frecuencia de aparición de la Filariosis es bastante irregular en función de las zonas de estudio, así es bastante frecuente en toda la zona sur-este y de frecuencia menor en el resto de España.

Como plan de trabajo para el diagnóstico debemos realizar un estudio radiológico que incluya siempre, dos radiografías en posiciones latero-lateral y ventro-dorsal.

En el estudio radiográfico suele aparecer un patrón pulmonar mixto, con aumento de la densidad intersticial pulmonar y aumento de la densidad de las paredes bronquiales como consecuencia de la existencia de infiltrados peribronquiales. Un hecho a tener en cuenta es que la calcificación de las paredes bronquiales como consecuencia de la edad no se debe interpretar como bronquitis crónica.

También se pueden observar signos radiológicos secundarios a la existencia de procesos hipertensivos a nivel pulmonar por el padecimiento de esta enfermedad. Esta hipertensión originará una sobrecarga de la porción derecha del corazón que se puede evidenciar a nivel radiológico con un mayor apoyo cardio-esternal, una desviación dorsal de la tráquea y una imagen en "D" invertida con desplazamiento del apex cardiaco en la proyección ventro-dorsal.

Es recomendable realizar un análisis coprológico seriado: analizar 3 muestras de heces tomadas en días alternos, para descartar la presencia de parásitos pulmonares u otros parásitos con fases larvarias de migración pulmonar que podrían agravar el cuadro.

Si el paciente presenta además un soplo cardiaco o signos de insuficiencia cardiaca, es imprescindible realizar un electrocardiograma para determinar el tipo de ritmo cardiaco y estudiar las ondas y segmentos electrocardiográficos, intentando así descartar la existencia de alteraciones cardiacas concomitantes que complicarían el cuadro. También es recomendable este tipo de estudio en el resto de animales, aunque no presenten soplos en la auscultación cardiaca, para establecer la presencia o ausencia de signos de sobrecarga del corazón derecho por una posible hipertensión pulmonar.

Cuando el problema es exclusivamente pulmonar, lo normal es que el ritmo cardiaco sea sinusal o que estemos ante una arritmia respiratoria sinusal habitualmente muy marcada, con ondas P *pulmonale* es decir, de un voltaje superior al normal y con ondas Q y/o S profundas, signos estos que nos pueden indicar una sobrecarga de presión sobre el ventrículo y la aurícula derecha.

La analítica sanguínea suele ser normal y solo en algunos casos observamos una poliglobulia o policitemia compensadora por la insuficiente oxigenación periférica.

Las citologías traqueo-bronquiales suelen mostrar células epiteliales ciliadas propias de un epitelio respiratorio normal, junto a la presencia de macrófagos. Si en ese momento existen complicaciones bacterianas secundarias también aparecerían neutrófilos, linfocitos y eosinófilos. El valor diagnóstico de las citologías obtenidas por lavado traqueo-bronquial es limitado, por su inespecificidad como vemos.

La broncoscopia puede ser un método útil para evaluar el estado de la mucosa respiratoria: que en el caso de la EPOC aparecerá: eritematosa, hiperémica, engrosada, de contorno irregular y con un exceso de secreción mucosa.

Una vez descartadas el resto de causas o enfermedades que cursen con similar sintomatología, debemos establecer una pauta de tratamiento teniendo siempre en cuenta que en ningún caso vamos a se capaces de curar la enfermedad y solo vamos a intentar controlar la sintomatología del paciente de modo que incrementemos su calidad de vida.

De este modo, una medida muy aconsejable es que conviene prevenir, mediante el uso de vacunas, todas aquellas enfermedades que podrían agravar la EPOC como son las infecciones por *Bordetella bronchiseptica* u otros agentes implicados en el complejo respiratorio infeccioso o traqueo-bronquitis.

Los pacientes mejoran de manera significativa con la administración de corticoesteroides con una acción de corta duración como puedan ser la prednisona o prednisolona, utilizadas a dosis antiinflamatorias (0.5 mg/kg), durante un periodo de tiempo limitado normalmente a dos o tres días.

Son útiles también, en algunos casos, los broncodilatadores. Los preferidos para el uso en medicina veterinaria de animales de compañía, son los derivados de las metilxantinas como la teofilina y aminofilina, a dosis de 10 mg/kg cada 12 horas. Estos broncodilatadores no dilatan directamente los bronquios colapsados pero sí mejoran la ventilación y aumentan la fuerza contráctil del diafragma.

Los fármacos antitusígenos como el dextrometorfano tienen un valor muy limitado y no son efectivos en líneas generales. Los supresores narcóticos como la codeína, sí son más efectivos pero en casos de complicaciones infecciosas pueden agravar el cuadro puesto que afectan de modo negativo a los mecanismos de defensa normal facilitando el acumulo de secreciones respiratorias.

La terapia antimicrobiana es importante para el control de la EPOC sobre todo en aquellos periodos de reagudización del proceso. Es preferible en estos casos realizar un cultivo y antibiograma de los lavados traqueo-bronquiales realizados, para administrar el antibiótico más adecuado. Lo más importante en este caso es mantener el tratamiento durante, al menos, 21 días para asegurar una correcta eficacia y eliminación del agente infeccioso complicante.

Uno de los grupos de antibióticos de mayor efectividad en los problemas infecciosos respiratorios, es el grupo de las quinolonas que incluye el enrofloxacino. Esto es así por su gran difusión alveolar que permite alcanzar dosis efectivas suficientes para el control y resolución de la posible infección.

Por último, si estamos ante un caso avanzado con hipertensión pulmonar y sobrecarga sobre la porción derecha del corazón, debemos administrar fármacos vasodilatadores que ayuden a resolver esa hipertensión. Se pueden administrar vasodilatadores mixtos inhibidores de la enzima de conversión de angiotensina (iECA), como por ejemplo el benazeprilo: a dosis de 0.3 mg/kg/día, vasodilatadores arteriales puros (hidralazina) o vasodilatadores venosos puros (nitroglicerina), lo más importante en este caso es evitar las situaciones de hipotensión sistémica que se pueden producir, puesto que la mayoría de estos fármacos afectan a la presión sanguínea sistémica en mayor proporción que a la presión sanguínea pulmonar.

En aquellos casos agudos que se presentan en la consulta con cianosis y síncopes se debe oxigenar al paciente inmediatamente con una máscara de oxígeno. Es recomendable sedar a los animales en este estado con derivados opiáceos (buprenorfina, butorfanol, oximorfona) y relajantes musculares ansiolíticos como el diacepam (0.25 mg/kg IV) para evitar estrés y una mayor sensación de ahogo.

COLAPSO TRAQUEAL:

El denominado colapso traqueal es una causa común de obstrucción aérea en perros. Se caracteriza por un aplanamiento de la luz traqueal en sentido dorso-ventral con elongación de la mucosa dorsal y pérdida de rigidez de los cartílagos traqueales. El colapso traqueal puede afectar a la porción cervical, a la porción torácica o a ambas a la vez.

Esta enfermedad afecta con mayor frecuencia a perros de razas pequeñas o enanas y la edad promedio de aparición es de 6-7 años.

El síntoma principal es la presencia de toses crónicas que pueden provocarse por excitación, por el hecho de beber o comer, por la emisión de ladridos y por realizar ejercicios físicos.

La etiología al igual que en la EPOC es multifactorial y no está completamente aclarada. En general, se habla de enfermedades que afecten al colágeno o a la matriz extracelular de manera que ésta pierde sus características de firmeza y rigidez. Desde el punto de vista histológico, las tráqueas afectadas por este problema tienen un menor número de células y un menor contenido en glicosaminoglicanos, lo cual hace que disminuya el contenido en agua y disminuya también la rigidez de la propia tráquea.

Esta alteración puede aparecer por problemas infecciosos e inflamaciones que afecten al sistema respiratorio, por denervaciones de la membrana dorsal de la tráquea e incluso la propia EPOC puede ser origen de este problema, puede aparecer también por traumatismos traqueales, abscesos mediastínicos, etc.

Una vez que el colapso funcional de la mucosa traqueal tiene lugar, este proceso actúa como factor perpetuante al favorecer la inflamación, el aumento de las secreciones mucosas y además dificulta el aclaramiento mucociliar propio del epitelio respiratorio de las vías respiratorias altas.

Siempre que estemos ante un paciente con un cuadro de tos crónica y seca, con intolerancia al ejercicio físico y/o disnea, siendo además síntomas que aumentan tras el ejercicio físico, tras la excitación o que se inician por el hecho de beber o comer e incluso ante pacientes con síncopes de origen hipóxico, debemos incluir en nuestra lista de diagnósticos diferenciales esta enfermedad puesto que estos son los **síntomas** clínicos más típicos.

Durante el examen físico podemos auscultar un "*clic*" al final de la espiración o por el contrario la auscultación puede ser completamente normal. Como siempre, debemos completar la auscultación con una auscultación cardiaca puesto que en muchas ocasiones esta enfermedad puede estar asociada a endocardiosis valvulares. Se ha intentado establecer una relación con la EPOC pero esta no es clara, de cualquier manera, si aparecen ambas enfermedades a la vez, sí se pueden auscultar sonidos pulmonares anómalos.

El estudio radiológico no siempre es diagnóstico. En algunas ocasiones si se pueden observar imágenes de colapsos inspiratorios en la tráquea cervical y colapsos espiratorios en la tráquea torácica. De este modo siempre son muy recomendables dos radiografías latero-laterales con el cuello extendido, una durante la inspiración y otro durante la espiración. Se deben evitar las proyecciones radiológicas con hiperextensión del cuello o con hiperflexión ventral del cuello que podrían comprimir y estrechar la tráquea justo en la entrada del tórax.

Cuando el diagnóstico no es posible por radiología, se hacen precisos otros medios de diagnóstico como la fluoroscopia o broncoscopia. En cualquiera de los dos casos es necesario anestesiar a los pacientes pero conviene mantener a los animales en un plano anestésico muy ligero de manera que se mantengan los reflejos de deglución y los movimientos laríngeos. Así podremos explorar inicialmente esa zona y descartar la presencia de parálisis laríngea que puede estar complicando el cuadro.

Una anestesia general con propofol en dosis de 4-7 mg/Kg IV lento, permite un control máximo de la profundidad del plano anestésico. Después se incrementará el plano anestésico (un bolo de propofol IV a dosis-efecto) de manera que podamos avanzar en el estudio traqueal y podamos valorar la membrana dorsal de la traqueal y la morfología de los anillos traqueales. En general lo que se apreciaría es una membrana dorsal laxa que se introduce en la luz de la tráquea, con unos anillos faltos de rigidez pero no de menor tamaño al normal.

Un dato a tener en cuenta es que estos pacientes pueden mostrar algún grado de disfunción respiratoria durante la recuperación anestésica o ser esta más lenta que en los animales sin colapso traqueal. El uso de propofol IV a demanda minimiza estos riesgos dado su carácter no acumulativo y la gran velocidad de recuperación.

Como en el caso de la enfermedad anteriormente descrita, el estudio electrocardiográfico es relativamente poco significativo y solo a veces observamos signos de sobrecarga cardiaca derecha con ondas P *pulmonale*.

Los cultivos microbiológicos de los exudados traqueales suelen ser negativos aunque ocasionalmente son positivos si además tenemos una traqueitis secundaria.

En función de la gravedad de la lesión se puede clasificar este problema en tres grados, para ayudarnos a establecer un tratamiento adecuado y determinar un pronóstico más exacto:

- Grado I, si la membrana dorsal es ligeramente péndula y los cartílagos traqueales mantienen su forma circular.
- Grado II, si la membrana está dentro de la luz de la tráquea de modo evidente y la luz de la tráquea está reducida en aproximadamente un 50%.
- Grado III, si la membrana dorsal de la tráquea casi contacta con los anillos traqueales y los anillos traqueales son prácticamente planos.
- Grado IV, si la membrana dorsal contacta con los cartílagos traqueales y estos están totalmente aplanados e incluso invertidos dorsalmente.

El tratamiento de este problema no es curativo nunca. Un reciente estudio muestra que el 71% de los perros afectados con este problema pueden manejarse con tratamientos médicos y mantenerse por periodos prolongados sin sintomatología clínica.

En los casos con síntomas leves y grado I de colapso, un tratamiento a base de antitusígenos puede ser suficiente, sin embargo los casos más graves pueden requerir tratamientos combinados de broncodilatadores, antiinflamatorios esteroideos de corta duración durante cortos periodos de tiempo y, en ocasiones, antibióticos.

Los broncodilatadores no van a afectar al diámetro interno de la tráquea pero pueden ser útiles en el conjunto del tratamiento de esta enfermedad al reducir las posibles obstrucciones que pudieran existir en las vías aéreas menores, incrementando además el transporte mucociliar y preveniendo la fatiga del diafragma, mejorando así la capacidad respiratoria en general.

La terapia a base de corticoesteroides está recomendada solo durante periodos cortos de tiempo para disminuir la inflamación laríngea y traqueal que pudiera existir. Los corticoides de larga duración están, por otro lado, contraindicados porque potencian la retención de sodio, la ganancia de peso o franca obesidad que muchas veces complica el cuadro y además, estos fármacos predisponen al padecimiento de infecciones respiratorias por la inmunosupresión general que pueden provocar en el paciente.

Como objetivos terapéuticos debemos concienciar a los propietarios de los animales afectados para conseguir una reducción del peso total lo que facilita la funcionalidad respiratoria.

Es útil también cambiar los collares por arneses o petrales para evitar irritaciones mecánicas continuas y cualquier presión excesiva sobre la tráquea cervical.

Por último comentaremos que los tratamientos quirúrgicos como son los implantes de prótesis espirales, la plicatura de la membrana dorsal traqueal o la condrotomía de los anillos traqueales en general, no tienen un buen resultado fundamentalmente en los pacientes mayores de 6 años o cuando el colapso traqueal afecte a la porción torácica de la tráquea.

TÉCNICAS QUIRÚRGICAS EN PATOLOGÍAS REPRODUCTIVAS DE PEQUEÑOS MAMÍFEROS

Vet. Leonardo J. Píparo
Médico de Planta y Cirujano del Servicio de Especies no Tradicionales del Hospital Escuela "Ernesto Cánepa" - Facultad de Cs. Veterinarias - Universidad de Buenos Aires
lpiparo@yahoo.com

En la actualidad, los perros y gatos no son los únicos mamíferos que comparten los hogares como animales de compañía, aunque no en la misma cantidad, especies del Orden Rodentia y Lagomorpha entre otros, están comenzando a ser otra opción frente a los carnívoros domésticos. Los conejos y los pequeños roedores, se han convertido en animales de compañía cada vez mas habituales debido al reducido espacio que requieren para su alojamiento, el fácil mantenimiento, y la mínima vocalización están transformándose en los animales preferidos en departamentos o casas con poco espacio.

Conejos (*Oryctolagus cuniculus*), cobayos (*Cavia porcellus*), ratas (*Rattus norvegicus*), ratones (*Mus musculus*), hamsters dorados (*Mesocrisetus auratus*), chinchillas (*Chinchilla laniger*) y jerbos (*Meriones unguiculatus*) son los animales con los que se enfrenta el veterinario cada vez con mayor frecuencia.

Al tratarse de mamíferos, prácticamente todas maniobras, instrumental y técnicas quirúrgicas no varían mayormente con respecto a las cirugías rutinarias practicadas en caninos y felinos, salvo aquellas limitadas por ciertas particularidades anatómicas y que serán especificadas puntualmente.

PREPARACIÓN DEL PACIENTE

Los roedores y lagomorfos son animales extremadamente susceptibles al estrés, esto es particularmente notorio en cobayos y un procedimiento quirúrgico es una de las situaciones más estresantes a la que pueden ser sometidos estos animales a tal punto que pueden llegar a la anorexia post-quirúrgica y morir debido a las complicaciones que la falta de ingesta produce. Para minimizar las complicaciones es importante evitar el ayuno prolongado, debido a que estos animales no pueden vomitar a causa de su anatomía, un ayuno de una o dos horas es suficiente para mantener la boca libre restos de alimento y minimizar los riesgos de una neumonía por aspiración. En caso de haber una gran liberación de catecolaminas, el acto anestésico puede verse afectado y el procedimiento quirúrgico debe ser suspendido de inmediato pues el animal puede morir a causa de esta respuesta fisiológica al estrés.

Para evitar complicaciones es necesario realizar un cuidadoso manejo del paciente, si es posible, hospitalizar al animal unos días antes de la cirugía para que se adapte al ambiente, realizar todas las maniobras evitando movimientos bruscos y utilizar un volumen de voz bajo, de no ser posible la internación, se debe evitar el contacto o el contacto visual del paciente con perros o gatos extraños, las luces de la sala de inducción deben reducirse al mínimo que permita la operabilidad, todo esto junto a un manejo con analgésicos y ansiolíticos antes y después de la cirugía, favorecen la entrada al plano anestésico y ayudan a prevenir complicaciones durante el período postquirúrgico.

HEMOSTASIA

Las técnicas de hemostasia no varían con respecto a las aplicadas en otros Órdenes : compresión, pinzas hemostáticas, ligaduras, electrocoagulación, termocauterio y agentes hemostáticos como la esponja de gelatina, son de uso corriente.
La pérdida de sangre debe ser evitada mediante una rápida intervención, se debe cauterizar o ligar los vasos visibles antes de seccionarlos pues el mantenimiento de la volemia en animales pequeños es crítica. La volemia en pequeños mamíferos varia en cada Spp, esto debe ser tenido en cuenta antes de comenzar un acto quirúrgico.

Spp	Volemia promedio	Perdida sanguinea tolerable
ratas	64 ml/kg	5,5 ml/kg
jerbos	67 ml/kg	0,3 ml/animal
cobayos	75 ml/kg	7,7 ml/kg
hamsters	78 ml/kg	5,5 ml/kg
ratones	79 ml/kg	7,7 ml/kg

Ante pérdidas del 15-20% del volumen sanguineo, aparecen síntomas de shock hipovolémico y el volumen perdido debe ser sustituido por soluciones parenterales de coloides o cristaloides por vía endovenosa. Pérdidas mayores al 20% comprometen seriamente la vida del paciente.

SUTURAS

Las suturas que se pueden utilizar en roedores y lagomorfos son prácticamente todas las existentes en el mercado, aunque se prefieren las de de degradación por hidrólisis, por ejemplo poliglactina 910 o polidioxanona.
El nylon monofilamento es la sutura de elección en muchas situaciones.
Para prevenir el corte de la sutura por parte del animal, puede realizarse una sutura intradérmica

CUIDADOS POSTQUIRÚRGICOS

Los cuidados postoperatorios incluyen el mantenimiento del animal en un ambiente que posea una temperatura cálida, oscuro y tranquilo, evitándose toda situación de estrés (aislamiento de otros animales, manoseo innecesario, etc.). Muchas veces, debido al estress, los animales entran en un estado de anorexia postquirúrgica, si esto ocurre debe implementarse un plan de alimentación e hidratación en forma forzada mediante sondaje orogástrico o por faringo ó esofagostomía, esto es particularmente importante en conejos y cobayos, y muchas veces la sobrevida del paciente depende de este soporte nutricional forzado. En estas especies, la digestión de la fibra vegetal la realizan la flora que se halla en el ciego, el cual se encuentra particularmente desarrollado. Si el animal no se alimenta, esta flora, compuesta por bacterias celulolíticas principalmente muere, dando lugar a la aparición de clostridios, los que llevarán al animal a una muerte causada por shock endotóxico en pocos días. En caso de que el animal no se haya alimentado en 24 hs, el tratamiento basado en antibioticos para anaerobios (metronidazol 20 mg/kg PO c/12 hs durante 3 a 5 días para ambas especies) debe instaurarse de forma inmediata junto a la alimentación forzada.

Mastitis**:** se trata de una enfermedad habitual en conejas lactantes. Muchas veces esta infeccion se generaliza y termina con la muerte de la coneja.
Los agente etiológico hallados son *Staphilococcus aureus* y *Streptococcus sp*
Existen causas predisponentes, estas son: falta de higiene, lactación, traumatismos
Los sintomas que aparecen son: gran inflamación de la glandula, hipertermia de la region, enrojecidas primero, luego toman una coloracion azulada por la cianosis, dolor, secreción purulenta-hemorrágica, anorexia, septicemia y muerte.
El diagnóstico se realiza en base a la clínica.
El tratamiento consiste en la corrección del ambiente y la administracion de antibioticos.
Las crias no deben alimentarse de la madre por el riesgo de infectarse, ni por una nodriza, pues se corre el riesgo de que se transmita la infeccion al animal sano, sino que deben ser criados a mano.

Piómetra**:** dentro de estas enfermedades no son raras las piometras generalmente a cuello abierto, lo que hace hace que se elimine al exterior la secrecion gris- amarillenta y espesa que contiene el utero.
El agente involucrado muchas veces es *Pasteurella multocida.*
Puede ocurrir que la hembra tenga un cuerno ocupado con material purulento y que exista gestacion en el otro debido a la particular anatomia de la especie.

Los animales de produccion son retirados, mientras que los animales de compañia normalmente son sometidos a una ovariohisterectomia que soluciona el problema.
El tratamiento con antibioticos no es curativo, pero debe implementarse hasta, y posteriormente la resolucion quirurgica definitiva. Terapia de soporte debe relizarse de ser necesario.
La patologia puede cursar con hiper o normotermia.
En casos en que se desarrolle a cuello cerrado, el animal presentara anorexia, decaimiento, polipnea, necesitandose para el diagnostico de metodos complementarios como la radiologia o la ecografia.

Hemómetra**:** En ocasiones aparecen quistes o tumores ovaricos, entidades patologicas que son secretoras de hormonas, estrogenos principalmente, y que derivan en el acumulo de sangre en uno o ambos cuernos uterinos (hemómetra).
En estos casos, generalmente al final de la miccion, aparecen desde gotas de sangre franca hasta una cantidad de sangre que puede ser alarmante.
Debe hacerse el diagnostico diferencial con la miccion normal, que en ciertos casos, dependiendo de los pigmentos de los ingredientes de la dieta, puede tomar una coloracion anaranjada muy intensa.
La confirmacion de la patologia se hace mediante microscopia (se observan los globulos rojos), el uso de la radiologia mostrara contenido uterino al igual que estudio ecografico (con este ultimo metodo complementario pueden apreciarse los quistes ovaricos en caso dde estar presentes).
El tratamiento es siempre quirurgico y consiste en realizar la ovariohisterectomia.

Distosia**:** en cobayos es importante la reproducción de las hembras ni bien comienzan la pubertad, esto permite que la sínfisis pélvica se dilate antes de completar el desarrollo óseo, dejando un amplio canal de parto. En caso de que las hembras comiencen a reproducirse en forma tardía, estas derivaran indefectiblemente en cesareas, que en esta especie, debido a la rapida descompensación y al dolor que deben soporta durante la distosia, adquieren el carácter de emergencia para la hembra

TÉCNICAS QUIRÚRGICAS EN PATOLOGÍAS REPRODUCTIVAS DE REPTILES

Vet. Leonardo J. Píparo
Médico de Planta y Cirujano del Servicio de Especies no Tradicionales del Hospital Escuela
"Ernesto Cánepa" - Facultad de Cs. Veterinarias - Universidad de Buenos Aires
lpiparo@yahoo.com

La patología reproductiva más frecuente de ver en la clinica diaria es la distosia en cualquiera de los Órdenes de la Clase Reptilia, en muchos casos se requiere realizar un abordaje a la cavidad celómica para resolver esta entidad patológica, y tratándose de reptiles , existen ciertas particularidades en cuanto a la técnicas quirúrgicas

Celiotomías en reptiles:

Ofidios:

Existen dos técnicas para abordar la cavidad celómica:

- Abordaje ventral: se puede realizar mediante una incisión en forma de H vertical u horizontal, siendo ésta última de elección por no producir lesión en las placas abdominales .

Ventajas: * El operador tiene amplia visión del campo quirúrgico
* Pueden desplazarse y luxarse órganos y mesos sin someterlos a tensiones excesivas

Desventajas: * Al lesionar las placas ventrales (abordaje en H vertical), la cicatrización puede retrasarse por los movimientos del animal.
* Posibilidades de lesionar la vena abdominal ventral.

- Abordaje ventrolateral: La incisión se realiza entre la primera y segunda hileras de escamas ventrales.

Ventajas: * El abordaje no produce lesiones en las placas.
* Se evita la posible lesión de la vena abdominal ventral.
* El tiempo de cicatrización disminuye.
* El trauma quirúrgico se reduce.

Desventajas: * La visión del campo quirúrgico es menor
* Se deben traccionar los cortos mesos y los órganos para luxarlos con los consiguientes riesgos de desgarros y hemorragias.

Si el órgano problema es de una longitud considerable, (P.ej. oviducto), se pueden realizar varias incisiones pequeñas para abordar la víscera por regiones y disminuir el trauma quirúrgico derivado de una única y extensa incisión.

El cirujano deberá evaluar los diferentes procedimientos y elegir el que considere de mayor utilidad.

TECNICA: Se debe determinar el órgano a abordar, así como su localización en el animal (la ubicación de las vísceras puede variar dependiendo de la especie que se trate). Si se ha decidido realizar el abordaje ventrolateral, la incisión debe realizarse entre la primera y segunda línea de escamas mas próximas a las placas ventrales. Esta incisión en zig-zag requiere de precisión siendo lo ideal el uso de una hoja de bisturí numero 11 elevando la piel con pinzas de mano izquierda y usando la hoja del bisturí en forma invertida (diéresis centrífuga). Seguidamente se realiza la divulsión roma del tejido subcutáneo y muscular , teniendo la precaución de no fracturar los extremos costales hasta llegar al peritoneo. En caso de tener que abordar órganos bilaterales debe realizarse otra incisión en el flanco opuesto.

La síntesis de este abordaje se realiza en tres planos: el peritoneo se sutura con poliglactina 910 utilizando un patrón continuo, para el plano muscular es aconsejable el uso de nylon monofilamento 3-0 a 5-0 utilizando el mismo patrón de sutura, en tanto que para la síntesis de la piel su usa el mismo material aplicando puntos simples o en U horizontales en caso de que la piel tienda a invaginarse.

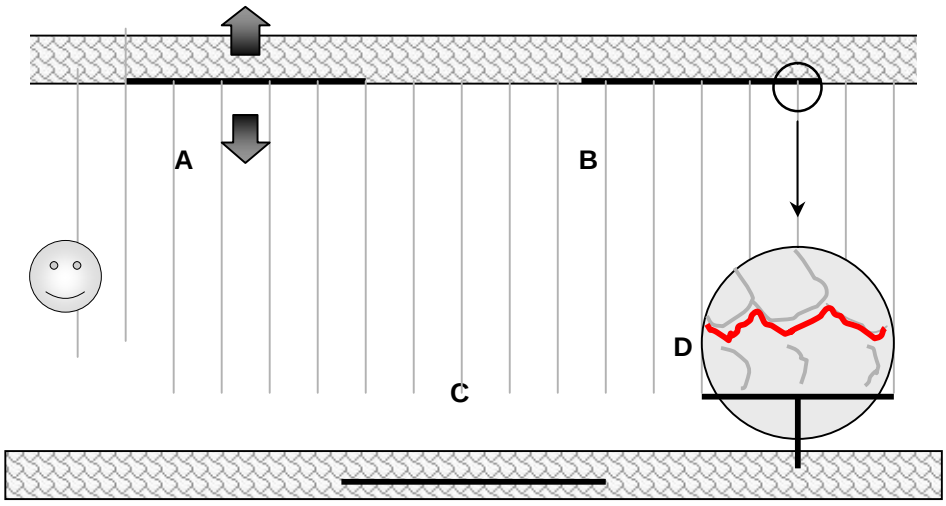

Incisiones ventrolaterales

A : Abordaje único

A+B: Abordaje para órganos extensos

B+C: Abordaje para órganos bilaterales asimétricos

D: Detalle: incisión entre escamas

-Abordaje ventral: Si la incisión se hace en forma de H horizontal (técnica de elección), los cortes horizontales se realizan con la misma técnica que en abordaje ventrolateral, en tanto que la incisión vertical se efectúa mediante bisturí, entre dos placas para facilitar la posterior cicatrización y no a través de una de ellas, extremando los cuidados para no lesionar la vena abdominal.

Si la incisión se realiza en forma de H vertical (los cortes transversales se hacen entre dos placas, en tanto que la incisión longitudinal debe ser paramediana para evitar la vena abdominal ventral si el abordaje se realiza caudalmente al corazón). Las incisiones transversales en piel se realizan con bisturí, dependiendo del tamaño del animal, el numero de hoja a utilizar, en tanto que la incisión longitudinal debe realizarse con tijera (Metzenbaum o Mayo recta) y pinzas de mano izquierda.

En ambos casos, se divulsiona la delgada capa de tejido muscular mediante el uso de tijera de Metzenbaum recta, intentando en la maniobra no incluír el peritoneo, el que será incidido una vez que se hayan volcado los bordes de la herida hacia los laterales ó hacia los extremos craneal y caudal según la técnica aplicada.

La síntesis se realiza de igual forma y con los mismos materiales descriptos en el abordaje anterior.

Técnicas de abordaje ventral

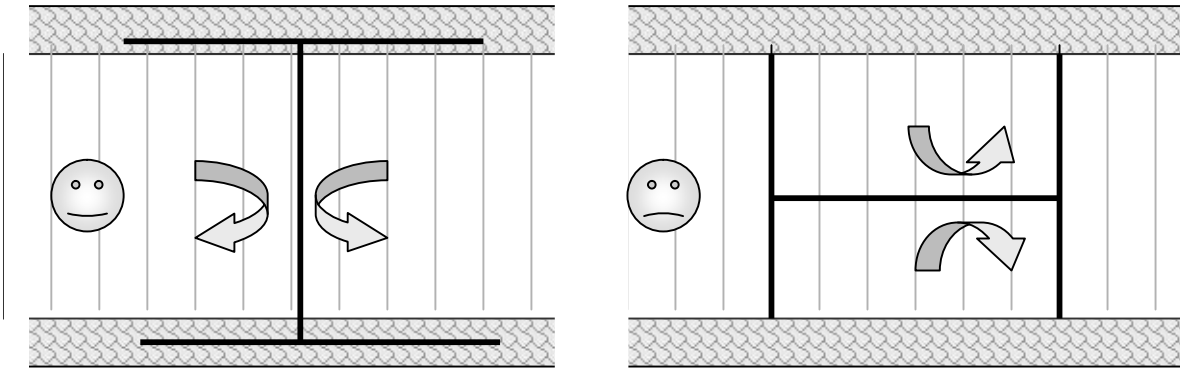

A- En H horizontal

B- En H vertical

Los cuidados postoperatorios son los de rutina, en tanto que los cuidados de la

herida requieren técnicas especiales: al ser animales que se arrastran mantienen la herida en permanente contacto con el suelo, con el consiguiente riesgo de contaminación. Una forma de evitar esto es, luego de realizar un vendaje tradicional con gasa y vendas tipo Cambric, colocar un tubo (preferiblemente de material plástico) que se adapte al diámetro del animal, fijando los extremos mediante tela adhesiva. La ventaja, además del aislamiento de la herida del medio, es la inmovilidad de la zona, lo que lleva a una reparación en forma más rápida.

Saurios y crocodilios:

En estos animales las técnica de abordaje ventrolateral a la cavidad celómica es similar a la realizada en ofidios. El abordaje paramediano transrectal permite evitar la lesión de la vena abdominal ventral. Si por alguna razón estas técnicas no son aplicables, el abordaje por línea media es el indicado, aunque requiere de una gran precisión y delicadeza durante la disección.

En aquellos saurios en los que las escamas son muy pequeñas y no es posible realizar la incisión entre éstas, el corte se efectúa en forma lineal, elevando la piel con una pinza de mano izquierda dentada para lograr una firme sujeción e incidiendo la misma con hoja N° 11 en forma centrífuga para

evitar la posible lesión de las vísceras. Dependiendo del espesor de la piel, el abordaje se puede completar con bisturí o con tijeras de Mayo.

El delicado tejido muscular de la pared abdominal puede ser incidido mediante bisturí, siguiendo las mismas precauciones que para con la piel, ó, preferiblemente realizar una divulsión roma, siguiendo la dirección de las fibras musculares.

La síntesis se realiza en dos planos: el primero abarca peritoneo y tejido muscular, utilizando poliglactina 910 ó nylon monofilamento montado en una aguja atraumática curva. Las características del tejido muscular de los reptiles (fibras fácilmente separables y de escasa resistencia en comparación con el mismo tejido de los mamíferos), obliga a que al suturarlo, la aguja penetre en forma paralela a la cara interna de la dermis para abarcar una mayor cantidad de tejido muscular y evitar la ruptura de las fibras que pudiera producirse al tomar el tejido cerca del borde incisional.

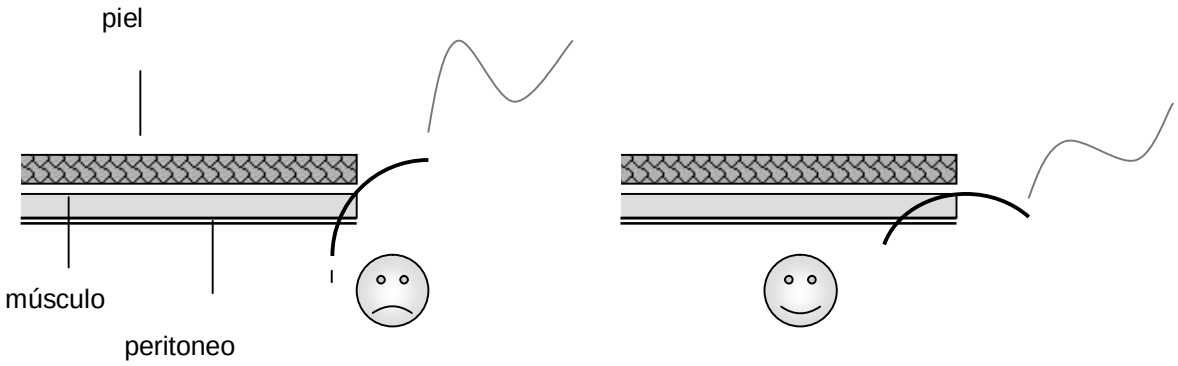

El segundo plano comprende a la piel y al tejido subcutáneo, donde se utilizan suturas no absorbibles (nylon monofilamento) y debido a la tendencia a la invaginación de la piel una vez incidida, se prefiere el uso de puntos evaginantes.

Testudines

Un caso especial es la celiotomía en quelonios, donde se debe atravesar una barrera constituida por tejido córneo y óseo: el peto. Éste se debe incidir para lograr el abordaje a las vísceras. Para lograr esto se pueden utilizar diversos instrumentos, siendo el ideal la sierra oscilante, cuya ventaja principal es la de no lesionar tejidos blandos una vez que se logró atravesar el tejido óseo, en tanto que su mayor desventaja es el alto costo. Existen dos alternativas al uso de esta sierra: tornos (de velocidad variable entre 0 y 30.000 R.P.M.) o taladros (eléctricos ó neumáticos) montados con pequeñas sierras circulares para corte de metal (preferibles a las sierras para corte de madera, pues éstas producen un defecto muy grande entre los bordes de la herida, lo que se traduce en un retardo en la cicatrización)

Para la aspiración de fluidos y sangre que pudieran acumularse en el campo quirúrgico y en cavidades, es de gran utilidad la esponja de poliuretano, la que puede ser cortada de diferentes tamaños según la necesidad, en tanto que el corte de gasa para obtener trozos de menor tamaño no es recomendable, debido a que pequeños hilos de algodón pueden desprenderse de los bordes de la gasa seccionada y depositarse en el campo quirúrgico. Otras alternativas posibles son la utilización de hisopos de algodón o el uso de esponjas de gelatina, esta última también con opción de ser moldeada al tamaño que más se adapte al animal.

Los abordajes posibles a la cavidad celómica en estos animales se realizan a través del plastrón, ó, en especies que lo permitan por el pequeño tamaño del peto, mediante una incisión inguinal, la cuál solo permite el acceso a órganos ó tejidos ubicados en el lateral incidido.

La mayoría de las veces, se hace necesaria la utilización de instrumental especial que permita penetrar la barrera ósea que representa el plastrón.

El área a remover presenta los siguientes límites: cranealmente, el 1/3 craneal de la placa abdominal, caudalmente el corte se efectúa por delante del centro de las placas femorales, en tanto que los límites laterales son líneas imaginarias que se extienden cranealmente desde los bordes laterales de las placas anales en Chelonoidis chilensis ó, para evitar variaciones específicas, por los cuartos centrales de las placas abdominales.

El instrumental para la osteotomía del plastrón es variado: las opciones van desde sierras oscilantes (cortan el tejido duro pero no lesionan el tejido blando) hasta taladros eléctricos o tornos de alta velocidad montados con sierras circulares para corte de metales, ya que las utilizadas para corte de madera son de mayor espesor y poseen dientes que divergen hacia los laterales en forma alternada, por lo que el defecto tisular de la osteotomía es muy grande y retrasa la cicatrización.

Cuando se use cualquiera de estos instrumentos para realizar la osteotomía, se debe proveer de un sistema de refrigeración en la zona de corte a base de una solución salina normal para evitar la necrosis del tejido óseo, lo que ocurre cuando la temperatura llega a los 50°C. Ésto se logra mediante el uso de un equipo de infusión parenteral con el extremo de la guía de perfusión montado en una aguja 21G. La elevación térmica dependerá del espesor de la sierra, de su diámetro, de la configuración y el número de sus dientes, de la velocidad de rotación y de la presión ejercida sobre el hueso.

Los cortes deben realizarse en forma angular, esto permite que cuando se reposicione la pieza removida esta este en contacto con el tejido irrigado y facilite la cicatrización, así como evitar la posible caída hacia la cavidad celómica del tejido seccionado por carecer de puntos de apoyo en caso de que los cortes se hayan hecho en forma perpendicular al peto.

Tipos de osteotomías:

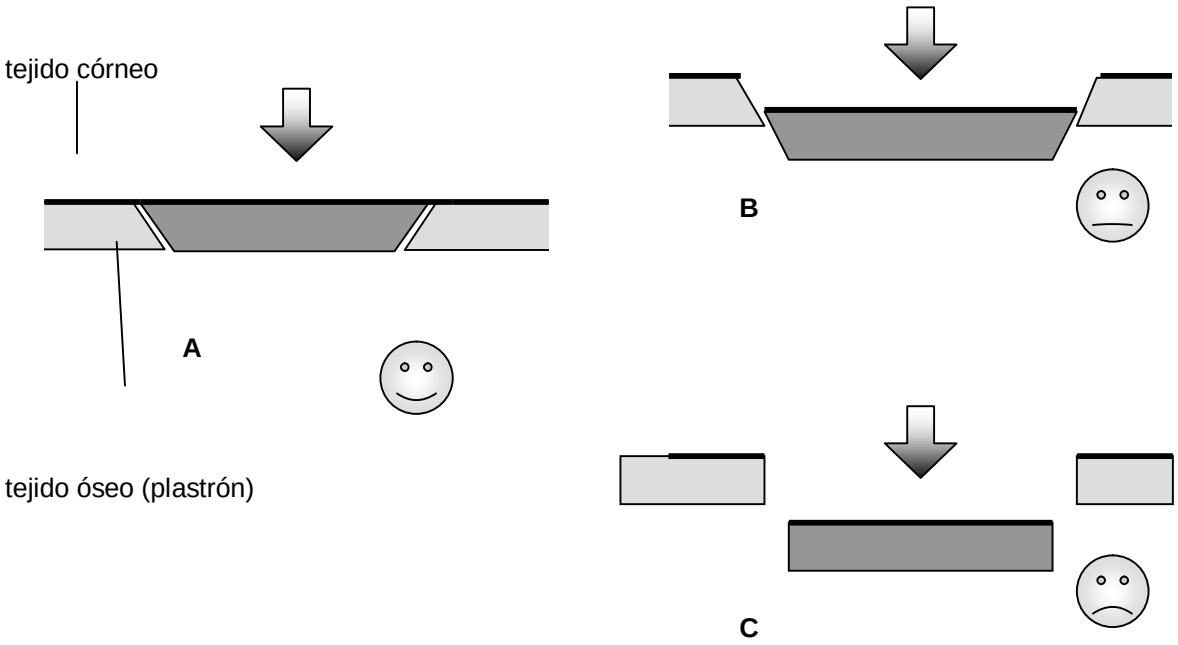

A La osteotomía en ángulo, mediante el uso de una sierra circular para metales, es la que origina la menor pérdida de sustancia, por lo tanto un más rápido cierre de la herida.

B La osteotomía angular, con una sierra circular para madera, produce un defecto mayor al aumentar la pérdida tisular, y un menor contacto entre los bordes de la herida, lo que origina un retraso en la curación.

C La osteotomía perpendicular con sierra circular para madera es si dudas la peor elección para realizar una celiotomía y debe ser evitada.

Otra forma de favorecer la cicatrización es realizar un corte incompleto de la incisión craneal, lo que asegura la correcta irrigación del tejido seccionado, y permite utilizar este borde a modo de bisagra (apertura craneal). Una variante a esta técnica es realizar el corte caudal en forma incompleta para usarla como bisagra lo que evitaría la desinserción de parte de la musculatura pélvica aportando mayor irrigación a la zona (apertura caudal). Una vez completados los cortes, mediante el uso de elevadores del periostio o elevadores de raíces se comienza a levantar el tejido seccionado hacia caudal o craneal según la técnica realizada, al mismo tiempo que con bisturí o el mismo elevador de periostio se separan la inserciones musculares y se libera el tejido subyacente, maniobra que debe efectuarse con extremo cuidado con el objetivo de evitar la lesión o ruptura de dos grandes venas abdominales incluidas en el peritoneo y que discurren a los lados de la línea media, para finalmente volcar la tapa hacia craneal o caudal dejando expuesto el peritoneo. La diéresis del peritoneo se efectúa con bisturí (técnica centrífuga) o tijera de Metzenbaum por la línea media, con la precaución de no lesionar vasos u órganos.

Para la síntesis del peritoneo se usan suturas absorbibles o nylon monofilamento 3 a 5-0 mediante un patrón de sutura continua.

La reparación del tejido óseo se realiza utilizando resinas epoxi de rápida polimerización y fibra de vidrio estéril. La técnica consiste en la aplicación de la resina epoxi alrededor de los bordes de la herida (a unos 3 mm de esta) en una extensión de 2-3 cm de ancho para luego colocar la fibra de vidrio, logrando en aplicaciones sucesivas de resina y fibra, una estructura rígida que mantenga inmóvil al tejido seccionado.

Una forma mas rápida y sencilla de fijación consiste en el uso de resinas epoxi de tipo masilla, colocando sobre la herida una banda de este material y ejerciendo una leve presión sobre sus bordes, evitando la presión en el centro para no incluir resina en el interior del defecto óseo.

Los tiempos de reparación dependen de muchos factores pudiendo demorar hasta 2 años. En los animales adultos el material de reparación puede permanecer en el lugar durante años sin ocasionar ningún trastorno, mientras que en los animales en crecimiento, una vez reparada le herida, se debe retirar la resina para permitir el crecimiento normal del caparazón.

La realización de la laparotomía (el abordaje a la cavidad celómica a traves de la piel, cranealmente al miembro posterior) esta reservada a tortugas de plastrón pequeño (generalmente acuáticas) y se indica en caso de patologías específicas como cálculos vesicales, obstrucciones intestinales o alteraciones puntuales del oviducto. La técnica consiste en colocar al animal en decúbito dorsal con una leve inclinación hacia dorsal del lateral proximal (para favorecer la caída de las vísceras durante el abordaje) y el miembro en extensión. Se realiza la incisión de la piel con bisturí en forma longitudinal, continuando con la divulsión roma del tejido muscular (con tijera de Metzenbaum) hasta llegar al peritoneo, el que se incide mediante bisturí (hoja invertida). La desventaja de esta técnica es la escasa visibilidad del campo quirúrgico por lo que el órgano problema debe ser palpado y exteriorizado digitalmente, mientras que la mayor ventaja reside en que produce un menor trauma quirúrgico, un rápido cierre de la herida y no se requieren instrumentos especiales.

Una vez solucionado el problema, la síntesis se realiza en dos planos, el peritoneo y el tejido muscular se suturan en forma conjunta utilizando un patrón continuo con poliglactina 910, en tanto que la piel se sutura con nylon monofilamento 2-0 a 4-0 con puntos evaginantes.

Distocia: la distocia constituye la patología reproductiva que con mayor frecuencia se observa en los reptiles mantenidos en cautiverio.

En nuestro país los porcentajes de los diferentes Órdenes afectados por este problema difieren considerablemente si se los compara con datos que refieren autores extranjeros. La tortuga terrestre argentina (Chelonoidis chilensis) es la especie que presenta la mayor prevalencia de esta patología, seguramente por tratarse de la fracción más importante de la población de reptiles mantenidos como mascotas, seguida por un escasa casuística en saurios y raramente observada en ofidios.

Las etiologías son múltiples y varían con el tipo de distocia considerada, así, las distocias de origen obstructivo incluyen alteraciones en los diámetros pélvicos (por lo general debido a la enfermedad ósea metabólica), cálculos vesicales, cuerpos extraños, alteraciones de las paredes del oviducto, bolos fecales, y neoplasias. Muchas veces, estudios radiográficos que en un principio indicarían un futuro problema de postura por canal estrecho, luego, durante la oviposición, la distocia esperada no se presenta. Se desconoce si en los reptiles puede ocurrir una dilatación de la sínfisis pélvica como consecuencia de la acción hormonal tal como ocurre en mamíferos .

En las distocias por malformaciones del huevo no existen factores obstructivos o metabólicos que impidan la postura, pero un excesivo tamaño o fusiones de un huevo con otro, impiden el pasaje por el canal pélvico normal.

La gran mayoría de las distocias no tienen una etiología obstructiva o de malformaciones, y sus causas son múltiples: mal manejo reproductivo, sitio inapropiado para la postura, déficit nutricional, pobre condición física, alteraciones en la temperatura y la humedad, alteraciones hormonales, causas infecciosas (Proteus sp., Aeromona sp. Pseudomona sp entre otras), ruptura de huevos y alteraciones de la calcemia derivadas de la enfermedad metabólica ósea.

El diagnóstico se hace en base a los síntomas: alteraciones en la marcha, esfuerzo para realizar la oviposición, excavación del nido sin postura, anorexia, prolapsos de oviducto, colon ó vejiga. La distención abdominal en saurios y ofidios de aparición posterior a la época reproductiva de la especie, es un signo que hace sospechar de ésta patología, la que deberá ser confirmada por maniobras semiológicas (palpación abdominal) y por estudios complementarios (radiología y ultrasonografía).

En aquellos casos que no se trate de distocias obstructivas ó por alteraciones morfológicas, se deberá intentar un tratamiento médico, el que estará orientado a mejorar las condiciones ambientales y nutricionales.

En los testudines en los que se detecte enfermedad metabólica ósea, se realiza un tratamiento a base de gluconato de calcio a una dosis de 100 mg/kg IC cada 24 horas durante 1 a 4 semanas, a fin de corregir la relación Ca/P y llevar los valores de la calcemia a la normalidad. La suplementación con carbonato de calcio, ya sea en polvo ó en jarabe, debe realizarse en cada comida. La mayoría de las veces este tratamiento es suficiente para revertir la inercia oviductal y lograr la oviposición. Si luego de éste período no se logró respuesta alguna, se realiza el estímulo hormonal mediante el uso de oxitocina, a una dosis de 5 a 30 UI/kg, obteniéndose la puesta dentro de las 2 horas posteriores a su aplicación. Antes de su administración se debe descartar por completo la presencia de una disocia obstructiva, para no ocasionar graves complicaciones como lo son hemorragias y peritonitis, derivadas de la ruptura de oviductos ó de huevos.

En saurios el tratamiento médico no puede dilatarse en el tiempo como en las tortugas, y ante el menor signo de depresión se deben tomar las medidas para su rápida resolución y no poner en riesgo la vida del animal.

Si con el tratamiento médico no se obtuvieron resultados, el problema debe ser abordado en forma quirúrgica.

Existe un tipo poco frecuente de distocia en saurios y testudines en la que los ovocitos se desarrollan en el ovario, sin que se produzca su liberación hacia el oviducto y tendría una etiología hormonal. A este tipo particular de distocia se la denomina preovulatoria. La sintomatología se corresponde con la clásica distocia postovulatoria, donde los huevos con su cáscara se encuentran en los oviductos, pero en caso de tratarse de una disocia preovulatoria, debido a la ausencia de una cubierta calcárea, la que se desarrolla en estos órganos, el estudio radiológico puede carecer de utilidad, por lo que en éstos casos con sintomatología clásica de distocia sin evidencias radiológicas de la presencia de

huevos, se deberá recurrir al estudio ultrasonográfico para confirmar la patología. La palpación de la cavidad celómica debe ser evitada, pues se corre el riesgo de producir una peritonitis iatrogénica por la ruptura folicular y al no existir estructuras sólidas en la cavidad abdominal, pueden ser diagnosticados falsos negativos. La resolución de esta entidad es quirúrgica.

Los ovarios en los reptiles están suspendidos por el mesovario, el que presenta una longitud variable: es corto en saurios y ofidios y más laxo en testudines. En los dos primeros grupos, el ovario derecho se sitúa más cranealmente que el izquierdo.

Ofidios: el abordaje a la cavidad celómica se realiza entre la primera y segunda hilera de escamas próximas a las placas ventrales para tener acceso al oviducto, que debido a su morfología, no puede ser explorado en toda su longitud, por lo que debe aplicarse la técnica de abordajes múltiples, uni o bilaterales en caso de que ambos oviductos tengan contenido. Dependiendo del tiempo de retención, el oviducto puede estar más o menos afectado: adherencias o grandes lesiones deberán ser evaluadas y contemplar la posibilidad de la remoción del órgano, que de ser puesta en práctica, involucrará el ovario correspondiente.

Una vez exteriorizado el oviducto, la histerotomía se realiza con bisturí montado con hoja N°15 para poder retirar el contenido (huevos en especies ovíparas, o fetos en las vivíparas). La mayor cantidad de huevos o fetos posible debe salir por cada incisión, para minimizar el número de abordajes y heridas sobre el órgano, el que una vez libre de contenido se sutura en forma continua con poliglactina 910 de calibre 4-0 a 6-0.

Saurios:

En caso de que se esté en presencia de una disocia preovulatoria, la ovariectomía puede o no estar acompañada de la histerectomía. Si se decide dejar los oviductos, estos progresarán hacia la atrofia sin causar trastornos al animal.

Si una disocia postovulatoria es detectada en forma tardía, es probable que el animal no llegue en condiciones óptimas para la cirugía, por lo que se deberá considerar la posibilidad de efectuar una ovariohisterectomía a fin de reducir los tiempos quirúrgicos y disminuir el riesgo para el paciente.

Ovariohisterectomía: en estos animales el ovario derecho se encuentra en estrecha relación mediante un corto meso, el que contiene vasos de un diámetro importante, con la vena cava caudal derecha, mientras que del lado izquierdo, la glándula adrenal está interpuesta entre la vena cava caudal izquierda y la gónada. Una vez realizada la celiotomía, se exterioriza el ovario, de manera tal que el meso soporte una leve tensión, lo que permitirá identificar fácilmente los vasos que contiene y sobre los que se realizan dos ligaduras, una proximal y una distal, en forma independiente para cada uno de ellos mediante el uso de nylon monofilamento 4-0 ó 5-0, entre las cuales se practica la incisión. Una vez removidos los ovarios, se procede a realizar la histerectomía ligando los oviductos y sus vasos correspondientes para retirarlos junto con su contenido.

Si se decide efectuar una cesárea, el procedimiento se realiza de igual forma que en ofidios.

Testudines: una vez realizado el abordaje, puede ocurrir que en animales pequeños se dificulte la exteriorización manual del oviducto ocupado debido a la escasa superficie de la celiotomía. Una forma de realizar esta maniobra, es mediante el uso de separadores de Farabeuf, Parker o Meyerding sin dientes, para cargarlo. Otra opción, consiste en tomar el oviducto junto con un huevo utilizando pinzas tiralenguas, cuyas superficies de prehensión están recubiertas por goma, por lo que resultarían prácticamente atraumáticas sobre el delicado tejido oviductal. El uso de cualquier otro instrumental para órganos huecos como las pinzas de Babcock o de Foerster resultan altamente traumáticas, y su uso puede derivar en el desgarro del órgano. En aquellos casos en que la distocia sea de origen infeccioso ó que los huevos retenidos correspondan a la temporada reproductiva anterior, material caseoso y restos de fibrina pueden mantener el huevo adherido a las paredes del oviducto. Si esto ocurre , la zona de adherencias debe ser liberada mediante el uso de una solución salina normal tibia.

Se extraerá todo el material que pudiera quedar en el interior y se remitirá una muestra para su estudio bacteriológico.

La sutura del oviducto no difiere de la realizada en los Subórdenes antes descriptos.

En todos los casos, una vez extraídos los huevos, el futuro reproductivo del animal no se ve afectado, pudiendo en la próxima temporada, efectuar la postura sin inconvenientes siempre y cuando los factores predisponentes sean corregidos.

En algunas ocasiones, la presencia de un huevo puede verificarse en la cloaca, en tal circunstancia, y ante la incapacidad de completar la postura, puede efectuarse la extracción realizando una perforación en la superficie del huevo expuesta (con el auxilio de un torno y una fresa), a partir de la cual se intentará la extracción del contenido, si éste es fluido, mediante aspiración utilizando una sonda tipo K-30 o mayor, y luego, con extremo cuidado para no lesionar la mucosa, romper y extraer las fracciones de cáscara utilizando una pinza hemostática sin dientes.

TÉCNICAS QUIRÚRGICAS EN PATOLOGÍAS REPRODUCTIVAS DE AVES

Al entrar un ave al quirófano, se deben tener ciertos recaudos para evitar complicaciones intra y post-quirúrgicas que incluso podrían costa la vida del animal.
A diferencia de otras Spp, no se realiza ayuno previo en aves pequeñas pues el animal puede sufrir un grave cuadro de hipoglucemia durante la cirugía. Sólo se indica un ayuno de 3 ó 4 horas previas a una intervención del buche. La preparación se debe cumplir con las mismas condiciones de asepsia que para los mamíferos pero a diferencia de éstos, las aves tienen plumas. ,En el sitio elegido para el abordaje deben retirarse las plumas en forma manual, tirando de ella en el sentido de su crecimiento para evitar el rasgar la piel, no deben cortarse pues no crecerían hasta la siguiente muda. Las plumas que se retiran por arrancamiento comienzan a crecer casi de inmediato.Se debe evitar retirar las plumas remeras especialmente en aves de presa, ya que si se lesiona el folículo, la pluma crecerá en forma anormal con el riesgo que se altere el vuelo y disminuya su capacidad de caza, para controlar las plumas de la periferia del área quirúrgica, puede utilizarse cinta adhesiva.
Debe contarse con un quirófano bien calefaccionado, con almohadillas o tablas térmicas para mantener la temperatura del animal.
La antisepsia de la zona de abordaje se realiza con soluciones tibias para no favorecer la hipotermia derivada de esta maniobra, debe realizarse con cuidado y tratar de mantener el resto del animal seco. Los paños de campo deben ser lo más livianos posibles para que no hagan presión sobre el animal y dificulten la ventilación, también debe evitarse el uso de pinzas de campo y fijar los paños mediante puntos de sutura, mucho menos traumáticos.
Para minimizar la pérdida de sangre es de conveniente utilización de un electrocauterio, y para el monitoreo intraquirúrgico es conveniente la utilización de un equipo multiparamétrico con sonda térmica para su colocación en la cloaca y poder ir verificando la temperatura del animal durante el procedimiento.
El abordaje a la cavidad abdominal se logra mediante una incisión en la línea media ventral. La incisión de piel y músculo se hace en forma independiente. La capa muscular se levanta, utilizando pinzas de mano izquierda, y se hace una ojal en el punto medio de la línea media ventral. Esta incisión se extiende craneal y caudalmente, utilizando tijeras. Se puede utilizar un electro o radiobisturí, pero se debe tener cuidado de no dañar las vísceras subyacentes. Se puede incrementar el área expuesta combinando la incisión inicial con otra paracostal, a manera de flap. El sexado y la gonadectomía se logran mediante incisiones en el flanco. En la incisión abdominal en línea media se deben evitar los sacos aéreos que ocupan la porción craneal de ambos lados de la cavidad.
Las cirugías mas comunes que incluyen al aparato reproductivo de las aves son el sexado quirúrgico y la retención de huevos.

Sexado quirúrgico: la forma más sencilla de realizar esta cirugía es mediante el uso de un otoscopio que tenga fuente lumínica, e idealmente con un endoscopio rígido de 2 mm de diámetro y ángulo visual de 30º. La maniobra se hace bajo anestesia general, ubicando al animal en decúbito lateral derecho, con el ala extendida dorsalmente y la pierna izquierda colocada caudalmente para exponer el sitio de la incisión. Se retiran las plumas de la zona y se prepara el área quirúrgica de la

forma ya descripta. Se realiza una incisión de piel por detrás o entre las dos últimas costillas y se realiza divulsión roma del tejido muscular. Durante esta fase es penetrado el saco aéreo abdominal. Se introduce el otoscopio o la fibra del endoscopio y se realiza la observación. El ovario izquierdo o los testículos los localizamos en craneal del riñón. La superficie lisa y vascularizada de la gónada indica que se trata de un testículo, mientras que si se nota una superficie rugosa, con cuerpos elevados amarillos de diferentes tamaños (ovocitos primarios) se trata de un ovario. Hay gran variación entre especies y edades, y, de existir la duda, se deberá buscar la gónada del lado opuesto (sólo los machos poseen dos gónadas en la mayoría de las especies de aves), o esperar a que el ave madure sexualmente para repetir el procedimiento. Se sutura la incisión en 2 planos, el plano muscular con material de sutura absorbible como polidioxanona (PDS) o poliglactin 910 (Vicryl) y la piel con nylon monofilamento.

Retención de huevos: es una patología que se observa con cierta frecuencia en aves, existen varias técnicas para la extracción de huevos del oviducto; la más sencilla no es cruenta y se aplica cuando el huevo se puede identificar en la cloaca, la maniobra consiste en lubricarlo con vaselina y cuidadosamente ejercer presión para extraerlo entero por deslizamiento. Si durante la maniobra el huevo se rompe se lo retira en trozos utilizando pinzas Halsted. Si los huevos son grandes, se realiza la aspiración del contenido mediante una punción abdominal y luego se procede a colapsar la cáscara para luego extraerla por la cloaca. Deben hacerse lavados del oviducto con antisépticos. En caso que el ovocito caiga en la cavidad abdominal (ovulación ectópica o se desgarrara del oviducto) se producirá una peritonitis que si no se trata de forma urgente mediante el abordaje abdominal para realizar lavados de la cavidad peritoneal, resultará en la muerte del ave.
Otra forma de resolver la patología es mediante la salpingotomía en esta técnica es importante una síntesis cuidadosa debido a que la cáscara se forma durante el paso del huevo por el oviducto, cualquier anormalidad del oviducto puede causará la deformación de la cáscara pudiendo repercutir esta alteración en la correcta formación del embrión en desarrollo.

CUIDADOS POSTQUIRÚRGICOS

Los cuidados postoperatorios al igual que los pequeños mamíferos consisten el mantenimiento del animal en un ambiente que posea una temperatura cálida, oscuro y tranquilo, evitándose toda situación de estrés. Durante la recuperación del ave y dependiendo de la anestesia utilizada, el animal puede presenta incoordinación, ataxia y aleteo violento por lo que se deberá evitar el uso de jaulas y se dejará al paciente en cajas o en boxes de internación con puerta de acrílico y sin barrotes, por el riesgo de que se produzcan fracturas al quedar alguna de sus extremidades atrapadas entre ellos.

l08.- Schrader, S.C.: Triple osteotomy of the canine pelvis a a treatment for canine hip dysplasia. J.A.V.M.A. l78:39-44. (l981)
l09.- Schwarze, E. and Schroeder, L.: Compendio de Anatomía Veterinaria. Tomo I. la ed. Editorial Acribia-Zaragoza. Barcelona. l988.
ll0.- Slater, P.H.: Textbook of Small Paciente Surgery. Vol. II. W.B. Saunders Co. Philadelphia. l985.
lll.- Slocum, B. and Devine, T.: Pelvic Osteotomy, in Whittick's Canine Orthopedics. 2nd ed. Lea & Febiger. Philadelphia. l990.
ll2.- Slocum. B. and Devine, T.: Pelvic Osteotomy technic: Extended uses. Vet. surg. l8:31. (l989)
ll3.- Slocum, B. and Devine, T.: Dorsal acetabular rim radiography for evaluation of the canine hip. Vet. Surg. l8:31. (l989)
ll4.- Slocum, B. and Devine, T.: Dorsal acetabular rim radiography for evaluation of the caine hip. J.A.A.H.A. 26:289-296. (l990)
ll5.- Slocum. B. and Devine, T.: Pelvic osteotomy technique for axial rotation of the acetabular segment in dogs. J.A.A.H.A. 22:331-338. (l986)
ll6.- Smith, G.K. and Biery, D.N.: Advances in CHD diagnosis. Vet. Surg. 20:347. (l991)
ll7.- Smith, G.K. and Biery, D.N.: New concepts of coxofemoral joint stability and the development of a clinical stress-radiographic method quantitating hip joint laxity in the dog. J.A.V.M.A. l96:56-70 (l990)
ll8.- Sumano, H. y Ocampo.L.: Farmacología Veterinaria. McGrav-Hill Mexico, D.F. l989.
ll9.- Sumner-Smith, G.: Bone in Clinical Orthopedics. 1st de W.B. Saunders Co. Philadelphia. l982.

l20.- Tarvin, G.B.: The pelvic limb. in Bojrab's Current technics in small paciente surgery. Lea & Febiger. Philadelphia. l990.
l2l.- Thrall, D.E.: Textbook of veterinary diagnostic radiology. W.B. Saunders Co. Philadelphia. l986.
l22.- Torzilli,P.A. and Kyle, R.F: Bomechanical analisis of two canine hip prothesis. J.A.A.H.A. 15:l85-l90. (l979)
123.- Tronzo, R.G.: Cirugía de la Cadera. la ed. Editorial panamericana Buenos Aires. l980.
l24.- Tvedten, H.W. and Carring, C.B.: Incidence of hip dysplasia in Beagle dogs feed different amounts of protein and carbohidrates. J.A.A.H.A. 13:595-598. (l977)
l25.- Vaseur, J.: Excision artroplasty of the femoral head and neck. in Bojrab's current technics in small paciente surgery. Lea & Febiger Philadephia. l990.
l26.- Vaughan, L.C.; Clayton, D.G. and Lane, J.G.: Pectineus muscle resection as a treatment for hip dysplasia in dogs. Vet. Rec. 96:l45-l48. (l975).
l27.- Wallace, L.J.: Tenomyectomy of pectineus relieves hip dysplasia. J.A.V.M.A. 159:22. (l971)
l28.- Whittick, W.H.: Canine Orthopedics. 2nd. de. Lea & Febiger Phiadelphia. l990.
l29.- Zavala, G: Atlas de Abordajes Quirurgicos a los Huesos y Articulaciones del Paciente: Estudio Recapitulativo. Tesis de licenciatura. Facultad de Medicina Veterinaria y Zootecnia. U.N.A.M. México, D.F. l984.

DIAGNOSTICO RADIOLÓGICO EN PATOLOGÍAS REPRODUCTIVAS DE ANIMALES NO TRADICIONALES

Médico Veterinario Diego Teodoro Alvarez
Servicio de Diagnóstico por imágenes - Hospital Escuela – F.C.V. – U.B.A.
(diegordis@hotmail.com)

Tips radiológicos

En Aves

- Siempre convienen dos imágenes ortogonales.
- Es necesaria la extensión simétrica de los miembros del paciente.
- Por los puntos anteriores son necesarias dos personas para sujeción.
- No se somete a ayunos previos al paciente.
- Una vez observado el huevo es importante determinar su integridad.
- En presencia de huevo no dejar de evaluar al resto de la imagen.
- En ausencia de huevo determinar posible presencia de masa.
- Los falconiformes forman huevos relativamente más grandes que otras familias.
- Los testículos se encuentran cráneo – ventral al riñón ipsi lateral.
- El tamaño testicular depende el estado reproductivo de las aves (diferencial neo).
- El ovario izquierdo es el único funcional en la mayoría de las especies aviares.
- En algunos estudios de aves sexualmente activas el ovario se visualiza como “tumefacto”.
- En algunos estudios es visible el oviducto dorsal a la cloaca como un tejido blando plegado.
- La visualización de huevos deformes o incrustados indican retención – enf. oviducto.
- No siempre la visualización simultánea de dos huevos indican retención.
- Hernias y prolapsos en algunas aves están relacionadas con alta densidad ósea.
- Las neoplasias testiculares suelen ser más frecuentes en Cotorritas autralianas.
- Un contraste digestivo delimita mejor también a las vísceras no digestivas.

Quelonios:

- Solo es necesaria la incidencia DV.
- No es necesaria la extensión simétrica de los miembros del paciente.
- Por los puntos anteriores no son necesarias la sujeción del paciente.
- No se somete a ayunos previos al paciente.
- Una vez observados el/los huevo/s es importante determinar su integridad.
- El grado de mineralización da pauta del tiempo de permanencia en oviducto.
- En presencia de huevo evaluar el grado de mineralización de la madre.
- En presencia de huevo no dejar de evaluar al resto de la imagen.
- En ausencia de huevo evaluar también el grado de minerilazación (hay otras causas).
- Ovarios y testículos no son visualizables en estudios simples.
- La visualización de huevos deformes o incrustados indican retención – enf. oviducto.
- No siempre la visualización simultánea de varios huevos indican retención.
- Los prolapsos suelen estar relacionados con caparazón estrecho y deforme.
- Las constipaciones conspiran con la eliminación de los huevos.
- La presencia de muchos huevos puede producir constipaciones.
- Alteraciones de la cloaca pueden ocasionar a algún huevo sea depositado en alantoides.

Otras especies:

- Una Degu que se sospecha preñada no debería ser manipulada.
- Una hámster preñada tiene su útero gestante ubicado dorsal al ciego.
- Los fetos de Chinchillas y Cobayas son relativamente más grandes que otras especies.
- Los fetos de Chinchillas y Cobayas están relativamente más mineralizados que otras especies.
- La sínfisis isquio-púbica de una Cobaya con gestación a término debería estar expandida.
- Conejas enteras “vírgenes” suelen padecer de hiperplasia endometrial quística.
- Neoplasias uterinas en conejas, cobayos y hamsters suelen mineralizarse en forma puntillada amorfa.

MANEJO DEL DOLOR EN ANIMALES DE COMPAÑÍA NO CONVENCIONALES

Vet Ierino,S[1,2], Vet. Regner, P[1,3,4] , Vet. Jara; C[1],Vet. Echavarría, M[5]
[1]Unidad de Animales de Compañía No Convencionales. Hosp. Esc. de Med. Vet., FCV, UBA. Av. Chorroarín 280. C.A.B.A.;[2]Cátedra de Medicina, producción y tecnología de fauna acuática y terrestre. FCV, UBA..[3]Lab de Toxinopatología, CPEyA, Fac. de Med., UBA. José E. Uriburu 950, 5º. C.A.B.A.
[4]Cátedra de Inmunología, FCV, UBA,[5]Práctica privada
sandraierino@hotmail.com ; pablo.regner@gmail.com;claudia.jaravet@yahoo.com.ar;
echevanest@yahoo.com.ar

Introducción

Existen varios aspectos que justifican el uso de los analgésicos, como ser el ético, el legal (relacionado con la Ley Nacional 14.346 de Protección Animal) y el fisiopatológico. Como una breve y necesaria introducción al tema, podemos decir que los estados de dolor provocan una estimulación del sistema nervioso simpático que a su vez desencadena la liberación de catecolaminas. Estas dan lugar a un aumento de la contractibilidad y frecuencia cardíaca, taquicardia y vaso constricción periférica que aumentan la presión arterial y el consumo de oxígeno del miocardio. La centralización de la circulación da lugar a un aumento de la irrigación de los órganos parenquimatosos con lo que también incrementa su absorción y consumo de oxígeno. Por el contrario, periféricamente empeora la oxigenación a causa de la vasoconstricción lo que puede generar acidosis. Si el dolor se mantiene por períodos prolongados pueden producirse estados de shock con bradicardia, hipotensión, CID y aumento de la permeabilidad vascular. En el peor de los casos lleva a un shock neurogénico. Cuando el dolor se localiza en tórax y abdomen se produce una reducción de los movimientos respiratorios y la consiguiente hipoventilación. Este desequilibrio produce una hipoxia generalizada, acidosis respiratoria y metabólica. Como el volumen inspirado es cada vez menor se producen atelectasias pulmonares que predisponen a las neuropatías, muy frecuentes en estas especies.

Un síntoma importante de dolor es la inapetencia, provocada directamente por el dolor e indirectamente por la disminución de la motilidad intestinal debida a la estimulación simpática. Este enlentecimiento retarda el vaciado gástrico lo que aumenta el riesgo de vómitos y neumonías aspiratorias si el animal no estaconciente. También se manifiesta con sialorrea, melena o heces decoloradas.

La estimulación permanente de la circulación de catecolaminas también puede desencadenar un colapso circulatorio. El organismo produce endorfinas que ejercen un importante efecto analgésico. Un valor elevado de endorfinas se considera índice de dolor y estrés. El dolor permanente también aumenta la liberación de la hormona antidiurética que da lugar a un aumento de la reabsorción de agua en los riñones y condiciona un desplazamiento del equilibrio del líquido del cuerpo (alteración de la diuresis). También favorece la liberación de cortisol de la corteza suprarrenal debido a la estimulación simpática y al desarrollo de la hipoxemia. Este aumento en los valores de cortisol y la liberación de catecolaminas provoca una inmunosupresión generalizada, inhibición de la mitosis y motilidad de los linfocitos T, de la mitosis leucocitaria y de la producción de linfoquinas así como reducción de la capacidad de fagocitosis. Esto conlleva a un retardo en la curación de heridas, un aumento a las infecciones y posibilidad de aumento de crecimiento tumoral. El dolor permanente causa alteraciones del comportamiento como agitación, depresión, tendencia a esconderse y agresividad lo que puede llevar a la auto mutilación.

Esta introducción a la fisiopatología del dolor presenta diferencias entre las distintas especies que deberán ser consideradas en el momento de considerar la analgesia más adecuada

Los receptores del dolor son denominados nociceptores y se encuentran principalmente en piel y otros tejidos. Son terminaciones libres que reaccionan frente a estímulos mecánicos, térmicos, químicos (endógenos) Una lesión tisular provoca la liberación de serotonina, ACTH, histamina, K+ e H+ con la consiguiente formación de bradiquinina y PG, el dolor visceral es transmitido a través de las fibras C (no mielínicas) de conducción lenta que incluso se mantiene después de ceder el estímulo.

La clave para reconocer el dolor en un animal reside en comprender el comportamiento de la especie (Gebhardt, 1994)

La utilización de analgésicos está indicada para todos los vertebrados pues el procesamiento de la información nociceptiva es una característica común del grupo, aunque presenta diferencias evolutivas, tanto en las rutas sensitivas como en las conexiones tálamo-corteza cerebral.
El veterinario de estas especies puede enfrentarse a la dificultad de identificar la presencia del dolor con frecuencia los síntomas pueden pasar inadvertidos o ser muy inespecíficos, como evitar el estimulo nocivo, lamerse, saltar, vocalizar o escaparse. Sin embargo, mediante el entendimiento y observación cuidadosa es posible identificar signos que indiquen dolor ya que algunos estudios demuestran que inclusive los peces pueden manifestar algunos de ellos, como por ejemplo el frotamiento de la parte afectada e incremento en la frecuencia respiratoria. En animales de compañía no convencionales, existe una alta variabilidad entre especies que es necesario considerar en el momento de la analgesia.
El objetivo de la analgesia es evitar el sufrimiento, facilitar el manejo, estabilizar la situación general normalizando las funciones circulatorias, respiratorias, diuréticas, gastrointestinales (apetito) y endócrinas así como prevenir el shock neurogénico.
El dolor también puede manejarse con medidas adyuvantes como vendajes, compresas frías, férulas, pero siempre acompañadas con drogas analgésicas.
Los analgésicos ideales deben dar alivio rápido y eficaz, no tener efectos sedantes, no deprimir la respiración, tener buena tolerancia gástrica, posibilidad de utilizar varias vías de administración y tener efecto a largo plazo.

Analgesia en aves
A pesar de que actualmente se consideran las aves como un grupo que se encuentra dentro de la clase Sauropsida (antes Reptilia), debido a sus diferencias a fines prácticos las consideraremos en forma aparte
En las aves la sintomatología típica de la especie pasa desapercibida por el reflejo de huída relacionada con su condición de presa.
Parte de los parámetros a considerar son:

- Posiciones antiálgicas: muy importantes para detectar el origen del dolor, especialmente en miembros inferiores y superiores.
- Comportamiento social: es frecuente observar el aislamiento social y/o la agresión de los congéneres.
- Temperamento: pueden presentar miedo, agresión.
- Nivel de cuidado o acicalado: el plumaje luce descuidado y sucio. También puede haber exceso de acicalado en los casos de dolor localizado.
- Vocalizaciones: tanto la falta de canto como los gritos excesivos pueden revelar un proceso doloroso.
- Ingestión de comida y agua: en general se encuentra reducida.
- Peso: puede detectarse una pérdida de peso debida a la disminución del consumo de alimentos.
- Eliminación de orina y heces: se observa una disminución relacionada con el menor consumo tanto de comida como de agua.

Si bien existen una amplia gama de analgésicos que pueden utilizarse en las aves hay que considera la gran variabilidad en la respuesta analgésica o en la sensibilidad según la especie.

Anestesia local
La anestesia local no se usa frecuentemente por sus efectos adversos y el estrés asociado al procedimiento y la restricción física. Las rapaces pueden presentar alta sensibilidad y toxicidad a la procaína, lidocaína y benzocaína. Cuando se utiliza se debe tener cuidado de evitar vasos o zonas altamente vascularizadas. Los signos clínicos de toxicidad son dependientes de la dosis y van desde la depresión hasta las convulsiones.
1-Anestésicos locales:

a. Benzocaína: utilizado en aves pequeñas
b. Bupivacaína: tiene acción corta en aves.
    i. A dosis de 2 mg/kg en patos alcanza niveles altos hasta 6 – 12 hs post administración. Posee posibles efectos tóxicos. Además, se reportó toxicidad en combinación con ketoprofeno. (Mulcahy, 2001)
    ii. A dosis de 3 mg/ 0,3 ml de SF vía intraarticular es útil para artritis (Hocking, 1997)
    iii. Combinada con medetomidina produce buen bloqueo perineural

c. Lidocaína: requiere dilución 1:10 en aves pequeñas para evitar efectos tóxicos.
   i. Dosis: 1-3 mg/kg. Dosis mayores a 4 mg/kg pueden causar convulsiones o muerte (Huckabee, 2000; Paul-Murphy, 2001)
d. Ropivacaína:
   i. 7,5 mg/kg comienza a hacer efecto a los 15 minutos y tiene una duración de 110 minutos.

Manejo de la analgesia sistémica

El dolor en aves está mediado por vías neurales y neurotransmisores muy semejantes a mamíferos, sin embargo, existen diferencias en la población de receptores. Los primeros estudios farmacológicos realizados en palomas, demostraron que estas aves tienen mayor cantidad de receptores κ que μ.

La falta de respuesta al fentanilo y otros agonistas μ puede ser atribuida a una razón farmacodinámica, corroborando la hipótesis de Clyde y Paul-Murphy (1999) y Mansour (1988), relativa a la menor concentración de receptores-μ para los cuales este fármaco es agonista. Esta razón es también la que podría explicar el buen funcionamiento del butorfanol (agonista-antagonista mixto) (Clyde y Paul-Murphy, 1999).

El fentanilo, la codeína y la morfina son agonistas puros-μ y se ha observado que hacen falta dosis muy elevadas para producir un efecto analgésico (Hoppes y col.,*2003*). Lo mismo sucede con los agonistas-parciales (buprenorfina).

Actualmente el butorfanol, agonista-κ- antagonista-μ, es el fármaco de elección para el tratamiento del dolor en aves (Paul-Murphy y col, 1998); además diferentes estudios en psitácidas han demostrado que su administración en anestesia con isoflurano disminuye las dosis de este último (Concannon y col, 1994).

En aves, además del efecto analgésico, se ha descrito la presencia de sedación y depresión respiratoria (Machin, 2005).

2-AINES

a. Aspirina: efectivo como analgésico, antipirético y antiinflamatorio en algunas especies. No administrar con tetraciclinas. No presenta efectos adversos.
   i. 5 a 150 mg/kg o 325mg/ 250cc de agua. (Marx, 1996)
b. Ibuprofeno:
   i. 5-10 mg/kg PO cada 8-12 hs
c. Meloxicam:
   i. Puede producir leve congestión glomerular y tubular en periquitos australianos (*Melopsittacus undulatus*) a los 3 – 7 días de tratamiento a dosis de 0,1 mg/kg cada 12- 24 hs En palomas y pollos se triplica su vida media (Baert, 2003)
   ii. 0,1 – 1 mg/kg cada 12 – 24 hs.
d. Fenilbutazona: está asociada a casos de mortalidad en algunas especies. Se usa en psitácidos y rapaces.
   i. 3,5 – 7 mg/kg cada 8-12 hs PO
   ii. 20 mg/kg cada 8 hs PO
e. Piroxicam: para dolores crónicos.
   i. 0,5 mg/kg PO cada 12 hs.
f. Dipirona: para dolores abdominales
   i. 20- 25 mg/kg SC/IM/EV cada 8- 12 hs
g. Carprofeno: de acción analgésica, antipirética y antiinflamatoria. Puede requerir dosis elevadas por vía bucal (Paul-Murphy 2001) Su efecto comienza a las pocas horas Está contraindicado en enfermedades renales, hepáticas y cardíacas.
   i. 1 – 10 mg/kg se utiliza en casos de artritis
h. Ketoprofeno: aines no narcótico, antiinflamatorio, analgésico y antipirético. Tiene rápida absorción vía bucal o IM (Graham.2001).
   i. Está contraindicado en enfermedades renales, hepáticas y cardíacas. Hay reportes de mortalidad en algunas especies dentro de las 48 hs. En periquitos australianos puede provocar a los 3-7 de tratamiento congestión glomerular, degeneración y dilatación de túbulos renales a dosis de 2 mg/kg
i. Acetaminofeno:
   i. 5 mg/l de agua La sobredosis se asocia con hepatotoxicidad.

j. Celecoxib:
   i. Mejora los signos de síndrome de dilatación proventricular a las 2 semanas en psitácidos (Dahlausen 2002)10 mg/kg cada 24 hs
k. Diclofenac:
   i. Asociado con mortalidad de algunas especies por lesiones renales 12 mg/kg para palomas
l. DMSO:
   i. 1 ml /kg tópico
m. Indometacina:
   i. 0,02 mg/ 100 g
n. Megluminato de flunixin: con propiedades antiendotóxicas, antipiréticas y analgésicas, puede ser útil en casos de shock y traumas. Puede producir diarrea y vómitos o regurgitación. luego de su aplicación (Joseph 1998) Potencialmente nefrotóxico. (Dorrestein 2001) Controlar el nivel de hidratación.
   i. No usar por más de 5 días. Se reporto isquemia (a partir del tercer día de tratamiento a dosis de 5 mg/kg) y necrosis en los túbulos renales (a partir de los 7 días) en periquitos australianos (Pereira 2004) En patos hay reportes de necrosis IM en el sitio de la aplicación. (Machin 2001).
   ii. 1-10 mg/kg.

3- Opioides
a. Meperidina: opioide de corta acción.
   i. 1-4 mg/kg tiene efectos analgésicos
b. Tramadol: análogo sintético de la codeína
   i. 5- 7,5 mg/kg hasta 30 mg/kg PO cada 6 hs.
c. Fentanilo: opioide agonista de corta acción. Reduce la dosis de isofluorano sin mucho efecto en sangre, presión de O2 y CO2. En cacatúas tiene rápida absorción y eliminación y no presenta cambios en la presión de O2 y CO2.
   i. En varias especies, a dosis mayores a 0,2 mg/kg produce hiperactividad en los primeros 15 - 30 minutos.
   ii. En pollos, vía intraarticular no tiene efecto analgésico. (Gentle, 1999).
d. Buprenorfina: potente opiáceo de larga duración, analgésico y sedante utilizado para controlar dolores postoperatorios. Está contraindicada en insuficiencia hepática o disfunción respiratoria. No se recomienda combinar con otros opiáceos.
   i. En dosis de 0,1 mg/kg no produce efectos analgésicos en el loro gris africano (*Psittacus erythacus*) Paul-Murphy, 1999).
   ii. 0,01- 0,05 mg/kg.
e. Butorfanol: opiáceo sintético con efecto analgésico y sedante. Controla el dolor abdominal y el post quirúrgico. Está contraindicado en insuficiencia hepática. No se recomienda utilizar la vía bucal por su baja disponibilidad (menos al 10%) En rapaces vía EV tiene acción muy corta (1-2 hs)
   i. Puede combinarse con el midazolam para tener efecto de volteo.
   ii. Es el más utilizado en psitácidos a dosis de 1- 4 mg/kg IM cada 4 hs Puede administrarse solo o con AINES por ejemplo, el meloxicam 0,5 mg/kg IM PO cada 12 hs o carprofeno 2-4 mg/kg PO cada 12 hs. Usar con precaución en pacientes deshidratados
   iii. 1 - 3 mg/kg (Murphy, 2001).
f. Carfentanilo: agonista opioide muy potente Puede combinarse con xilacina.
   i. 0,02-0,03 mg/kg.

Analgesia en Reptiles

Los reptiles son una Clase de vertebrados con una gran diversidad de especies, con características evolutivas, anatómicas y fisiológicas, muy diferentes que hacen casi imposible su comparación con los mamíferos. Considerando que de por si la evaluación del dolor en animales, al no hablar, es compleja, si además agregamos que ante la presencia de dolor los reptiles no gesticulan, no vocalizan (exceptuando algunas especies de tortugas y geckos), no responden igual que los mamíferos (donde ya tenemos el "ojo clínico" preparado) a los mismos estímulos y poseen características de comportamiento particulares, vemos que nos encontramos en una situación compleja. Entonces, la pregunta es cómo evaluar la presencia de dolor en un reptil?
Existen varias formas de encarar esta problemática con diferentes resultados:

1. Anticipar el nivel de dolor por extrapolación de experiencias anteriores:
   a. De una especie perteneciente a otra Clase taxonómica: No corresponde, ni tiene utilidad extrapolar entre un mamífero o un pez y un reptil.
   b. De una especie de otro Orden taxonómico: En este caso, la utilidad sigue siendo escasa, ya que la respuesta de una tortuga o un caimán no es extrapolable a una serpiente, a modo de ejemplo sería como comparar la respuesta de una vaca con la de un perro.
   c. De una especie del mismo Orden: este caso sería útil dependiendo la cercanía evolutiva dentro del Orden. Como vamos a observar posteriormente, es con este tipo de información que se toman decisiones terapéuticas actualmente.
   d. De la misma especie: Esta es extrapolación correcta, hasta se podría llegar a considerar a especies del mismo género.
2. Modificación del comportamiento normal:
   Es la forma más utilizada para verificar la presencia o no de dolor. Debido a las cientos de especies que pueden llegar a nuestro consultorio, para evaluarla correctamente debemos saber a ciencia cierta con que especie nos enfrentamos y que características posee la misma. Por otro lado, para evaluar esto, la consulta debería ser domiciliaria, ya que en este tipo de especies, la forma y disposición del ambiente (recinto) y las características del macro y microambiente modifican en su totalidad el comportamiento normal del animal. Obligando a evaluar al ejemplar dentro de ese contexto. Algunas conductas anormales que se relacionan con dolor son:
   - Hipo/Anorexia
   - Decaimiento, apatía o agresividad exacerbadas
   - Permanecer siempre dentro del escondite (sensación de debilidad o estrés crónico).
   - Permanecer dentro de la fuente de agua (dolor en cavidad celómica o exceso de calor ambiental).
   - Disnea (dolor en cavidad celómica, exceso de temperatura, estrés crónico)
   - Cambios de color, tendencia a coloraciones marrones y/o negras (dolor y/o estrés agudo)
   - En las especies que poseen párpados móviles, se observa desde su continuo cierre hasta presión extrema de la musculatura de la cabeza. (dolor moderado a intenso)
   - Posiciones álgidas (evitan el contacto con la zona dolorida)
   - Vocalizaciones a la palpación de zonas álgidas (tortugas en general y familia Gekkota).
3. Evaluación de parámetros fisiológicos
   A diferencia de los mamíferos los parámetros fisiológicos en reptiles no son buenos indicadores de la presencia de dolor debido a que estos pueden estar modificados por variedad de factores como ser cambios en la temperatura, estrés por traslado, EMO, época de muda o de brumación, periodo desde la última comida, etc.

Habiendo evaluado al paciente, el siguiente paso sería poder tratarlo para evitar la aparición y/o disminuir la sensación de dolor existente. A pesar de que los primeros trabajos sobre analgesia en reptiles comenzaron hace más de 40 años (Hinsch y col., 1969) la información con la que contamos sigue siendo escasa. Actualmente se conoce la presencia de algunos componentes neuroanatómicos implicados en la nocicepción (Liang & Terashima, 1993; Stoskopf, 1994), se reconocieron mecanismos antinociceptivos endógenos que regulan la respuesta al dolor (Gans & Gaunt, 1992; Stoskopf, 1994) y se identificaron en reptiles algunos neutransmisores que actúan en la modulación de la nocicepción en mamíferos (de la Iglesia y col., 1994). Igualmente los trabajos existentes que evalúan tanto la nocicepción como la farmacocinética y farmacodinamia de las diferentes drogas analgésicas en reptiles son escasos. Esto último se debe en parte a la inexistencia de un modelo de

estudio consistente en estas especies, ya que como sabemos los modelos en mamíferos evalúan principalmente la termoalgesia y esta respuesta no está del todo definida en reptiles y por otra parte en que una importante cantidad de especies poseen tamaños ínfimos. Otra problemática común con la que nos enfrentamos es la de que tanto estos últimos estudios como los neuroanatómicos fueron realizados en un par de especies, por lo que su extrapolación a otras especies puede tener poca exactitud. Considerando estas dificultades veremos con que herramientas contamos:

1. Anestésicos locales
   Se los utiliza para drenaje de abscesos y toilette quirúrgica en laceraciones y quemaduras superficiales. No existen estudios que determinen las dosis tóxicas. No se recomiendan diluciones mayores a 1:2.
   a. Lidocaína 2% 2-5 mg/kg, probado en *Iguana iguana* (Mader, 1998)
   b. Bupivacaína 0.5% 1-2 mg/kg c/4-12 hs, *I. iguana* (Mader, 1998).

2. AINES
   No existe información actual del rol de la ciclooxigenasa en la fisiopatología del dolor en reptiles (Mosley, 2011), a pesar de esto los AINES son los analgésicos mayormente utilizados en estos para tratamientos de varios días y en presencia de dolor leve/moderado.
   a. Meloxicam
      i. 0.03 mg/kg IM en *Phytonregius,* no se encontró diferencia con el control de SF (Olesen y col, 2008)
      ii. 0.4 mg/kg IM generó analgesia en *Pogona vitticeps* evaluado con un modelo de electroestimulación (Greenacre et al, 2008)
      iii. Un estudio de farmaocinética/dinamia determinó que una dosis de 0.2 mg/kg en *I. Iguana* genera durante 24 hs una concentración plasmática asociada a analgesia en mamíferos pero no confirma la analgesia en la Iguana (Hernandez-Divers y col, 2004).
      iv. Hasta 5 mg/kg c/24 hs por 10 días (Trnkova y col., 2007) y por 12 días (Hernadez-Divers y col., 2004) no generaron anormalidades clínicas ni histopatológicas en *Iguana iguana.*
      v. Las dosis utilizadas son 0,5 mg/kg oral o IM en *Trachemys scripta elegans* (Rojo-Solis y col, 2009) y 0,1-0,3 mg/kg oral o SC c/24-48 hs (Hernadez-Divers y col., 2004; Fleming, 2008).
   b. Ketoprofeno
      i. 2 mg/kg IM generó analgesia en *Pogona vitticeps* evaluado con un modelo de electroestimulación (Greenacre et al, 2008)
      ii. 2 mg/kg SC o IM c/24 hs(Lawton, 1999) fueron efectivos en *I. iguana,* datos clínicos.
      iii. Un estudio farmacocinético determino en *I. Iguana* que 2 mg/kg IM genera durante 48 hs una concentración plasmática asociada a analgesia en mamíferos pero no confirma el efecto analgésico.(Tuttle y col, 2006).
      iv. Dosis utilizada 2 mg/kg SC o IM c/24 hs.
   c. Carprofeno:
      i. 2-4 mg/kg IM generó analgesia en *Pogona vitticeps* evaluado con un modelo de electroestimulación (Greenacre et al, 2008)
      ii. Dosis utilizada 1-2 mg/kg oral o SC c/24-72 hs. Solo apoyado por trabajos clínicos. (Lawton, 1999)
   d. Meglumine de Flunixin
      i. Dosis utilizada 0,1-0,5 mg/kg IM c/12-24 hs (Lawton, 1999) y 0,5-2 mg/kg IM c/12-24 hs (Schumacher &Yelen, 2006). Basados en descripciones personales de los autores.

3. Opioides
   Por más que hace años que se conoce la presencia de receptores opioides en reptiles (de la Iglesia y col., 1994; Xia y col., 2001) su distribución y la función que cumplen en la fisiopatología del dolor es aún poco clara. Un estudio realizado en *Trachemys scripta elegans* determino que la termoanalgesia dependiente de opioides estaría relacionada principalmente con los receptores μ con poca o nada actuación de los receptores δ (Sladky y col, 2009). Se utilizan pre, intra y postquirúrgicos para dolor moderado/severo y crónico.
   a. Buprenorfina
      i. 0,02-0,1 mg/kg en *Iguana iguana* no mostro efecto analgésico utilizando un modelo de electroestimulación (Greenacrey col, 2006).

ii. 0,075-0,1 mg/kg SC generó una concetración plasmática asociada a analgesia en el humano durante 24 hs en *Trachemys scripta elegans* (Kummrow et al, 2008).
iii. Dosis utilizadas 0,01-0,1 mg/kg (Bennett y col, 1999)

b. Butorfanol
   i. 2-20 mg/kg no generó analgesia en *Pogona vitticeps* ni 2 mg/kg en *Panterophis guttata.* 20 mg/kg generó cierta analgesia en *Panterophis guttata* (Sladkiy col, 2008). Este estudio se evaluó mediante termoalgesia.
   ii. 2,8-28 mg/kg no generó analgesia en *Trachemys scripta elegans* (Sladkiy col, 2007). Evaluado mediante termoalgesia.
   iii. 1 mg/kg no generó efecto en *Iguana iguana* (Fleming & Robertson, 2012). Mediante termoalgesia.
   iv. 1 mg/kg no generó disminución de necesidad de Isofluorano en *Iguana iguana* (Mosley y col, 2003)
   v. 5 mg/kg no generó analgesia en *Python regius* (Oleseny col, 2008). Fue evaluado mediante variación en los parámetros fisiológicos.
   vi. 1,5 mg/kg IM, produjo disminución del movimiento de cola en *Iguana iguana* bajo un modelo de electroestimulación. (Greenacre, 2006).
   vii. 1,5-8 mg/kg IM, produjo disminución del movimiento de cola, cuerpo y cabeza en *Pogona vitticeps* bajo modelo de electroestimulación. (Greenacre, 2008).
   viii. Dosis utilizada: 0,4-2 mg/kg SC o IM c/12 hs. Basados en descripciones personales de los autores.

c. Tramadol
   i. 10-25 mg/kg vía oral generó analgesia en *Trachemys scripta elegans* al igual que 10 mg/kg SC. (Baker y col., 2011). Evaluada mediante termoalgesia.
   ii. 11 mg/kg oral generó analgesia en *Pogona vitticeps* bajo modelo de electroestimulación (Greenacrey col, 2008)
   iii. Dosis utilizada 10-25 mg/kg oral en tortugas y 11 mg/kg oral en Saurios

d. Meperidina
   i. 20 mg/kg IM c/12-24 hs (Lawton, 1999). Resultadosclínicos.

e. Morfina
   i. 1 mg/kg IM generó analgesia en *Pogona vitticeps* bajo modelo de electroestimulación (Greenacrey col, 2008)
   ii. 1.5-6.5 mg/kg IM generó analgesia *Trachemys scripta elegans* pero con una depresión respiratoria marcada (Sladky y col, 2007). Evaluada mediante termoalgesia.

En conclusión podemos decir que la evaluación del dolor y su manejo en reptiles es algo relativamente complicado pero que por otro lado se encuentra en un momento neto de desarrollo y de búsqueda de nuevos modelos de evaluación más efectivos (electroestimulación) y de nuevas drogas más eficaces. Hay que reconocer que actualmente se trabaja diariamente sobre la información brindada por unos pocos trabajos científicos sumada a una cadena de información proveniente de pruebas empíricas que a su vez se extrapolan de una especie a cualquiera otra dentro del mismo Orden sin tener en cuenta las posibles diferencias fisiológicas de cada una. Al igual que otras especialidades dentro de los ANCN, la algiología en reptiles es una muy buena rama para la investigación, la generación de nueva información y el desarrollo profesional.

Analgesia en pequeños mamíferos

Los pequeños mamíferos constituyen un grupo de animales que presentan un desafío al cínico veterinario a la hora de implementar un tratamiento debido a:

- Dificultad referida a las vías de administración de medicamentos en los pequeños animales
- Especies que por su naturaleza de ocultar signos clínicos para no ser predados no manifiestan dolor hasta los estadíos finales de la enfermedad.

En caso de tratarse de afecciones dolorosas, si bien se deben realizar todos los esfuerzos para resolver las enfermedades de base, es preciso recurrir a la analgesia para manejar el dolor y optimizar la calidad de vida del animal. Los signos de dolor que pueden percibirse en pequeños mamíferos son los siguientes:

- Agresión

- Acicalamiento excesivo o ausencia del mismo
- Inactividad
- Actitud de esconderse en el fondo de la jaula
- Postura encorvada
- Taquipnea
- Polidipsia
- Anorexia que puede derivar en íleo
- Hipertermia o hipotermia
- Rechinado de dientes
- Traumatismo autoinflingido sobre el áerea dolorosa
- Vocalización
- Regurgitación
- Salivación
- Convulsiones
- Pérdida de peso
- Cambios en el consumo de agua y comida.

En la actualidad se sabe que en el dolor y en la percepción del mismo confluyen varias rutas fisiológicas, motivo por el cual con un solo tipo de fármaco no se alivia el dolor en forma completa. Hoy en día se opta por una analgesia de tipo balanceada incluyendo distintos tipos de fármacos para neutralizar los estímulos dolorosos ya sea a nivel cerebral, medular o en nervios periféricos.
Como regla general los analgésicos empleados en la clínica diaria en los pequeños mamíferos se utilizan combinando opiodes con Aines, en caso de tratatarse de dolor moderado a grave u opiodes con bloqueo regional central o periférico en caso de tratarse de dolor severo e intenso.

1- Anestésicos locales

La analgesia local de corto plazo permite examinar el área dolorosa o la administración IV de sustancias sin generar estrés en el paciente. Las dosis de anéstesico local se deben calcular con cuidado para evitar la sobredosificación ante la posibilidad de absorción sistémica.
En conejos se pueden emplear anéstesicos locales combinando lidocaína 2-4 mg/kg + bupivacaína 1-3mg/kg (dosis máximas) para obtener una analgesia más prolongada (Jordi Jiménez, 2009)

2-AINES

Constituyen una buena opción para el manejo del dolor en forma práctica y accesible. Conforman un conjunto de diversos fármacos, la mayoría ácidos orgánicos que comparten un mecanismo de acción que es la inhibición de enzimas ciclooxigenasas del metabolismo del ácido araquidónico anulando la síntesis de prostaglandinas con la consecuente analgesia, por bloqueo de la sensibilidad periférica. Las mezclas racémicas de los AINES son las responsables de la distinta efectividad o toxicidad de un fármaco en dos individuos, inclusos de la misma especie.
El empleo de AINES está limitado a la administración a animales que cuenten con una buena hidratación, normotensos, sin coagulopatías, y que no padezcan enfermedad renal, gástrica o hepática.
Los fármacos que se utilizan en la cínica diaria son:

a. Meloxican: AINE de elección en pequeños mamíferos .Es un fármaco accesible que se encuentra disponible en diversas presentaciones comerciales. Posee baja toxicidad y en general es bien tolerado .Favorece la síntesis de GAG desde los condrocitos. Ocasionalmente puede producir irritación gastrointestinal. No debe ser utilizado en caso de sospecha de lesión renal.
   i. Su uso está indicado sobre todo para tratamientos prolongados como es el de las afecciones musculoesquelèticas (osteoartritis,fracturas).
   ii. 0,1-0,2 mg/kg cada 24 hs oral en conejos.
   iii. 1-2 mg/kg oral SC,en ratones y ratas.
b. Acetaminofeno Buen analgésico, pero sin actividad antiinflamatoria.
   i. 200-500 mg/kg oral en conejos.
   ii. 1-2 mg/ml en el agua de bebida, en todas las especies.
c. Ácidoacetilsalicílico. Eficaz analgésico, antipirético e antiinflamatorio.Debe usarse con precaución porque produce irritación gástrica, y anorexia. Produce analgesia leve en conejos.
   i. 100 mg/kg cada 8-24-48 hs oral en conejos.

ii. 50-100 mg/kg cada 4 hs oral, en cobayos.
iii. 100-200 mg/kg cada 6-8 hs oral, en chinchillas.
iv. 100-150 mg/kg cada 4 hs oral en gerbos, hámster, ratones y ratas.

d. Carboprofeno: En la actualidad es un fármaco que se encuentra disponible en diversas presentaciones comerciales.Es muy buen analgésico pero con menor actividad antiiflamatoria. No interfiere en la síntesis de proteoglicanos.Puede producir también irritación gástrica y anorexia.Su uso está indicado en patologías con dolor articular de tipo crónico.
   i. 2,2 mg/kg cada 12 hs oral en conejos.
   ii. 1-2 mg/kg cada 12-24 hs oral. 4 mg/kg cada 24 hs SC, en cobayos.
   iii. 4 mg/kg cada 24 hs SC, en chinchillas.
   iv. 5 mg/kg cada 24 hs SC, en gerbos, hámsters, ratones y ratas.
   v. 1,5 mg/kg cada 12 hs oral, en ratas.
e. Meglumina de flunixin: AINE de acción rápida y efecto antiinflamatorio potente pero con elevados efectos secundarios a nivel GI y renal tras administraciones repetidas. Si con la primera dosis no se controló el dolor es poco probable que responda con dosis adicionales, que sí aumentarían la probabilidad de desarrollar toxicidad. Se recomienda emplear otros AINES más seguros reservando su uso para casos de shock endotóxico. No se indica su uso por más de 3 días. Produce moderado nivel de analgesia en caso de dolor visceral u ortopédico. La aplicación IM es dolorosa. La forma inyectable de flunixin puede ser usada por vía oral mezclándola con un jarabe palatable.
   i. 1,1 mg/kg cada 12 hs SC-IM en conejos.
   ii. 1-2 mg/kg cada 24 hs SC, en cobayos.
   iii. 1-3 mg/kg cada 12 hs SC, en chinchillas.
   iv. 2,5mg/kg cada 12-24 hs SC, en gerbos, hámsters.
   v. 1,1-2,5 mg/kg cada 12 hs SC-IM, en ratas.
   vi. 0,3-2 mg/kg cada 12-24 hs oral IM –IV, en ratones.
f. Piroxicam: Se indica en caso de tratamientos prolongados de hasta 3 semanas en tumefacciones asociadas a fracturas en conejos.
   i. 0,2 mg/kg cada 8 hs oral en conejos.
   ii. 3,4-20 mg/kg oral, en ratones.
g. Ibuprofeno: Analgésico,antiinflamatorio que podría presentar efectos adversos gastrointestinales.
   i. 10-20 mg/kg cada 4-8 hs oral en conejos.
   ii. 10 mg/kg cada 4 hs oral, en cobayos.
   iii. 7,5 -15 mg/kg cada 4 hs oral, en ratones.
   iv. 10-30 mg/kg cada 4 hs oral, en ratas.
h. Ketoprofeno: Se presenta en el mercado veterinario hoy en día también en varias presentaciones comerciales.Su indicación es para el manejo del dolor crónico en afecciones de tipo musculoesqueléticas.
   i. 1mg/kg cada 12-24 hs IM en conejos.
   ii. 1mg/kg cada 12-24 hs SC-IM, en cobayos y chinchillas.
   iii. 5mg/kg cada 24 hs SC, en gerbos, hámsters.
   iv. 5mg/kg cada 24 hs oral IM, en ratas.

3-Opioides

Los opiodes bloquean la transmisión de los estímulos dolorosos hacia los centros superiores al actuar sobre los receptores pre y postsinápticos de los nervios sensitivos primarios a nivel de la médula espinal. También actúan a nivel de los centros superiores para producir analgesia según la afinidad que posean sobre uno, dos o tres receptores pudiendo actuar como agonistas o antagonistas con la consecuente variabilidad en su actividad farmacológica.

Los opiodes tienen un efecto tope después del cual su administración aunque sea a dosis más elevada no produce mayor analgesia. Empleados en las dosis adecuadas son seguros y efectivos para aliviar el dolor. Se usan con frecuencia en pacientes críticos porque su acción es rápida, son potentes y muchos de ellos con posibilidad de ser revertidos en forma farmacológica. Se emplean para el control del dolor visceral agudo o crónico.

a. Morfina: Es un agonista que proporciona una analgesia eficaz cuando el dolor es intenso.Sus efectos secundarios son principalmente la sedación y la depresión respiratoria. Post-inyección

provocan hipotermia e hipomotolidad gastrointestinal con disminución de secreciones concomitantes que pueden llevar a constipación.

i. 2-10 mg/kg cada 2-4 hs SC-IM en conejos
ii. 2-5 mg/kg cada 4 hs SC-IM, en cobayos
iii. 2-5 mg/kg cada 2- 4 hs SC, en gerbos, hámsters, ratas y ratones

b. Nubaína: Antagonista agonista.
   i. 1-2 mg/kg cda 4-5 hs IM-EV en conejos
   ii. 1-2 mg/kg cada 3 hs IM, en cobayos
   iii. 4-8 mg/kg cada 3 hs IM, en gerbos, hámsters, ratones y ratas
c. Buprenorfina: Es un agonista antagonista con efecto sedante, más potente que la morfina y con menos efectos adversos.Se indica para la analgesia postquirúrgica principalmente asociada a extracciones dentales o tratamiento de abcesos.Parece ser el opiode menos propenso a afectar la motilidad, provocando íleo o éstasis gástrico.
   i. 0,01-0,05 mg/kg cada 8-12 hs SC-IM-EV en conejos
   ii. 0,05 mg/kg cada 8-12 hs SC, en cobayos y chinchillas
   iii. 0,01-0,05 mg/kg cada 8-12 hs SC-IV, en gerbos, hámsters
   iv. 0,02-0,5 mg/kg cada 6-12 hs SC-IV-IP, en ratas
   v. 0,05-2,5 mg/kg cada 6-12 hs SC-IP, en ratones
d. Butorfanol: Es un agonista antagonista, con efecto sedante, más potente que la morfina y que la meperidina y, con menos efectos adversos. Proporciona una buena analgesia visceral.Disminución de la frecuencia cardíaca, respiratoria, ptialismo y náuseas son efectos secundarios raramente descriptos.
   i. 0,1-0,5 mg/kg cada 2-4 hs SC-IM-EV en conejos
   ii. 0,4-2mg/kg cada 4-12 hs SC, en cobayos
   iii. 0,2 -2 mg/kg cada 4 hs SC-IM, en chinchillas
   iv. 1-5 mg/kg cada 4 hs SC, en gerbos, hámsters
   v. 0,2-2 mg/kg cada 2-4 hs SC-IM, en ratas y ratones
e. Meperidina: Indicada en casos de dolor moderado
   i. 5-10 mg/kg cada 2-3 hs SC-IM en conejos
   ii. 10-20 mg/kg cada 2-3 hs SC-IM, en cobayos
   iii. 20 mg/kg cada 2-3 hs SC-IM, en gerbos, hámsters, ratones y ratas
f. Tramadol: Es un fármaco muy útil par tratar el dolor agudo, crónico o post-quirúrgico
   i. 10mg/kg cada 24 hs oral en todas las especies (Yarto Jaramillo,2009)

4-Benzodiacepinas

Presentan cierto grado de actividad analgésica debido a su acción sobre neuronas internunciales de la médula espinal produciendo relajación muscular.

a. Midazolan
   i. 0,25-050 mg/kg IM-EV (Yarto Jaramillo, 2009) en todas las especies
b. Diazepan
   i. 1-3 mg/kg IM en conejos
   ii. 0,5-3 mg/kg IM en cobayos
   iii. 3-5 mg/kg IM en gerbos, hámster, ratas y ratones

5- Agonistas alfa adrenérgicos

a. Xilacina: Potente acción analgésica, sedante y de relajación muscular. Producen efectos adversos cardiovaculares como hipertensión arterial y luego hipotensión. Asociada a su empleo se ha descripto la aparición de cataratas en roedores. La opacidad aparece en 1 o 2 horas y se resuelve en varias horas o dìas. Son útiles para cirugías traumatológicas y para disminuir el dolor ante espasmos musculares.
   i. 1-5 mg/kg SC-IM en conejos.

Manejo del dolor intraquirúrgico

En apartados anteriores de este texto, se han expuesto las dificultades más comunes encontradas a la hora de evaluar el dolor en pacientes pertenecientes a los distintos órdenes y las opciones terapéuticas más apropiadas en la práctica de la clínica médica. El objetivo de este segmento

responde a puntualizar algunas diferencias que se producen respecto de los aspectos citados anteriormente, cuando no encontramos en un procedimiento quirúrgico.
Si bien a la hora de programar un protocolo anestésico se tienen en cuenta una gran variedad de factores que incluyen el tratamiento de dolor y la disminución del stress en los períodos prequirúrgico y postoperatorio, describiremos en este apartado las características diferenciales del dolor intraquirúgico por cuestiones de pragmatismo didáctico. Las drogas utilizadas, son las mismas que las citadas en párrafos anteriores y como bien ha quedado manifestado en los mismos, existe una gran diversidad de opciones, dosis, respuestas y opiniones según diversos autores.
Una de las principales diferencias del dolor intraquirúrgico, respecto del dolor tratado en la clínica médica, radica en la posibilidad de contar con un número de variables obtenidas por el monitoreo minucioso, que nos permite el estado de quietud del paciente y el soporte tecnológico que sea factible adecuar a la situación. Este hecho puede facilitar la identificación de un proceso nociceptivo agudo por las variables fisiológicas, siendo especialmente cierto en aves o mamíferos y casi imperceptible en reptiles, debido a la vaga respuesta de su sistema nervioso ante el estímulo nociceptivo.
Otro aspecto referido al monitoreo, es la facilidad de evaluar el alcance negativo de las drogas utilizadas y de ser posible, su cuantificación a efecto para lograr analgesia ponderando sus efectos deletéreos. Esta técnica permite amortiguar los impactos de las drogas sobre el organismo y corregir las discrepancias de las dosis encontradas en la bibliografía, adaptándolas a cada paciente. En este contexto, drogas que son poco versátiles en la práctica clínica adquieren un rol preponderante en la analgesia intraquirúrgica. Se puede ejemplificar este hecho con el uso del Fentanilo o drogas emparentadas, que tienen una vida media muy corta y permiten una infusión continua titulada a efecto.
La anestesia en animales no tradicionales y la analgesia como un componente particular de la misma, respeta los preceptos generales de la anestesiología, aunque por determinantes anatómicas y fisiológicas, son numerosas las modificaciones necesarias para tornar eficiente el evento anestésico. En muchas ocasiones, las mejores adaptaciones disponibles tanto en los equipos de administración anestésica, como en los de monitorización, no llegan a producir una eficiencia proporcional a la obtenida en caninos (verbigracia: relación espacio muerto / volumen del circuito anestésico).
Otra característica relacionada al control del dolor intraquirúrgico, esta dado por el hecho de contar con una mayor cantidad de herramientas para compensar efectos no deseados. La gran mayoría de las anestesias se realizan contando con al menos una vía endovenosa permeable y en muchos casos con una vía aérea permeable también. Estas vías, constituyen en si mismo el primer paso de una resucitación cardiopulmonar y por ende, permiten implementar maniobras correctivas en casos extremos. Es importante recordar, que la analgesia intraquirúrgica es un componente importantísimo del procedimiento, pero no el único y por ende se debe contemplar el efecto global obtenido como resultado de la combinación de las drogas analgésicas, las drogas anestésicas, las técnicas empleadas y las respuestas fisiopatológicas de cada individuo. En este sentido, y teniendo en cuenta que los procedimientos anestésicos en muchas especies no convencionales están asociados a un mayor riesgo que especies como el canino, el autor considera de gran utilidad el uso de drogas de corta duración o aquellas que presentan la posibilidad de ser revertidas fácilmente (por ejemplo dexmedetomidina).
La posibilidad de realizar infusiones continuas de analgésicos con bombas de infusión de jeringa, permite administrar cantidades precisas de drogas que pueden ser tituladas a efecto. Debido a complicaciones extra que debemos enfrentar en individuos muy pequeños, donde toda maniobra se hace más dificultosa y en momentos de urgencia nos quita velocidad de respuesta, la infusión continua manifiesta su superioridad al permitirnos discontinuar la administración de la droga si esta resulta deletérea para la homeostasis.
Estas características diferenciales permiten el uso de drogas más “peligrosas” o la regulación de sus dosis de acuerdo a las necesidades impuestas por cada caso. Esta es tal vez la ventaja principal dada por las condiciones del acto anestésico, ya que el dolor se manifiesta como un proceso dinámico coincidente con las maniobras quirúrgicas realizadas.
A la hora de elaborar el protocolo analgésico, es muy importante tener en cuenta el tipo de dolor que vamos a tratar, ya que junto a la intensidad del dolor existente - ya evaluado en el paciente o supuesto por el tipo de procedimiento que vamos a realizar - constituyen las dos determinantes mayores en cuanto a la elección de drogas analgésicas que resulten efectivas. La mayoría de las oportunidades, el dolor quirúrgico responde a un carácter típicamente nociceptivo, combinado con dolor de origen inflamatorio. Por este motivo, suele resultar muy útil la combinación de un opioide adecuado, con el uso de un AINEs o eventualmente un glucocorticoide.

Si el dolor tiene un origen visceral, la dexmedetomidina se convierte en la primera elección del autor, que puede ser administrado por infusión continua sólo o acompañado por un opioide. En este punto es importante destacar una piedra angular del tratamiento del dolor, implícito en el concepto anterior, que es el tratamiento multimodal y preventivo, donde la combinación de drogas nos permite disminuir las dosis y por lo tanto los efectos no deseados, brindando un mayor poder analgésico.
Finalmente, resulta primordial destacar que aunque son muchos los efectos colaterales que podemos observar con drogas analgésicas, nuestros esfuerzos deben focalizarse en la hipotermia y la hipotensión. Por esta razón, debemos prestar atención al efecto resultante de las interacciones que se producen entre el paciente, las drogas y el entorno. Este último, debe ser considerado tanto o más importante que los anteriores, ya que constituye en sí mismo un escenario que puede hacer exitoso o no el tratamiento.

Bibliografía citada

1. Aguilar, R., Hernandez-Divers, SM., & Hernandez-Divers, SJ. Atlas de Medicina de AnimalesExóticos. *Editorial Inter-Medica. Buenos Aires, Argentina*. 2010.
2. Baker BB, Sladky KK, Johnson SM. Evaluation of the analgesic effects of oral and subcutaneous tramadol administration in red-eared slider turtles. *Journal of the American Veterinary Medical Association*. 238(2): 220-227.2011
3. Bennett RA, Divers SJ, Schumacher J, et al. Roundtable. anesthesia. *Bull AssocReptAmph Vet.* 9:20–27. 1999.
4. Carpenter JW. Formulario de animalesexóticos. 2006.
5. de la Iglesia JA, Martinez-Guijarro FL, Lopez-Garcia C. Neurons of the medial cortex outer plexiform layer of the lizard*Podarcis hispanica*: Golgi and immunocytochemical studies. *The Journal of comparative neurology*. 341(2):184–203. 1994.
6. Doneley, B. Avian medicine and surgery in practice Companion and aviary birds Manson publishing Ltd. 2010
7. Fleming G. Clinical technique: chelonian shell repair. *Journal of Exotic Pet Med.* 17:246–258. 2008.
8. Fleming GJ, Robertson SA. Assesment of thermal antinociceptive effects of butorphanol and human observer effect on quantitative evaluation of analgesia in grenn iguana (*Iguana iguana*). *American Journal of veterinary Research*. 73(10):1507–1511. 2012.
9. Fox, JG. *Biology and diseases of the ferret*. Lea &Febiger. 1988.
10. Gans C, Gaunt AS. Muscle architecture and control demands. Brain BehavEvol. 40:70.1992.
11. Greenacre CB, Takle G, Schumacher J, et al. Comparative antinociception of morphine, butorphanol, and buprenorphine versus saline in the green iguana, Iguana iguana, usingelectrostimulation. *J Herpetol Med Surg* 16:88. 2006.
12. Greenacre CB, Massi K, Schumacher JP & Harvey RC. Comparative antinociception of various opioids and nonsteriodal anti-inflammatory medications versus saline in the bearded dragon (*Pogonavitticeps*) using electrostimulation. *Proceedings of Association of Reptilian and Amphibian Veterinarians*. 87-88. 2008.
13. Hawkins MG. The Use of Analgesics in Birds, Reptiles, and Small Exotic Mammals. *Journal of Exotic Pet Medicine*. 15(3):177–192. 2006.Hernandez-Divers SJ, McBride M, Koch T, et al. Single-dose oral and intravenous pharmacokinetics of meloxicam in the green iguana (Iguana iguana). *Proceedings of Association of Reptilian and Amphibian Veterinarians*. 106. 2004.
14. Hellebrekers, L. Manejo del dolor en medicina veterinaria,EditorialIntermédica. 2002.
15. Hernandez-Divers SJ, Papich M, Mcbride M, et al. Pharmakokinetics of meloxicam following intravenous and oral administration in green iguana (*Iguana iguana*). *American Journal of veterinary Research*. 71(11):1277–1283. 2010.
16. Hinsch H, Gandal CP. The effects of etorphine (M-99), oxymorphonehydrochlo- ride and meperidine hydrochloride in reptiles. Copeia 404. 1969.
17. Hubbell, JA. & Muir, WW. Manual de anestesia veterinaria. *Manual de anestesia veterinaria.* 2001.
18. Iriarte, SM., Bermejo, TL., & Echeverría, EF. Fármacos opioides en la terapéutica de aves rapaces opioiddrugsused in thetreatment of birds of prey. *Revista Complutense de Ciencias Veterinarias.* 2007.
19. Jiménez J. Manual Clínico de animales exóticos. Mutimédica Ediciones Veterinarias. 2009.

20. Kummrow MS, Tseng F, Hesse L, et al. Pharmacokinetics of buprenorphine after single-dose subcutaneous administration in red-eared sliders (*Trachemysscriptaelegans*). *Journal of Zoo and Wildlife Medicine.* 39:590. 2008.
21. Lawton MPC. Pain management after surgery. *Procedding of North American Veterinary Conf*; 782. 1999.
22. Lewington, J. *Ferret husbandry, medicine and surgery* (No. Ed. 2). Elsevier. 2007.
23. Liang YF, Terashima S. Physiological properties and morphological characteristics of cutaneous and mucosal mechanical nociceptive neurons with A-delta peripheral axons in the trigeminal ganglia of crotaline snakes. *The Journal of comparative neurology*. 328(1):88–102. 1993.
24. Mosley CAE, Dyson D, Smith DA. Minimum alveolar concentration of isoflurane in green iguanas and the effect of butorphanol on minimum alveolar concentration. *Journal of the American Veterinary Medical Association*. 222(11):1559–64. 2003.
25. Mosley CAE. Pain and Nociception in Reptiles. *Veterinary Clinics of Exotic Pets*. 14:45-60. 2011.
26. Oglesbee, BL. La consulta veterinaria en 5 minutos: hurones y conejos. 2008.
27. Olesen MG, Bertelsen MF, Perry SF, Wang T. Effects of preoperative administration of butorphanol or meloxicam on physiologic responses to surgery in ball pythons. *Journal of the American Veterinary Medical Association*. 233(12):1883–8. 2008.
28. Quesenberry (ed): Ferrets, Rabbits, and Rodents. Clinical medicine and surgery, Philadelphia, WB Saunders. 1997.
29. Read MR. Evaluation of the use of anesthesia and analgesia in reptiles. *Journal of the American Veterinary Medical Association*. 224(4):547–52. 2004.
30. Reiner A. The distribution of proenkephalin-derived peptides in the central nervous system of turtles. *The Journal of comparative neurology*. 259(1):65–91. 1987.
31. Riera, A. Manejo y tratamiento de animales exóticos, Editorial Intermédica. 2008.
32. Ritchie, B. W., Harrison, G. J., & Harrison, L. R. Avian Medicine: Principles and Applications-Abridged Edition. *Wingers Pubi. Inc.* 1997.
33. Rojos-Solís C, Ros-Rodriguez JM, Vallis M. Pharmacokinetics of meloxicam (Metacam) after intravenous, intramuscular, and oral administration in red-eared slider turtles (*Trachemysscriptaelegans*). *ProcConf Am Assoc Zoo Vet*. 288 2009.
34. Schumacher J, Yelen T. Anesthesia and analgesia. In: Mader DR, ed. Reptile Medicine and Surgery. 2nd ed. St Louis: Saunders/Elsevier. 442–452. 2006.
35. Sladky KK, Miletic V, Paul-murphy J. Analgesic efficacy and respiratory effects of butorphanol and morphine in turtles. *Journal of the American Veterinary Medical Association*. 230(9):1–7. 2007.
36. Sladky KK, Kinney ME, Johnson SM. Analgesic efficacy of butorphanol and morphine in bearded dragons and corn snakes. *Journal of the American Veterinary Medical Association*. 233(2):267–273. 2008.
37. Sladky KK, Kinney ME, Johnson SM. Effect of opioid receptor activation on thermal antinociception in red-eared slider turtles (*Trachemysscripta*). *American Journal of veterinary Research.* 70(9):1072-1078. 2009.
38. Stoskopf MK. Pain and analgesia in birds, reptiles, amphibians, and fish. *Investigative ophthalmology & visual science*. 35(2):775–80. 1994.
39. Thurmon, JC.Fundamentos de anestesia y analgesia en pequeñosanimales, directores John C. Thurmon, William J. Tranquilli, G. John Benson, Essentials of small animal anesthesia and analgesia. 2003.
40. Trnkova S, Knotkova Z, Hrda A, et al. Effect of non-steroidal anti-inflammatory drugs on the blood profile in the green iguana (*Iguana iguana*). *Vet Med*; 52:507. 2007.
41. Tuttled AD, S MP, Dipl ACVCP, et al. Pharmacokinetics of ketoprofen in the green iguana (*Iguana iguana*) following single intravenous and intramuscular injections. *Journal of Zoo and Wildlife Medicine*. 37(4):567-570. 2006.
42. Vargas-Madrid, M. Restricción Química, Anestesia y Analgesia en Aves Rapaces. In *Memorias de la Conferencia Interna en Medicina y Aprovechamiento de Fauna Silvestre, Exótica y no Convencional.* 4(2). 2011.
43. Xia Y, Haddad GG. Majordifference in theexpression of delta- and mu-opioidreceptorsbetweenturtle and rat brain. *The Journal of comparative neurology*. 436(2):202–10. 2001.

MALFORMACION TIPO CHIARI I

PELLEGRINO, Fernando Carlos. MV, pHD.
Portela 929 – CABA
fernando.pellegrino@speedy.com.ar

Las malformaciones tipo Arnold-Chiari incluyen en los humanos un grupo de cuatro entidades distintas (tipos I, II, III y IV), de gravedad creciente, caracterizadas primariamente por la extensión de la parte caudal del cerebelo hacia dorsal del mielencéfalo y hacia caudal al foramen magno, resultando en un desplazamiento de la médula oblonga y del cuarto ventrículo dentro del canal espinal cervical. La herniación del cuarto ventrículo lo comunica directamente con el espacio subaracnoideo del canal medular y no con el espacio subaracnoideo intracraneano, por lo que se provoca una obstrucción a la circulación de LCR, con la consecuente hidrocefalia de tipo no comunicante. La herniación del cerebelo y del tronco encefálico por el foramen magno puede estar asociado o no a mielomeningocele, siringomielia e hidromielia. Se ha propuesto que las cavidades llenas de líquido presentes en la médula espinal son secundarias a las pulsaciones anormales del LCR en la región del foramen magno. Las radiografías de cráneo y la TC pueden diagnosticar fácilmente la displasia occipital. Para diagnosticar las malformaciones de Arnold-Chiari se requiere RM.

En medicina veterinaria se ha descrito la existencia de **malformación de Chiari tipo I,** antes denominada **síndrome de malformación occipital caudal** (SMOC). Se trata de una malformación congénita de la región occipital caudal del cráneo que lleva a una anormalidad estructural de la fosa caudal con la compresión subsecuente de la unión entre la médula oblonga y la médula cervical en la vecindad del foramen magno. Constituye el análogo canino de la malformación de Chiari tipo I de los humanos. Aunque ha sido recientemente descrito en los perros, parece ser un trastorno muy común en esta especie. Esta enfermedad es casi exclusiva de las razas pequeñas, siendo el Cavalier King Charles spaniel aquella en la que la frecuencia es más alta. En esta raza hay evidencias convincentes que la enfermedad es hereditaria, aunque no se ha determinado el modo exacto de transmisión. Otras razas en las que se encuentra con frecuencia el Chiari Tipo I incluyen al Grifón de Brucelas, Caniche toy/miniatura, terrier de Yorkshire, Maltés, Pug, Pomerania y Pekinés. Se ha comunicado también en el terrier de Staffordshire americano y en 3 gatos (uno persa y 2 exóticos de pelo corto). La gran mayoría de los perros con Chiari Tipo I tienen siringohidromielia (generalmente en la médula espinal cervical) a consecuencia de la malformación; también tiende a ocurrir algún grado de compresión y herniación cerebelosa, como también un estrechamiento de la unión cervicomedular a nivel del foramen magno. Debido a la compresión ósea crónica probablemente se produzca un flujo turbulento y cambios en la presión del LCR en esa región, que provoca la hipertrofia de las meninges subyacentes. Tanto en los humanos como en perros con malformación de Chiari tipo I se ha encontrado evidencia de fibrosis dural patológica en la región de la malformación. También se observa que la porción caudal del cerebelo con frecuencia se proyecta dentro o a través del foramen magno (herniación) contribuyendo a la obstrucción del flujo de LCR entre los compartimientos intracraneano y medular. Se piensa que las alteraciones progresivas en la presión dinámica en este sector debido a la obstrucción de las vías del LCR a nivel del foramen magno son las responsables del desarrollo de los signos clínicos del Chiari Tipo I. Aunque hay consenso en cuanto a que la presión dinámica aberrante es la que provoca la siringohidromielia, el mecanismo exacto de su desarrollo es desconocido, y se han propuesto múltiples teorías que intentan explicarlo, aunque hasta ahora ninguna ha dado respuestas convincentes.

En la actualidad la teoría más aceptada es la de pulso intramedular y diferencia de presiones. Se ha postulado que las cavitaciones son formadas por distenciones repetidas del parénquima medular, que son llenadas por líquido proveniente del sistema de alta presión de la microvasculatura del parénquima medular, situación que explica por qué el líquido de las siringes es diferente al LCR. La obstrucción del espacio subaracnoideo por parte del cerebelo impide la transmisión del LCR, por lo que el flujo se ve reflejado en la zona obstruida hacia la médula oblonga, resultando en incremento de la presión externa de dicha estructura. Al haber un incremento en la presión externa de la médula oblonga se incrementa la presión de eyección de LCR en el canal centromedular, lo que resulta en dilatación del canal en la porción caudal a la unión craneocervical. Sumado a esto se genera una cámara de alta presión en la porción craneal a la obstrucción y una cámara de baja presión en la porción caudal. Todas las moléculas, incluidos los fluidos, que se encuentran en la cámara de alta presión ocupan una menor cantidad de volumen, y si son derivadas a una cámara de baja presión incrementan su volumen de forma brusca lo

que, sumado al incremento en la presión de eyección del líquido, provoca la formación de siringes. La formación de siringes alargadas o alejadas del sitio de obstrucción puede ser explicada mediante el efecto Venturi basado en el teorema de Bernoulli, que explica el efecto de succión generado por un objeto (en este caso fluido a alta velocidad que disminuye la presión hidrostática) con respecto a un cuerpo estático que mantiene una presión hidrostática normal. Como los cuerpos se mueven en favor de su gradiente de presión, el fluido que se encuentra alrededor de la vasculatura medular y el líquido del canal centro medular son succionados hacia los canales vasculares de la periferia generando dilataciones en el parénquima medular, que después serán rellenados con filtrado vascular. Este efecto se lleva a cabo en cualquier lugar de la médula espinal en donde se obstruya de manera parcial el tránsito del LCR, generando un desplazamiento a mayor velocidad, por ejemplo en pacientes con protrusiones discales.

Aunque se trata de un trastorno con un origen genético, la presentación clínica del Chiari Tipo I es muy diversa. Los signos clínicos consisten en dolor, ataxia de los 4 miembros o tetraparseia, síndrome espinal central y escoliosis. Debido a la afección de las estructuras intracraneanas a veces puede presentarse un síndrome cerebelo vestibular, parálisis bilateral de NC VII o signos supratentoriales como convulsiones. Existen signos clínicos para los que no se ha logrado establecer su causa. Tal es el caso del dolor, frecuentemente encontrado en Chiari Tipo I. Estudios recientes sugieren que el dolor en los pacientes afectados estaría mediado por una deficiencia en el transporte de neurotransmisores, específicamente sustancia P, provocando que se acumule en el tejido circundante a la siringe. El dolor puede ser intermitente y difícil de localizar a la valoración clínica. Con frecuencia los propietarios refieren que su mascota se rasca mucho detrás de las orejas, y que inclusive se intenta rascar en la zona escapular, pero no establece contacto con su piel. La escoliosis es otro signo frecuentemente asociado, y está dado por pérdida de fibras propioceptivas de los músculos epiaxiales. Los eventos convulsivos están asociados a la hidrocefalia, producida en forma secundaria a la obstrucción subaracnoidea.

El diagnóstico se basa en la evaluación clínica y neurológica, y se confirma mediante imágenes de RM o TAC. La prueba de oro es la RM, y se han descrito 5 cambios que se pueden observar o no en pacientes con Chiari Tipo I. La protrusión cerebelosa, al ser un proceso dinámico, es posible que esté ausente al momento de realizar la RM. En un estudio en el que se valoraron las RM de 30 pacientes con signos de Chiari Tipo I, la atenuación del espacio subaracnoideo cráneo-cerebeloso y el desplazamiento rostral del cerebelo caudal se observó en el 100% de los pacientes, la siringohidromielia en el 86%, la herniación cerebelosa en el 60% y la curvatura de la última porción de la medula oblonga (kinkeed medular) en el 40% de los casos. Los autores también describieron la formación de bandas durales, que son engrosamientos fibrosos de la duramadre causados por la compresión crónica. La TAC es una técnica recomendable en aquellos pacientes candidatos a cirugía de descompresión sub occipital, para poder visualizar mejor el defecto óseo y planear de manera anticipada el procedimiento. Mediante el ultrasonido se pueden observar a veces las siringes y la protrusión cerebelosa utilizando como ventana ultrasonográfica la unión cráneo- ervical a nivel de la cisterna magna. No se utiliza como una técnica de rutina para el diagnóstico de Chiari Tipo I debido a su baja sensibilidad.

El tratamiento médico apunta a calmar el dolor neuropático y a la disminución de la producción de LCR. Se ha propuesto una terapia inicial con AINES durante 5 días para continuar con opioides o una combinación de opioides/gabapentin o pregabalina. También se emplean diuréticos de asa como la furosemida, que parece capaz de reducir el edema intersticial generado alrededor de las siringes, y prednisona o prednisolona, que parecen desempeñar algún papel en la producción de LCR, aunque no se conoce con exactitud el mecanismo. La administración de inhibidores de la anhidrasa carbónica como la acetazolamida, o inhibidores de la bomba de protones como el omeprazol pueden disminuir la producción de LCR hasta un 34% y 25% respectivamente.

El tratamiento quirúrgico está indicado para descomprimir la medula oblonga y favorecer el adecuado flujo del LCR hacia el espacio subaracnoideo. La técnica utilizada más frecuentemente es la descompresión suboccipital con laminectomia de la lámina dorsal del atlas. Se ha comunicado que el 81% de los pacientes presentan mejoría de signos clínicos, aunque el 25% presenta recidivas, e inclusive agravamiento.

EL GATO NO ES UN PERRO CHIQUITO: AFECCIONES OCULARES QUE MARCAN LA DIFERENCIA

Nathalie Weichsler, DVM, PhD
FCV-UBA, Av. Chorroarin 280 COA-www.oftalmovet.com.ar
nw@fvet.uba.ar

En la clínica diaria muchas veces se tiende a tratar a las afecciones oculares de los gatos de manera similar a como se tratan en los perros. Para algunas de ellas este concepto es muy válido, pero hay otras que parecen similares pero que distan mucho de serlas.
Si bien existen más, quisiera referirme a tres de ellas, que son las más importantes, sobre todo por su mayor frecuencia de presentación. Estas son las úlceras, las uveítis y el glaucoma.

Úlceras

En el gato pueden ser superficiales, profundas o perforadas al igual que en el perro. A diferencia del perro, la etiología de las úlceras superficiales es diferente en el gato. En esta especie es frecuente encontrar lesiones superficiales debidas a la acción del Herpesvirus felino tipo I (HVF-I). En estos pacientes también es frecuente que presenten signos respiratorios asociados. Las afecciones por este virus también pueden generar infecciones bacterianas secundarias, tanto oculares como respiratorias, complicando el cuadro aún más.
Es importante tener en cuenta esta etiología, ya que debemos considerar su diagnóstico a través de hisopados conjuntivales y posterior PCR. La sospecha y posterior confirmación del HVF-I, hacen que el tratamiento de las úlceras superficiales producidas por éste, requieran de un tratamiento específico. El mismo incluye la utilización de antivirales tópicos como trifluorotimidina o idoxiuridina, entre otros, y con una frecuencia de por lo menos 6 veces al día durante 3 semanas. Como las infecciones secundarias son relativamente frecuentes, se pueden aplicar antibióticos tópicos también como tratamiento preventivo.
En pacientes que presentan recidivas frecuentes de la enfermedad, ya sea con sintomatología ocular o respiratoria, es aconsejable incorporar como suplemento permanente la l-lisina. Este aminoácido compite con la arginina, aminoácido esencial para la replicación viral, e impide que éste pueda completar su ciclo replicativo. Una dosificación de 250-500mg/gato/día /PO resulta ser efectiva para evitar las recidivas frecuentes.

Uveítis

Si bien los gatos comparten con los perros algunas etiologías de uveítis como por ejemplo las micosis y la toxoplasmosis entre otras, las uveítis más frecuentemente encontradas en el gato, se deben a enfermedades propias de esta especie. Las afecciones más frecuentemente involucradas son la inmunodeficiencia felina (VIF), la leucemia felina(ViLeF) y la peritonitis infecciosa (PIF).
La presencia de estos virus en el organismo del gato generan por diversos mecanismos una afección del tracto uveal, con los signos característicos de uveítis.
Ante la presencia de signos oculares compatibles con uveítis, ya sea uni o bilateral, es de suma importancia incluir como pruebas diagnósticas, entre otras, a las enfermedades virales anteriormente mencionadas. Cabe aclarar que hasta la fecha no existe un test diagnóstico específico para PIF. No debemos olvidar que cuando un gato presenta uveítis, es el gato quien está enfermo y no sus ojos; por ello la importancia de hallar la causa de base.
Con respecto al tratamiento, este debe abocarse al manejo de la causa de base. El tratamiento de la uveítis requiere de la utilización de corticoesteroides tópicos como la prednisolona, y en los casos donde sea factible, también su utilización por vía sistémica. Los ciclopléjicos tópicos como la atropina también están indicados para el manejo del dolor y para evitar las sinequias; pero debemos tener en cuenta que muchas veces no son bien tolerados por el animal, debido al sabor amargo que presentan.

Glaucoma

Esta enfermedad se encuentra descripta como tal fundamentalmente en el perro. Si bien se encuentra también en el gato, su etiología suele ser bien diferente. En los perros, la presentación más frecuente del glaucoma es la forma primaria de origen genético, en donde se encuentra una alteración del ángulo de drenaje.

En los gatos, en cambio, el glaucoma suele ser secundario, y en la mayoría de los casos se presentan como una secuela de una uveítis previa.
Este concepto es muy importante para tener en cuenta, ya que como mencionara anteriormente, el diagnóstico de una uveítis en un gato, debe ser un signo de alerta, en cuanto a determinar qué es lo que enferma al gato para que se esté produciendo esta uveítis.
El tratamiento agresivo de la uveítis y su causa de base es muy importante para evitar secuelas como las adherencias que finalmente llevan a un glaucoma.
El tratamiento del glaucoma secundario en el gato es sumamente difícil por su etiología. Al tratamiento para disminuir la presión intraocular como la dorzolamida o los análogos de prostaglandinas, se puede agregar la administración tópica de corticoesteroides como la prednisolona.
En casos crónicos y presiones imposibles de manejar se aconseja la enucleación del globo ocular.

SIGNOS NEUROLÓGICOS ASOCIADOS CON ENFERMEDADES VIRALES EN LOS GATOS

Prof. Dra. Nélida V. Gómez
Facultad de Ciencias Veterinarias. UBA. Choroarían 280. CABA. CP1427.
ngomez@fvet.uba.ar

Mecanismos de acción generales de los virus

- La inflamación viral del SNC puede producir: encefalitis ó mielitis, meningitis ó combinaciones.
- El sistema inmune del SNC es poco eficiente para erradicar infecciones. No tiene sistema. linfático y la cantidad. de linfocitos del LCR es baja. La principal barrera es física: cráneo, columna, meninges y la barrera hematoencefálica.
- La vías de acceso al SNC: hematógena, lámina cribiforme, oído interno, senos frontales.
- La respuesta inflamatoria característica es la no supurativa, la formación de manguitos perivasculares (acumulación de uno ó varios tipos de leucocitos en el espacio perivascular que rodea a los vasos del SNC.
- Otros cambios que se hallan en el tejido nervioso son edema, proliferación de otros tipos celulares como las células de la glía denominada gliosis, seguida de degeneración y muerte neuronal.
- La respuesta inflamatoria puede ser
- 1- aguda exudativa es rara en el SNC
- 2- crónica a su vez es:
- no granulomatosa: es una reacción proliferativa, un infiltrado celular difuso o focal de linfocitos y plasmocitos.
- granulomatosas**:** formación de granulomas, no hay supuración

PIF: (Peritonitis infecciosa felina)

- Los signos neurológicos se presentan en la forma no efusiva y se acompañan de signos oculares
- Signos que se observan: incoordinación, paraparesis, nistagmo, temblores, hiperestesia, ataxia generalizada, inclinación cefálica, cambios de comportamiento, alteraciones de los pares craneanos (trigémino/facial), nervios periféricos (braquial/ciático). Pueden presentarse convulsiones, inclusive como único signo clínico. Algunos felinos pueden desarrollar hidrocefalia secundaria cuando el proceso inflamatorio obstruye el flujo de líquido cefalorraquídeo.
- Incoordinación, paraparesia, nistagmo, temblores, hiperestesia, ataxia generalizada, inclinación cefálica, cambios de comportamiento, alteraciones de los pares craneanos (trigémino/facial), nervios periféricos (braquial/ciático).
- Pueden presentarse convulsiones, inclusive como único signo clínico. Algunos felinos pueden desarrollar hidrocefalia secundaria cuando el proceso inflamatorio obstruye el flujo de líquido cefalorraquídeo.

La enfermedad se produce por un proceso de Hipersensibilidad tipo II: Destrucción celular mediada por anticuerpos. El ejemplo más clásico es la opsonización de células (por ej. glóbulos rojos) por anticuerpos y su posterior destrucción involucrando o no al complemento.

En PIF los monocitos infectados se unen al endotelio formando los complejos inmunes e induciendo la destrucción tisular.

- También se encuentran procesos de Hipersensibilidad tipo III: Hipersensibilidad por inmunocomplejos.
- Mecanismo patogénico más común de enfermedades infecciosas. PIF, HIC.
- Los daños son causado por plaquetas y neutrófilos.
- Diagnóstico por Biopsia de tejidos, inmunofluorescencia, precipitación de Inmunocomplejos.

PANLEUCOPENIA:

El virus afecta el cerebelo fetal en desarrollo, así como también a los gatitos en las primeras semanas de edad generando un síndrome cerebeloso que se produce porque la diferenciación de la capa celular granulosa continúa durante el período post-natal inmediato. El trastorno se manifiesta al nacimiento, al comenzar la deambulación y no es progresivo, tremores cefálicos evidentes.

V.I.F. (Virus de la Inmunodeficiencia Felina)

La neurovirulencia se asocia con la neuroinvasión ó la capacidad para ingresar y replicarse en altos títulos dentro del SNC, lo cual a su vez se correlaciona con el tropismo de los macrófagos.
Cualquier cepa de lentivirus que infecta sin dificultad a los macrófagos e ingresa al SNC es capaz de ocasionar daño neurológico.

- Encefalopatía con cambios de comportamiento y agresividad, marcha compulsiva, movimientos de lamido, gesticulaciones faciales, convulsiones.

En la fase de viremia, atraviesa la barrera HE, en forma de viriones o transportado por linfocitos y monocitos, infecta las células endoteliales y las de la microglía, astrocitos y origina alteraciones neurológicas y de comportamiento, a poco de iniciada la infección. Esto activa estas células y se producen altos niveles de nuevos virus. Entre tanto, disminuye la viremia plasmática (respuesta. humoral) lo que indica que la eficiencia de la respuesta inmune es diferente a nivel cerebral, el virus no puede ser eliminado de las células de la microglía, quedando el cerebro como un reservorio y puede reactivarse la replicación vírica.

ViLeF (Virus de la Leucemia Felina)

- Forma neoplásica: poco frecuente, linfoma multicéntrico o el extranodal pueden manifestarse en el SNC,. Depresión, head-pressing, marcha circular, convulsiones, paresias, paraplejías.
- En la forma no neoplásica acompaña a signos oculares. Miosis parcial con anisocoria leve, que se mantiene parcial ó totalmente sin cambios durante la adaptación a la oscuridad (anisocoria estática) posiblemente como resultado directo de la virosis a nivel de los nervios ciliares cortos. También midriasis parcial bilateral.

El síndrome neurológico asociado a ViLeF, al ag p27 en cél. Endoteliales, de la glia y neuronas.
Anisocoria, midriasis, ceguera, síndr. Horner, incontinencia urinaria, neuritis, vocalización anormal , hiperestesia, paresia, parálisis . Las glucoproteínas del envelope aumentarían el calcio intracel. (muerte neuronal) .
Microsc.: degeneración de la sustancia blanca, inflamación de axones en
el cerebro y en la médula espinal.
En los retrovirus hay que tener en cuenta los posibles signos neurológicos producidos por los oportunistas Toxoplasma gondii y Criptoccocus neoformans

CRIPTOCOCOSIS

Se disemina caudalmente por lámina cribiforme y dentro del bulbo y conducto olfatorio, dando origen a una meningo-encefalitis. neuritis óptica, otitis media, por la infección ascendente por la tropa de Eustaquio. Además pueden manifestar convulsiones, marcha en círculos, ataxia y paresia.

TOXOPLASMOSIS

Convulsiones y ataxia. Las manifestaciones más características son las miositis y poliradiculitis debida a la predilección del toxoplasma por el sistema neuromuscular. Esta alteración ocasiona rigidez progresiva de miembros pélvicos, pero lentamente desarrollan atrofia.
Se debe recordar que en el gato no son tan frecuentes los signos neurológicos. La mayoría asintomáticos. Pueden tener un síndrome febril.
Lo más prevalente es: la NEUMONIA INTERSTICIAL, HEPATITIS, ADENITIS, MIOSITIS.
Menos frecuentemente se detectan miocarditis, encefalitis, muerte fetal.
Hay una forma entérica, granuloma intestinal que se debe diferenciar de las lesiones producidas por otras virosis. Signos oculares

RABIA

Se replica en los miocitos y se disemina a través de las uniones neuro musculAres, viajando por el flujo intraxonal y muy lentamente se acerca al SNC y desde éste al resto de los órganos.

Período prodrómico: con cambios de comportamiento 1 o 2 d.

Período de rabia furiosa: excitabilidad, hiperestesia, irritabilidad, se incrementan con las variaciones de est. auditivos y visuales.

Agresividad, deambulan llevándose todo por del., muerden objetos existentes ó no, temblores musculares, debilidad, incoordinación.

Período paralítico ó de rabia muda: se inicia 5º día de enfermedad, parálisis en la zona de la mordida, paraparesia, incoordinación, parálisis generalizada, coma.

- En el caso del felino la rabia se presenta en forma furiosa o a veces con signos atípicos.
- El gato no tiene relevancia epidemiológica en los casos de rabia canina.
- Casi siempre se asocia con el contacto con quirópteros.

TOMA DE DECISIONES EN CIRUGÍA DE TÓRAX

MV PABLO MARCELO MEYER
CATEDRA DE CIRUGIA FCV-UBA
pablomeyer1@yahoo.com.ar

El tórax es una cavidad rígida comprendida en sus laterales por trece pares de costillas, en dorsal por trece vértebras torácicas y por ventral por nueve esternebras. Su límite caudal es el diafragma que la separa de la cavidad abdominal. Su límite craneal está conformado por las dos primeras costillas y las cúpulas pleurales craneales. Se encuentra rodeada por una fuerte musculatura cuya función es colaborar con la locomoción y la respiración.
La cirugía torácica requiere de trabajo en equipo, de instrumental especializado y de un profundo conocimiento anatómico y fisiológico de los órganos que se encuentran dentro de ella. El anestesista deberá estar entrenado en este tipo de intervenciones y debe tener un amplio conocimiento de las complicaciones que pueden suscitarse. La respiración del paciente debe estar controlada o asistida con el objetivo de permitir una correcta oxigenación, expansión pulmonar y circulación sanguínea. A su vez el cirujano puede necesitar períodos cortos de apnea para poder trabajar por lo cual el trabajo en equipo con el anestesista resulta vital.
La técnica quirúrgica de la cirugía torácica debe ser exquisita, delicada, hacer hincapié en una correcta hemostasia a lo largo de toda la cirugía, dejar el menor material posible, proveer drenaje postquirúrgico y contemplar la internación en cuidados intensivos en los días inmediatos al procedimiento para asegurar dicho drenaje y tomar las medidas analgésicas necesarias.
A diferencia del abdomen, el tórax es una cavidad rígida, muy poco extensible, debido a que se encuentra rodeada de las estructuras óseas mencionadas arriba. Existen tres tipos de abordajes: intercostal con o sin resección de costilla, esternotomía mediana y toracotomía transesternal.
Para decidir el tipo de abordaje debemos contar con radiografías precisas en dos posiciones al menos, latero lateral y ventro dorsal. Si estos estudios no son suficientes, se puede recurrir a procedimiento de imágenes más complejos y exactos como la Resonancia Magnética y la Tomografía Computada. Debemos cotejar estos resultados con los posibles diagnósticos diferenciales, la anatomía del sitio a intervenir, nuestra propia experiencia quirúrgica para finalmente optar por el abordaje que consideremos más útil a nuestro futuro procedimiento.

Intercostalotomía o Toracotomía intercostal.

El paciente se posiciona en decúbito lateral. Este abordaje permite el acceso a un solo hemitórax. Se puede realizar tanto del lado izquierdo como del derecho, desde el 3º hasta el 10º espacio intercostal. Por regla general se considera que este acceso permite la exploración de un tercio del hemitórax y si se practica una costotomía, se puede incrementar un 33% la exposición. La resección del cartílago costal o bien de toda la costilla craneal al abordaje estipulado aumenta la exposición del hemitórax y se opta por esta opción generalmente para mejorar la exploración o para facilitar las maniobras terapéuticas a realizar durante la intervención. Obviamente no permite acceder al hemitórax contralateral. La decisión del lado a intervenir y del espacio intercostal va a depender de la patología a solucionar (ver cuadro I).

Esternotomía mediana.

El paciente se posiciona en decúbito dorsal. Es el único abordaje que permite acceder a toda la cavidad toráxica. Se indica generalmente para intervenir patologías mediastínicas, cirugía pericárdica, lobectomías pulmonares múltiples (metastasectomía) y linfadenectomías.

Cuadro I

Cirugía	Espacio Intercostal	
	izquierdo	derecho
Corazón/Pericardio	4-5	4-5
Ductus arterioso	Can 4 Fel 4-5	
Estenosis pulmonar	4	
Pericardiectomía		5
Pulmón	4-6	4-6
Pulmón L. craneal	4-5	4-5
Pulmón L. intermedio		5
Pulmón L. caudal	5-6	5-6
Esófago craneal	3-4	3-5
Esófago caudal	7-9	7-9
Ducto torácico	Fel 8-10	Can 8-10

Como vemos en el cuadro, la primer decisión en cirugía torácica es el abordaje.

Existen patologías que se pueden solucionar por los dos abordajes, como ser las pericardiectomías. El abordaje intercostal por el quinto espacio derecho permite un correcto acceso a la base del corazón, asiento de una gran parte de las neoplasias cardíacas. Pero a través de este acceso se dificulta resecar el pericardio del lado opuesto, necesitándose realizar una luxación cardíaca para completar la maniobra. El abordaje esternal facilita la remoción de los 360º del pericardio pero resulta muy complejo, casi imposible, revisar y, peor aún, resolver neoplasias ubicada en la base cardíaca.
Las lobectomías pulmonares se pueden resolver por las intercostalotomías sin mayores dificultades, pero este abordaje no permite explorar el hemitórax contralateral. El abordaje esternal permite la exploración total de la cavidad pero la disección, ligadura y sección de los vasos y bronquios pulmonares suele ser más dificultoso que a través de los abordajes laterales.
Todas las patologías intratoráxicas pueden presentar variables que obliguen a tomar decisiones en el momento.
Las patologías tumorales pueden ser resecables o no. Además se debe evaluar el compromiso linfonodular de las mismas y la presencia o no de lesiones metastásicas. Las decisiones pueden variar desde la remoción de todas las estructuras alteradas, la cirugía citorreductiva, la práctica de biopsias hasta la eutanasia.
Otro ejemplo de toma de decisiones son los cuerpos extraños esofágicos y proceder a colocar o no un tubo de gastrostomía para by pasear la esofagorrafia y asegurar su cicatrización. Si el esófago se encuentra en condiciones y el cuerpo extraño lleva menos de una semana, se puede evitar la colocación del tubo. Pero si está muy deteriorado o lleva más de siete días es recomendable su colocación. Recordar que es mejor colocar preventivamente un tubo de gastrostomía y no necesitarlo que al revés, no colocarlo y terminar con una dehiscencia y posterior piotórax.
Otra patología que requiere una decisión intraoperatoria es el monitoreo hemodinámico de un paciente con ductus arterioso persistente (DAP) y la tolerancia a su cierre. Una vez disecado el DAP, se colocan las ligaduras y las mismas se cruzan para cerrar la comunicación sin ceñir el nudo. El anestesista es el que evaluará la función cardiovascular y hemodinámica y luego de un par de minutos dictaminará el cierre definitivo del mismo o la no tolerancia a dicha maniobra.

Las colectas pleurales de aire o líquido pueden requerir según su gravedad desde simple observación y control más tratamiento médico, a una o varias toracocentesis, colocación uni o bilateral de tubos de toracostomía hasta una toracotomía exploratoria. El neumotórax espontáneo es el ejemplo típico de una patología de origen pleural que puede requerir toda esa cadena de decisiones terapéuticas.
En resumen, la toma de decisiones en cirugía de tórax va a depender de la patología y de nuestra experiencia, resultando fundamental el trabajo en equipo.

PRESENTACIÓN DE CASOS CLÍNICOS CON DIAGNÓSTICO CITOLÓGICO

Dra. Adriana R. Massone
Laboratorio de Patología Especial Veterinaria. Dr. Bernardo Epstein. Facultad de Ciencias Veterinarias.
Universidad Nacional de La Plata
Correo electrónico: amassone@fcv.unlp.edu.ar

El rol de la citología como técnica complementaria de diagnóstico se halla en continua expansión. En la práctica clínica se ha incrementado su uso como una metodología diagnóstica y se ha adquirido mayor experiencia en un gran espectro de lesiones y en estudios citológicos de gran variedad de tejidos. Además, ha aumentado el espectro de procesos identificables por citología y se ha logrado precisión en el diagnóstico de lesiones en diversos tejidos. Debemos sumar la posibilidad que brinda la ultrasonografía de tomar muestras representativas de lesiones focales profundas en las cavidades corporales.
En esta oportunidad, se presentan una serie de casos clínicos en caninos y felinos donde el estudio citológico permitió arribar al diagnóstico u orientó hacia el tipo de proceso presente. Para una mejor organización de los casos a presentar, se enumeran los sitios anatómicos de donde provienen los estudios con algunas breves consideraciones para tener en cuenta en el diagnóstico citológico.

1) Lesiones cutáneas y subcutáneas

    1.a. Lesiones infecciosas y agentes infecciosos

    1.b..Lesiones inflamatorias no infecciosas

2) Tejido glandular subcutáneo

3) Masas y exudados nasales

4) Tonsilas y orofaringe

5) Ojo y estructuras asociadas

6) Sistema musculoesquelético

7) Efusiones torácicas, abdominales y pericárdicas

8) Pulmón y estructuras intratorácicas

9) Tracto gastrointestinal

10) Hígado

11) Riñón

12) Tracto urinario

1) Lesiones cutáneas y subcutáneas

El estudio citológico de lesiones cutáneas y subcutáneas es el más utilizado en la clínica diaria. Dichas lesiones son de fácil acceso y prácticamente no presentan contraindicaciones para su realización. En los estudios citológicos se observan diversidad de células, detritus celulares y contaminantes que pueden confundir en la observación. Para ello es conveniente clasifica las células que se observan en inflamatorias, propias del tejido y neoplásicas. En el caso de observarse agentes infecciosos, es importante considerar el tamaño, la forma y las características tintoriales del mismo.

2) Tejido glandular subcutáneo

La evaluación citológica del tejido glandular subcutáneo puede resultar útil como una extensión del examen clínico. La toma de muestras mediante la aspiración con aguja fina es simple y rápida. La mayoría de las lesiones son palpables y pueden ser rápidamente aspiradas. En el momento de la observación citológica, se deben tener en cuenta los detalles anatómicos de los tejidos vecinos, por ejemplo tejido adiposo o linfonódulos regionales.

3) Masas y exudados nasales

Las lesiones de las cavidades nasales se acompañan, la mayoría de las veces, por estornudos, descarga nasal, epistaxis, lagrimeo o deformidad. La citología en estos casos se debe evaluar en el contexto de otros estudios como rinoscopia, radiografía, etc. La rinoscopia y la citología son procedimientos poco invasivos que pueden permitir arribar a un diagnóstico definitivo. Por otra parte, un estudio citológico negativo, en presencia de los signos enumerados no permite descartar una infección fúngica, un proceso neoplásico o la presencia de un cuerpo extraño. El mayor limitante de estos estudios es la representatividad de la muestra.

Las muestras para estudios citológicos de la cavidad nasal pueden obtenerse mediante aspiración con aguja fina o por lavados nasales.

4) Tonsilas y orofaringe

El estudio citológico de las mismas permite una rápido acercamiento diagnóstico ante la presencia de masas, úlceras, tractos fistulosos, placas o agrandamiento de las tonsilas. Puede realizarse solo o sumados a biopsias para histopatología e incluso junto a toma de muestras para hongos.

5) Ojo y estructuras asociadas

A pesar que el estudio citológico de estas estructuras puede tener valor diagnóstico, la citología frecuentemente se usa asociada a otros análisis complementarios. Si bien las técnicas de coloración convencionales son excelentes para evaluar estos estudios citológicos, podría ser de utilidad tomar varias muestras ya que, posiblemente, sea necesario realizar coloraciones especiales para la visualización de microorganismos. Si bien la histología del globo ocular es compleja, algunas estructuras (párpados, glándulas, pestañas) presentan características similares al resto del organismo y los procesos que se pueden presentar son similares a las desarrolladas en otros sitios anatómicos.

6) Sistema musculoesquelético

A pesar que la citología no es demasiado utilizada en la evaluación de enfermedades del sistema musculoesquelético, puede ser de utilidad en el diagnóstico de algunas enfermedades que afectan este sistema. Si bien se tiende a pensar que las muestras de músculo, por ser tejidos blandos, pueden aportar más datos que las de hueso, esto no es así. Si bien las muestras de hueso pueden resultar poco pobladas, algunas enfermedades permiten exfoliar gran cantidad de células con características que orientan hacia el diagnóstico.

7) Efusiones torácicas, abdominales y pericárdicas

Los órganos abdominales, torácicos y el corazón están bañados y lubricados por una pequeña cantidad de fluido que es, esencialmente, ultrafiltrado de la sangre.

El incremento de la cantidad de fluido no es una enfermedad en sí misma pero es indicativo de un proceso patológico en la producción del fluido y/o en el sistema de eliminación. El análisis del fluído, incluyendo la citología, es rápido, fácil de realizar y económico y puede brindar información útil para el diagnóstico, pronóstico y tratamiento.

8) Pulmón y estructuras intratorácicas

Los estudios citológicos de estas estructuras resultan sumamente útiles en pacientes con masas difusas en pulmón o con masas pulmonares o intratorácicas que pueden localizarse por radiografía o ultrasonografía. La toma de material es rápida y relativamente inocua y permiten obtener material para estudio citológico y para cultivos.

9) Tracto gastrointestinal

Hasta no hace mucho tiempo, la citología del tracto gastrointestinal, se hallaba limitado al raspado de mucosa rectal. El estudio citológico de otras porciones del tracto gastrointestinal es más frecuente ahora con el incremento del uso de la endoscopía y la ultrasonografía.

10) Hígado

El estudio citológico del hígado y del sistema biliar sirve de complemento a otras pruebas diagnósticas y, en algunos casos, permite arribar a un diagnóstico definitivo. El material para la observación citológica se obtienen mediante por aspiración con aguja o en el momento de la cirugía.

11) Riñón

El examen citológico resulta de utilidad en el diagnóstico de ciertas lesiones renales, especialmente neoplasias. De todas formas, estos estudios no permiten observar las características del tejido para determinar lesiones en las cuales las relaciones estructurales son fundamentales para su interpretación.

12) Tracto urinario

Para el examen citológico del tracto urinario es conveniente utilizar orina fresca ya que las células sufren alteraciones en contacto con la misma. Cuando es posible, es aconsejable obtener células obtenidas directamente de la masa.

NEOPLASIAS OCULARES EN CANINOS

Pablo Sande, MV, PhD, DCLOVE
Laboratorio de Neuroquímica retiniana y oftalmología experimental (NROE)
Cátedra de Bioquímica Humana, Fac. De Medicina, UBA, CEFyBo, CONICET
p_sande@yahoo.com

Las neoplasias oculares pueden causar discomfort, destrucción de tejidos, metástasis y perdidas de visión. Las podemos dividir en tres grandes grupos, neoplasias de parpados y anexos, neoplasias oculares propiamente dicha y neoplasias orbitales.

1. Neoplasias Palpebrales: A diferencia de otras especies, los tumores palpebrales de los perros son poco invasivos, responden bien a la extracción quirúrgica y la mayoría aparece en perros mayores de 10 años.
La mayor proporción de estos tumores son *Adenomas* y *Adenocarcionomas* de las glándulas de Meibomio, en algunos casos pueden estar ulcerados y sangrar. A nivel local suelen causar irritación y ulcera de cornea.
Los *Melanomas* del borde libre palpebral son el segundo grupo mayoritario, se comportan de forma diferente a los de la boca u óseos y presentan dos formas de aparición, los *Melanomas* de la piel del parpado y los *Melanomas* del borde pigmentado, estos últimos suelen ser múltiples y con tendencia a recidivar, se recomienda realizar la extracción quirúrgica con amplio margen de seguridad.
Por ultimo, están descriptos también otros tipos tumorales como los *Mastocitomas* y los *Histiocitomas*.
El tratamiento de elección es la extracción quirúrgica de las lesiones, la técnica quirúrgica o plastia palpebral a utilizar depende en gran medida del tamaño, el lugar y la destreza del cirujano, es recomendable remover masas chicas que masas grandes, para las lesiones chicas se puede utilizar una incisión en **V** , para esta técnica el tamaño de la neoplasia no puede superar ¼ del tamaño del parpado y la incisión se debe cerrar con un punto en ocho. Para masas mas grandes se recomiendan las plastias reconstructivas, las mas utilizadas son la plastia en **H** y los colgajos por rotación.
Con el tratamiento adecuado el pronostico para la vida del paciente y el globo ocular es excelente.

2. Neoplasias Conjuntivales: Las neoplasias de conjuntiva son poco frecuentes en los perros, los *Melanomas* son el tipo mayoritario, su comportamiento es maligno y las metástasis son muy comunes. Los *Adenomas, Carcinomas, Papilomas y Melanomas* son los tumores primarios mas comunes del tercer parpado, los *Adenomas y Melanomas* suelen producir metástasis.
Esta descripta también la aparición en el tercer parpado de *Hemangiomas* y *Hemangiosarcomas*, en estos casos, la extracción quirúrgica resuelve el problema.
El pronostico para el paciente y el globo ocular en los *Melanomas* de conjuntiva es reservado, estos tumores tienden a ser mas malignos que los de parpados, el porcentaje de metástasis oscila entre un 17 a un 33% y la recurrencia local es alta aunque se realice una intervención quirúrgica agresiva. El pronostico para el paciente y el globo ocular en *Hemangiomas* es bueno, la intervención quirúrgica suele ser curativa en la mayoría de los casos, para los *Hemangiosarcomas* también es bueno, aunque suelen tener una taza de recurrencia mayor, se recomienda una extracción quirúrgica amplia en estos casos.

3. Neoplasias Corneales: Las neoplasias corneales son raras en caninos, podemos destacar los *Carcinomas de células escamosas* y los *Melanomas limbares*. El *Carcinoma de células escamosas* es una neoplasia intraepitelial, la membrana basal esta intacta, suelen asociarse a irritación crónica de la cornea o la utilización prolongada de inmunosupresores locales, como podría ser el caso de la queratitis seca y/o pacientes braquicefalicos. La queratectomia suele resolver el problema, aunque depende en gran medida de la detección temprana del tumor. El *Melanoma limbar* es una neoplasia de comportamiento benigno que se desarrolla en dos grupos etarios diferentes, en el grupo de perros jóvenes (2-4 años), suele ser invasivo con rápido crecimiento, y en el grupo de perros gerontes (8-11 años), suele ser estacionario o de lento crecimiento. En los pacientes jóvenes se recomienda la extracción quirúrgica mediante una queratectomia y/o eclerectomia, en los perros gerontes es recomendable controlar la evolución, si crece o causa uveítis se debe realizar la extracción quirúrgica, si no, no es necesario. El pronostico para el paciente y el globo ocular es bueno, aunque en el

segundo caso depende del tipo de intervención quirúrgica que se realice y el tamaño del tumor. Por ultimo, es importante diferenciar a estos tumores de las neoplasias intraoculares.

4. Tumores intraoculares: Los tumores intraoculares pueden ser primarios o secundarios, por metástasis o invasión local, la mayoría de los primarios suelen tener origen en la úvea anterior y suelen estar asociados a deterioro del tejido local y glaucoma, es importante considerar la posibilidad de un tumor en cualquier paciente con glaucoma u opacidad del globo ocular. El *Melanoma* es el tumor intraocular primario mas común en los perros, en nuestro medio, existe una confusión en la terminología usada para diferenciar los *Melanomas* malignos de los benignos, en dos estudios realizados por Wilckok BP y Col. Y Giuliano EA y Col. se utilizo la denominación *Melanocytoma* para el *Melanoma benigno* y *Melanoma (maligno)* para el de carácter agresivo, desde ahora utilizaremos esta terminología.
Estos tumores suelen aparecer en la úvea anterior, aunque son muy invasivos y pueden extenderse a la esclera, la coroides, el ángulo irido-corneal, cornea y orbita. Se observan en perros con un promedio de edad de 9 años y las razas mas predispuestas son los Ovejeros alemanes y los Golden retriever.
El diagnostico se realiza mediante la inspección clínica y/o ecografía en los casos que los medios no estén transparentes aunque es muy difícil diferenciar cual de los dos tumores esta presente. Del trabajo realizado por Giuliano EA y Col. se desprende que el 79% son *Melanocytomas*, que el 95% de los *Melanomas malignos* son originarios de la úvea anterior y que estos últimos suelen ser menos pigmentados. La metástasis de estos tumores suele ser por vía hematógena y se considera que los pacientes afectados con *Melanomas* (malignos) tienen menor sobrevida que los afectados por *Melanocytomas* o no afectados. La taza de metástasis reportada es de un 4% para los *Melanocytomas* y de un 25% para los *Melanomas.* El tratamiento de elección para estos tumores pigmentados es la enucleación.
Los tumores Iridociliares son los segundos tumores en porcentaje de aparición, nacen del iris y cuerpo ciliar, son enfermedades de la mediana edad (9 años promedio) y la incidencia entre *Adenomas* y *Adenocarcinomas* es prácticamente igual, son raras las metástasis de estas neoplasias. Clínicamente aparecen a través de la pupila desplazando el iris hacia adelante como una masa no pigmentada, rosada. Es muy difícil diferenciar si es maligna o no, unos de los criterios mas utilizados para esto es la invasión de la esclera por parte de la masa maligna. El pronostico para el paciente es bueno aunque el pronostico para el ojo no, debido a que en la mayoría de los casos se requiere de la enucleación para solucionar el problema, ya sea por el tumor o por el dolor y los daños secundarios que este causa.
Por ultimo, dentro de las neoplasias secundarias o metastasicas los *Linfomas*, los *Sarcomas histiociticos* y los *Carcinomas mamarios* son los mas comunes, aunque también están descriptos *Hemangiosarcomas, Osteosarcomas, Melanoma maligno* y otros tipos tumorales. En un estudio realizado por Krohne SG y Col. se reporta que el 37% de los *linfosarcomas* observados presenta metástasis ocular, las lesiones oculares son el segundo signo clínico característico de estos tumores luego de la linfoadenopatia. Los tumores metastasicos se asientan predominantemente en el iris y cuerpo ciliar. Se pueden describir dos tipos de patrones metastasicos, la expansión difusa y la presencia de masas tumorales que pueden ser únicas o múltiples, el *Linfoma* es un buen ejemplo del primer caso, en cambio el *carcinoma mamario* es un buen ejemplo del segundo. En contraste con los tumores primarios, que en su mayoría son unilaterales, en el caso de los tumores secundarios la mayoría son de presentación bilateral, los perros con neoplasias bilaterales normalmente se presentan ya con signos de enfermedad sistémica. El pronostico para el paciente depende del tipo tumoral, el pronostico para el globo ocular es malo, debido a que en la mayoría de los casos se requiere enucleación, ya sea por el tumor o por el dolor y daños que este causa.

5. Tumores de la orbita: Los tumores representan la enfermedad mas característica de la orbita, en general las neoplasias orbitales aparecen en pacientes gerontes, con un promedio de 9,5 años, los signo clínico característico es el exoftalmo progresivo sin o con bajo signos de dolor. La mayoría de los tumores orbitales son primarios y malignos, y se puede hallar cualquier tipo tumoral, la ecografía es el método complementario mas sencillo para el diagnostico aunque la tomografía y la resonancia magnética nos dan un detalle mejor de la lesión. En la mayoría de los casos, el pronostico para el paciente es de reservado a malo, en una serie de 21 casos el promedio de vida después del diagnostico fue de 1,9 meses, aunque con un diagnostico temprano y cirugía radical el promedio de vida se puede extender hasta un año.

EL A-B-C EN EMERGENCIAS EN FELINOS

Néstor Daniel Moro. Médico Veterinario
Guatemala 5491 CABA
danymorovet@yahoo.com.ar

Resucitación cardiopulmonar
-La colocación del tubo endotraqueal si la realizamos en la inminencia del paro para evitar el laringe espasmo para evitarlo instilamos 0,1ml de lidocaina sin epinefrina con una jeringa de 1ml sin tocar la glotis.
-El bolseo se hace muy suavemente.
-Masaje cardiaco a razón de 5 masajes por cada bolseo.
-En caso de no obtener latido colocamos 0,2 a 0,02 mg/kg intravenoso o endotraqueal.
-El uso de atropina debe ser muy juicioso, iniciar 0,001 mg/kg diluido y muy lentamente si se usa endovenoso.

El método de A – B – C se sigue para asegurarse primero administrar buena fracción inspirada de oxigeno y que este luego el oxigeno llegue a pulmones y circulación. Luego a través de una buena perfusión oxigenar a los tejidos.

Ocupación del espacio pleural

Siempre que se sospeche presencia de neumotórax o efusión pleural (hundimiento de intercostales en la inspiración, taquidisnea); debemos proceder a realizar la toracocentésis del paciente. Por ser una especie muy estresable no conviene realizar radiografías previas si el animal tiene dificultad respiratoria. La toracocentésis se lleva a cabo con una aguja 25/8, extención y llave de tres vías. Se realiza con el animal en decúbito esternal en 7º espacio intercostal, en tercio superior si se sospecha aire o en el superior en caso de sospechar contenido liquido.

Pulmón felino

Estos pacientes tienen mayor predisposición a la enfermedad inflamatoria y aumento de permeabilidad vascular pulmonares. Esto se debe a la mayor sensibilidad de sus pulmones a estados de baja perfusión sanguinea.

El pulmón es el órgano de choque del gato.

Terapia de fluidos

Por lo antes dicho los felinos están predispuestos a la sobrecarga de fluidos con consiguiente edema pulmonar y efusión pleural.

Es conveniente realizar una resucitación con fluidos conservadora. Esto se puede realizar a través de la administración de bolos de 10 – 20 ml/kg hasta mejorar los parámetros cardiovasculares. Debemos ir reevaluando el color de mucosas, tiempo de llenado capilar, pulso, temperatura y de ser posible a través de un doppler la presión arterial que debe estar por encima de los 90 mmHg de sistólica.

Si decidimos utilizar coloides sintéticos debemos administrarlos en bolos de 5 mg/kg pero en un lapso de 15 minutos.

Cuando la albúmina esta por debajo de los 2 gr/dl (sólidos totales < a 3) o hematocrito por debajo de 15 % se tendrá en cuenta según los signos clínicos la transfusión de sangre. El bazo felino responde de manera mucho mas ineficiente que el canino ante una baja del hematocrito.

En cuanto a la circulación hay una triada fatal en felinos que consiste en

Bradicardia – hipotermia - hipotensión

Bradicardia

Frente a una disminución de la entrega de O2 o falla en la perfusión, los felinos presentan bradicardia; las causas propuestas son:
-Depresión miocárdica mediada por citoquinas
-Al estimularse las fibras simpáticas se estimulan conjuntamente fibras vagales (Schwartz 1973).

Hipotermia

-El gasto cardiaco depende de la frecuencia cardiaca y de la contractibilidad. La disminución del gasto cardiaco empeora la perfusión lo que contribuiría a la hipotermia.
-La unión norepinefrina – receptores alfa 1 adrenergicos disminuye a medida que baja la temperatura lo que genera falla en la vasoconstricción ante una hipotermia severa.
-La termorregulación se altera a los 34 ºC, aboliendose por debajo de los 31 ºC.

Tratamiento de la hipotermia

Debemos administrar fluidos tibios para así en conjunto mejorar la volemia y subir la temperatura conjuntamente. Elevar la temperatura por encima de los 37 ºC. Colocamos una fuente de calor la que separamos del animal con una manta; nuestros esfuerzos se centrarán en tórax y abdomen.

Hipotensión

La conjunción de los mecanismos que originan hipotermia y bradicardia sumado a que en el SIRS – Sepsis hay disminución de la contractibilidad del ventrículo izquierdo contribuyen a la hipotensión.

Tratamiento de la hipotensión

-Fluidoterapia
-Una vez aumentada la volemia si no aumenta la presión se usarán drogas como la dobutamina en infusión continua 2-5ug/kg/min, siempre que este descartada una cardiomiopatía hipertrófica. Si la hipotensión no mejora con fluidos ni dobutamina se inicia infusión continua de dopamina 5 ug/kg/min.

Oliguria

Con una producción urinaria < a 1 ml/kg/hs ya debemos tomar medidas.
Rever la terapia de fluidos a través de los cálculos que siempre deben hacerse antes de internar un paciente. Si estamos por debajo de los cálculos aumentamos la velocidad de la fluidoterapia. Como en los felinos el limite es menor que en caninos y por su tendencia a sentarse con miembros contraídos se hace mas necesaria la periodicidad del monitoreo del balance de fluidos.
Si el paciente esta expandido (presión venosa central 4 – 8 cm de agua) iniciaremos manitol 0,1 gr/kg. En pacientes cardiópatas para evitar sobre expansión o bien si no obtenemos respuesta; directamente iniciamos furosemida 2 mg/kg pudiendose repetir la furosemida a igual dosis o bien mejor aún a 1mg/kg/hs.
Por los últimos estudios los felinos no carecen de receptores dopaminergicos si no que poseen baja densidad de estos. También que poseen mayor afinidad al Fenoldopam (agonista DEA1 especifico) que a la dopamina en esta especie.
De todos modos la reversión de la oliguria a poliuria no indica que no se produzca daño renal.

CARDIOLOGÍA FELINA: "¿POR QUÉ NO SON COMO PERROS PEQUEÑOS?, ¿QUÉ DEBO HACER DIFERENTE PARA QUE TODO FUNCIONE?

Dr. Enrique Ynaraja Ramirez
Servicios Veterinarios Albeytar – CardioVet. España
eynaraja@cardiovet.es

La cardiología felina reúne algunas diferencias sustanciales con la cardiología canina que suponen no pocas dificultades en el manejo clínico de estos pacientes y son la fuente de algunos errores que cometemos los veterinarios por diferencias significativas con nuestros pacientes más frecuentes en cardiología: los perros.

Una de las primeras consideraciones que debemos hacer es que los gatos padecen enfermedades cardiacas y problemas cardiovasculares con mucha menor frecuencia que los perros.

Las estadísticas tienden a confundir en más de una ocasión ya que varían mucho en función de que sean “americanas” (la población felina de mascotas es ya superior a la canina en Estados Unidos, al igual que lo es en el Reino Unido), que las estadísticas sean “universitarias” (los hospitales universitarios muchas veces reciben pacientes en número y proporción diferentes y que no reflejan las mismas estadísticas que las clínicas veterinarias privadas), que sean “de cardiólogo” (casos remitidos a un especialista) o de “hospital privado” que recibe muchos casos remitidos de diversas especialidades. Por supuesto que algo tan simple como una clínica de un área del centro de la capital y una clínica de un pueblo más alejado, no tendrán número y porcentajes de gatos y perros ni siquiera parecidos aunque sean clínicas privadas, similares en antigüedad y tamaño y del mismo estado.

Sin sacar conclusiones ni matemáticas ni definitivas, es una idea general que un 10% de los perros con algún problema que acuden a una clínica veterinaria (por el problema que sea, excluyendo las vacunas, desparasitaciones, etc.) padece cierto grado de lesión cardiaca. No todos esos perros están “enfermos del corazón” ni todos ellos necesitan (y sus propietarios aceptan) que se realicen pruebas complementarias completas, establecimiento de un diagnóstico y un tratamiento médico consecuente. Es probable que apenas la mitad de ellos (5% de los pacientes de una clínica de medicina general) sean sujeto de pruebas y diagnóstico cardiológico.

Sin duda, por cada 10 perros con “problemas cardiacos” podemos encontrar apenas 1 gato con “problemas cardiacos” en una clínica de medicina general, es probable que ni siquiera encontremos 1 gato con esos problemas por cada 20 o 30 pacientes caninos con alguna patología cardiaca. La primera idea en cardiología felina es que “hay pocos casos en comparación con la cardiología canina (MUY pocos casos)”.

La segunda gran idea que debemos tener presente es que los gatos con problemas cardiacos NO TOSEN y, además, aunque la presenten, es muy difícil valorar una cierta INTOLERANCIA AL EJERCICIO FISICO.

La tos es uno de los síntomas principales, si no el más importante, frecuente y evidente, de los problemas cardiacos en los perros y los gatos con problemas cardiacos no presentan este síntoma prácticamente nunca. Pueden presentar disnea, cianosis u otras alteraciones relacionadas con la respiración, pero no presentan tos. Un gato que tose tiene un problema respiratorio y no cardiaco, al menos, hasta que se compruebe lo contrario.

Los perros habitualmente pasean y realizan un cierto nivel de ejercicio físico diario en compañía de sus propietarios. Algunos perros soportan largas sesiones de paseos, *jogging*, caza, juegos, etc. y otros tan solo pasean tranquilamente con su correa y junto a sus propietarios pero todos ellos, cuando presentan una alteración cardiaca, pierden capacidad para realizar su ejercicio físico “habitual” y los propietarios, que están a su lado cuando lo realiza, lo detectan con bastante facilidad en la mayoría de los casos.

Los gatos son animales muy serenos, no suelen pasear, no suelen realizar grandes sesiones de ejercicio físico y muchos de ellos no salen de su casa. Las veces que juegan o realizan ejercicio, en muchos casos, lo hacen sin que sus propietarios estén delante y observándolos. En estas condiciones, cuando su nivel de tolerancia al ejercicio físico disminuye, los propietarios tienden a no detectarlo y solamente se dan cuenta cuando los síntomas son tan evidentes que incluso en reposo el gato presenta problemas fáciles de observar.

Algunas dificultades añadidas son el carácter no siempre cooperador de los gatos, el estrés de acudir a la clínica y salir de casa, el estrés de los demás animales que haya en la clínica y los procedimientos diagnósticos que empleemos, el pequeño tamaño del paciente y el pequeño tamaño de su corazón, la alta frecuencia cardiaca “normal” y su respuesta exagerada al estrés elevándose todavía más en la consulta y la aparición de los síntomas de forma relativamente brusca y severa.

Probablemente los síntomas aparecen de forma más paulatina pero los propietarios no suelen detectarlos hasta que son más severos que en los problemas cardiacos de los perros.

Algunas excepciones son lesiones congénitas que se detectan en la clínica en las vacunaciones cuando el gato está, todavía, libre de síntomas o problemas adquiridos pero que se detectan cuando no presentan una clínica alarmante todavía por simple coincidencia con chequeos, revisiones, vacunaciones, estudios prequirúrgicos, etc. También en controles de animales cuyos familiares han sufrido alguna enfermedad cardiaca y los propietarios quieren revisarlos o que se destinan a la reproducción y pertenecen a razas que presentan algunas alteraciones cardiacas hereditarias y congénitas.

Otras fuentes de frustración en cardiología felina derivan del hecho de que la gran entidad patológica que en perros supone más del 75% de la cardiología de una clínica privada, la lesión valvular aurículo-ventricular degenerativa mixomatosa, no se presenta en gatos de forma habitual y frecuente; perdemos, en esta especie, el 75% de los casos caninos y, además, es la patología en la cual el curso es crónico, disponemos de medicamentos para controlar los síntomas y de tratamientos para modular la evolución. En los gatos hay menos cardiópatas, ya que no suelen padecer este problema y, las patologías que presentan las controlamos peor y con más dificultad que las lesiones valvulares.

Del mismo modo que las cardiomiopatías en los perros suponen situaciones de difícil control en las cuales los síntomas clínicos, el progreso de la enfermedad o el riesgo de muerte súbita se manejan peor con medicación, nos ocurre algo similar en los gatos: los tratamientos son menos eficaces y los problemas habituales responden peor a los medicamentos utilizados.

Finalmente, una fuente de problemas se deriva del hecho de tener que medicar a un gato, por vía oral, una, en general dos y con frecuencia 3 veces al día, con 2 o 3 medicaciones, incluso 4 y hacerlo durante “el resto de su vida”: en la mayoría de los casos, los propietarios son, simplemente, incapaces de conseguirlo. La enfermedad es más grave que la más habitual en perros, responde peor al tratamiento, se controla con mucha menor eficacia y, encima, los propietarios no suelen poder cumplir con nuestras prescripciones.

Examen clínico cardiovascular en gatos:

Los gatos, frente a lo que es habitual en los perros, cuando tienen problemas cardiacos no suelen presentar síntomas leves de evolución gradual y paulatina. Tal vez los síntomas existan con anterioridad pero pasan desapercibidos para los propietarios o tal vez el equilibrio hemodinámico consigue mantenerse estable durante más tiempo que en los perros y solamente cuando la enfermedad progresa y cruza ciertos límites, fracasan los mecanismos compensatorios y se presentan síntomas evidentes de insuficiencia cardiaca o enfermedad cardiovascular.

Una de las principales causas de consulta en gatos con problemas cardiacos es la DISNEA. Los gatos presentan dificultad respiratoria grave, sostenida y de aparición relativamente brusca. Hay que recordar que no suele acompañarse de tos.

Otro de los síntomas habituales es una parálisis aguda del tercio posterior debido a un proceso de tromboembolismo con compromiso circulatorio en arteria aorta abdominal, arterias iliacas o arteria femoral. Para los veterinarios habituados a manejar perros, hay que recordar que las hernias discales sobreagudas o traumáticas son menos frecuentes en los gatos y que cuando tenemos este problema de tromboembolismo las extremidades quedan frías, cianóticas, muy dolorosas, muchas veces discretamente edematosas.

El tercer síntoma más habitual en gatos con problemas cardiacos es la muerte súbita. Sencillamente la primera vez que hay síntoma alguno de un problema cardiovascular es cuando el gato fallece de forma inesperada y repentina. Esto es más habitual en cardiomiopatías hipertróficas felinas.

Signos clínicos más habituales de enfermedad cardiaca en gatos:

1.-/ Disnea y taquipnea sostenida.

2.-/ Parálisis flácida del tercio posterior, brusca, dolorosa, con extremidades frías y cianóticas (suele haber déficit de pulso femoral y con un doppler no se detecta flujo sanguíneo distal).

3.-/ Síncope, decaimiento, letargo, depresión, anorexia, inmovilidad en casa (se queda quieto en el mismo sitio y apenas se mueve para ir a su bandeja de deposiciones). Intolerancias al ejercicio; no juega, no se mueve, no sigue a los propietarios por la casa, etc.

4.-/ No suelen presentar TOS. Solamente presentan ascitis en casos muy graves, muy avanzados y con compromiso cardiaco DERECHO, la ascitis es muy poco frecuente en las enfermedades cardiacas de los gatos. Casos menos graves o menos avanzados presentan distensión de venas yugulares y hepatomegalia moderada (normalmente se detecta en radiografías o ecografías abdominales).

Los gatos deben explorarse en busca de nódulos tiroideos, especialmente gatos de cierta edad, con síntomas compatibles o sospechosos de padecer problemas cardiacos. En caso de duda, antes de proseguir con otras pruebas diagnósticas, deben tomarse muestras de sangre para evaluar la función tiroidea y descartar un hipertiroidismo como causa de los problemas de un paciente determinado.

Para poder realizar una auscultación adecuada en los gatos debemos estar en un ambiente si no “relajante y tranquilo”, al menos tolerable y silenciosos para poder realizar la auscultación correctamente. Es preferible usar un estetoscopio pediátrico o, preferiblemente, neonatal dado el tamaño del paciente y de su corazón. Hay que invertir algunos minutos en la auscultación y repetirla varias veces para que el gato se acostumbre y le resulte menos estresante en cada ocasión.

Frente a la presencia frecuente de soplos en las enfermedades cardiacas en perros, en los gatos es más habitual detectar GALOPES debidos a la presencia de sonidos añadidos al ciclo cardiaco; tenemos S3 y S4 con frecuencia. Son sonidos graves de baja frecuencia y que solamente se detectan con entrenamiento, atención, dedicación de tiempo y con CAMPANA. Si tienes un estetoscopio de tamaño “adulto” y lo usas con la membrana, no se escuchan. El sonido S4 incluso en las mejores condiciones hay muchas personas que no detectan esa frecuencia tan baja. Para poder escucharlos con la mayor garantía hay que usar un estetoscopio pediátrico o neonatal y debemos usar la membrana y, después, la campana. Incluso si tienes el Littman Cardiology no los escuchas bien; es demasiado grande y su membrana flotante compensada y adaptable a la presión… al final, en un gato de 3 kilos, con pelo en la caja torácica, no vas a oír S3 salvo que cambies al pequeño (pediátrico) y uses tanto campana como membrana después. Si estás habituado a un estetoscopio electrónico, probablemente tampoco lo escuches bien dado el tamaño excesivo de la membrana pero si grabas todo y lo analizas en la computadora, es probable que si identifiques S3 y/o S4.

Además de los sonidos añadidos, con frecuencia se detectan soplos y arritmias. Las arritmias no son fisiológicas en los gatos como si lo son en los perros y no siempre reflejan problemas cardiacos o cardiovasculares pero siempre deben ser identificadas y estudiadas con un ECG.

Los soplos no son tan frecuentes como en los perros y, además, cuando se presentan, en muchas ocasiones se trata de problemas funcionales no cardiacos o soplos inocentes: fiebre, anemia, sobrecarga de volumen circulatorio, uso de tranquilizantes, etc. son causas frecuentes de soplos que no reflejan enfermedades cardiacas en gatos.

Una idea para recordar es que la mayoría de los gatos con problemas cardiacos tiene anomalías auscultatorias; sonidos añadidos, arritmias o soplos. Lo que no podemos es avanzar más en el diagnóstico de la enfermedad cardiaca simplemente con la auscultación clínica.

Incluso gatos que desarrollan un edema pulmonar (ya sea cardiogénico o no) pueden presentar los sonidos anormales “típicos” de perros; estertores húmedos y tos húmeda suave frecuente y sostenida pero muchos gatos simplemente presentan disnea con un refuerzo inspiratorio y, en los casos peores, tan solo permiten sospechar cierto grado de cianosis en los labios entreabiertos o la lengua que asoma tímidamente por una pequeña apertura en la boca. Hay que ser mucho más sensibles a las muestras de disnea en los gatos que en los perros y siempre debemos realizar pruebas complementarias que nos ayuden a establecer un diagnóstico definitivo.

Radiografías torácicas en gatos con problemas cardiacos:

La silueta cardiaca es de menor tamaño relativo en el gato que en el perro, los gatos tienen proporcionalmente más tejido pulmonar. El corazón del gato está más alejado del diafragma y de la pared torácica en los gatos y en las proyecciones ventro-dorsal (VD) o dorso-ventral (DV) el corazón no toca el diafragma como en los perros.

En proyección DV o VD, la arteria pulmonar no queda “asomando” sobre el borde cardiaco de forma que una dilatación de esta arteria no se acompaña de un “abultamiento” entre la 1 y las 2 (son la similitud del reloj) en esta proyección radiográfica.

El ventrículo izquierdo forma el apex cardiaco y se encuentra ligeramente a la izquierda de la línea media, en ella o, incluso un poco a la derecha en especial en radiografías DV.

La silueta cardiaca en proyección lateral ocupa entre 2 y 2.5 espacios intercostales y el índice cardio-vertebral (ICV) (Buchanan) es de un máximo de 7,5.

En gatos de edad más avanzada el corazón se “acuesta” en el borde esternal haciéndose más horizontal, la base de la aorta hace más prominencia y aumenta de área; se considera que puede reflejar hipertensión arterial sistémica, puede aparecer en algunas anomalías anatómicas de la válvula sigmoidea aórtica o la propia aorta pero también es un cambio normal en gatos conforme van haciéndose mayores.

Cardiomegalia y alteraciones radiográficas en gatos:

La cardiomegalia se puede expresar como aumento del grosor, elongación, posición anormal o contorno anormal del corazón en los gatos. La diferenciación entre la o las cámaras cardiacas afectadas es mucho más incierta en gatos que en perros.

Un ICV superior a 8 indica cardiomegalia pero en casos de derrame pleural y masas intratorácicas es difícil hacer el cálculo de forma precisa.

La elevación traqueal es una alteración importante pero no solamente se produce en enfermedades cardiacas con cardiomegalia sino que aparece en masas mediastínicas, derrames pleurales y otras patologías mediastínicas que “empujan” la tráquea en sentido dorsal; es un hallazgo importante, tiene significado patológico pero es menos específico que en los perros.

La dilatación de la aurícula izquierda (AI) produce un desplazamiento hacia el centro del apex cardiaco y la forma de la silueta cardiaca en proyección DV o VD es la de un corazón de “dibujo” o de “tarjeta postal”. Esta imagen no refleja dilatación biauricular sino solamente de AI. La facilidad con que se

identifica el crecimiento de la AI en proyección lateral en los perros no es la misma en los gatos, está cámara cardiaca es más craneal en ellos y no se aprecia correctamente en radiografías laterales.

En proyecciones laterales se puede apreciar el edema pulmonar cuando está presente y en gatos tiende a ser perihiliar y dorsal o dorso-caudal pero puede ser en áreas mal definidas y repartidas por los campos pulmonares o puede ser ventral o cráneo-ventral. No hay relación entre el origen del edema y su localización o aspecto radiológico.

Estudios electrocardiográficos en gatos:

En la mayoría de las ocasiones debemos renunciar a la posición lateral derecha para realizar el ECG y recurrimos al decúbito esternal, a dejar al gato sentado sobre sus patas traseras o, en algunos casos, dejar al gato parado, en pie, casi sin sujetar.

En estas posiciones, las ondas cambian ligeramente en su voltaje (altura o profundidad) y los diagnósticos que se basen en alturas o profundidad de las ondas son más inciertos. En estas posiciones también cambia el eje eléctrico en el plano frontal pero dada la variabilidad normal de este valor en los gatos, este cambio es poco probable que afecte a la capacidad diagnóstica del ECG.

Es preferible usar velocidad de 50 mm/segundo dadas las frecuencias altas de los gatos y sensibilidad de 20 mm/mV ya que muchas veces los complejos son de bajo voltaje, incluso la onda P, suele ser similar y en ocasiones mayor, que la propia onda R.

Dado el voltaje pequeño de las ondas del ECG felino, es recomendable no usar filtros de temblores musculares para obtener el ECG ya que el filtro reduce más aún el voltaje de las ondas en la gráfica.

Las taquicardias y taquiarrítmias –muy frecuentes las extrasístoles ventriculares- se presentan con frecuencia en gatos y pueden ser debidas al estrés de la exploración aunque en muchas ocasiones se producen en casos de cardiomiopatías (todas las formas).

Un bloqueo de fascículo anterior de rama izquierda del haz de His es un hallazgo habitual en alteraciones miocárdicas (ya sean primarias o secundarias) y puede sugerir una cardiomiopatía. Los criterios de identificación son: Ondas R positivas en I y aVL y ondas S negativas y visibles en II, III, aVF, el eje eléctrico (dentro de la variabilidad normal en gatos) tiende a desviase a la izquierda.

Los bloqueos aurículo-ventriculares (AV) son raros en gatos del mismo modo que la fibrilación auricular. En las formas restrictivas de cardiomiopatías pueden aparecer bloqueos AV en algunos pacientes.

Ecocardiografía felina:

No hay duda de la necesidad de realizar un estudio ecocardiográfico para el diagnóstico definitivo de las enfermedades cardiacas en gatos. Mientras que en perros la exploración clínica, auscultación, ECG y radiografía torácica en muchas ocasiones nos permiten un diagnóstico presuntivo bastante certero y la ecocardiografía permite confirmarlo cuando es necesario, no ocurre lo mismo en los gatos. Debemos pensar que toda esa información en los gatos tan solo nos permite sospechar que existe una enfermedad cardiaca en un gato y la ecocardiografía confirma esa sospecha, identifica la patología concreta y la cuantifica.

Además del coste añadido en la exploración cardiológica felina, hay que tener en cuenta que es mala idea realizar el estudio bajo los efectos de alfa-agonistas centrales (xilacina y análogos: medetomidina, dexmedetomidina, romifidina, etc.) o de ketamina (y otros derivados; tiletamina, etc.) Son medicamentos que alteran de forma considerable la frecuencia cardiaca, los resultados funcionales, la presión sanguínea y, especialmente los primeros, son mal tolerados en felinos con enfermedades cardiacas (o cardio-respiratorias).

El modo M es adecuado para medir el grosor de las paredes ventriculares y el septo interventricular tanto en sístole como en diástole. La variación de tamaño y peso en los gatos es menor que en perros y es más sencillo obtener valores correctos en un paciente y compararlos con valores estándar para la especie.

El grosor del septo interventricular en diástole y el grosor de la pared libre del ventrículo izquierdo en diástole servirán para identificar hipertrofia ventricular izquierda. El inconveniente es identificar como fisiológicos o patológicos los valores discretamente fuera del rango normal.

Para identificar lesiones congénitas, hipertrofia focal o regional y neoplasias, es preferible recurrir a los estudios en modo B.

Los estudios con doppler permiten evaluar la función diastólica, los patrones de flujo sanguíneo (turbulento o laminar) y la velocidad de flujo de la sangre.

El estudio con doppler tisular permite evaluar las funciones sistólica y diastólica y es una técnica que permite identificar casos precoces de cardiomiopatía hipertrófica, incluso antes de que se produzca una hipertrofia del ventrículo izquierdo (se han obtenido resultados similares en personas con esta patología).

Hay ocasiones en las que el carácter poco colaborador del paciente, la dificultad para un control farmacológico seguro y eficaz, el tamaño del paciente, el tamaño del corazón, la frecuencia cardiaca y el tamaño y frecuencia de las sondas ecográficas disponibles, complican de forma notable los estudios ecocardiográficos felinos. Hay que recordar que no siempre, en todos los pacientes, es posible obtener toda la información teóricamente disponible para la técnica.

Cardiomiopatías felinas:

Se trata de un grupo heterogéneo de diferentes alteraciones anatómicas, estructurales y funcionales del miocardio ventricular. Se consideran, en general, enfermedades adquiridas pero hay casos de alteraciones genéticas hereditarias que producen estas enfermedades y que pueden desarrollarse en los gatos portadores en edades muy tempranas. Es probable que con el tiempo sean cada vez más las alteraciones cromosómicas que se identifiquen como causa directa del desarrollo de estas patologías.

Las cardiomiopatías pueden ser primarias o secundarias. En las primarias se produce una alteración miocárdica sin causa conocida o justificada. En las cardiomiopatías secundarias hay una razón para su desarrollo y es una causa no-cardiaca; por ejemplo: cardiomiopatía hipertensiva, cardiomiopatía isquémica, etc.

La Organización Mundial de la Salud, describió en 1996 las cardiomiopatías (primarias) en personas y la misma clasificación puede usar en perros y en gatos. En el caso de los gatos, esta clasificación incluiría:

1.-/ Cardiomiopatía dilatada.

2.-/ Cardiomiopatía hipertrófica.

3.-/ Cardiomiopatía restrictiva. Hay textos donde se recoge una “cardiomiopatía intermedia” que se asocia a esta categoría.

4.-/ Cardiomiopatía arritmogénica del ventrículo derecho; también llamada displasia arritmogénica del ventrículo derecho.

Cardiomiopatía dilatada felina:

Se caracteriza por un fallo sistólico ventricular: hay una pérdida sustancial de capacidad inotrópica. Esta pérdida de contractilidad es la alteración inicial y se acompaña, después, de una dilatación de las 4 cámaras cardiacas en mayor o menor medida.

La causa que se identificó inicialmente fue un déficit nutricional de taurina o una déficit en la absorción de taurina del alimento. Las fórmulas de alimentos industriales para gatos con defecto de aporte de taurina eran la principal causa de desarrollo de esta lesión cardiaca y hoy día es una alteración muy poco habitual.

Se considera que la cardiomiopatía dilatada felina primaria (sin causa conocida y no secundaria a un déficit de taurina) es muy poco frecuente.

Cardiomiopatía hipertrófica felina:

En este caso se produce un déficit diastólico: hay una dificultad para la relajación ventricular, su expansión y llenado de sangre. Hay un déficit de volumen diastólico (y habrá un déficit de gasto cardiaco consecuente) y se produce una hipertrofia de las paredes ventriculares y el septo interventricular sin una causa conocida identificable (por ejemplo hipertensión sanguínea).

Se han identificado genes que sufren alteraciones y producen la enfermedad de manera hereditaria en algunas razas de gatos: Maine Coon, Persa, Rag-doll y algunas líneas familiares de americano de pelo corto.

La enfermedad puede desarrollarse de forma evolutiva y el paciente desarrolla insuficiencia cardiaca congestiva (ICC), signos congestivos derechos e izquierdos, arritmias, etc. en otros casos simplemente se presenta como causa de un cuadro agudo de tromboembolismo arterial o se identifica como causa en cuadros de muerte súbita al realizar la necropsia.

Muchos gatos son asintomáticos hasta desarrollar de forma brusca y repentina alguna de las presentaciones clínicas citadas.

Los gatos afectados suelen presentar galopes cardiacos en auscultación y en el estudio ecocardiográfico tienen un grosor de la pared libre del ventrículo izquierdo o el septo interventricular superior a 5.5 mm. Hay que ser cuidadoso con el modo M ya que se describen casos en los cuales la hipertrofia es focal, local o regional y podemos tomar medidas en puntos “normales” que nos sugieran descartar la enfermedad que identificaríamos con facilidad haciendo las medidas en otro punto desplazado una pequeña distancia más dorsal, ventral o lateral.

Igual que ocurre en humanos, se identifican antes los cambios funcionales que la hipertrofia y, si está disponible, un estudio doppler tisular es más precoz y sensible que las medidas de grosores ventriculares en los pacientes afectados en fases iniciales del proceso.

Una vez identificada la alteración, es importante distinguirla entre la forma primaria y la secundaria (con causa no-cardiaca conocida), sin duda, la ecocardiografía no siempre ayuda en este sentido y no es sencillo descartar otras causas en gatos; la hipertensión o algunos desórdenes endocrinos pueden ser evaluados como posibles causas pero no siempre podemos garantizar que la enfermedad detectada sea primaria o no lo sea.

Cuando la enfermedad se mantiene un cierto periodo de tiempo estable y no desencadena cuadros clínicos graves, se sospecha que puede ser causa de desarrollo de cardiomiopatía restrictiva en algunos pacientes.

Cardiomiopatía restrictiva felina:

Se caracteriza por una pérdida de elasticidad ventricular con un volumen diastólico normal y un grado variable de hipertrofia del ventrículo izquierdo. Esta combinación ha dado en su denominación de "cardiomiopatía intermedia" en algunos textos.

Puede estar causa por procesos inflamatorios, procesos hipóxicos o isquémicos o aparecer como consecuencia de una cardiomiopatía hipertrófica pero en muchos casos se mantiene como idiopática y enfermedad miocárdica primaria.

Puede producir ICC ya sea global, derecha o izquierda, aguda o de desarrollo rápido pero progresivo, puede producir muerte súbita o cuadros de insuficiencia cardiaca aguda. Dentro de la dificultad de tratamiento de las cardiomiopatías felinas, sin duda, la forma restrictiva es la más difícil de manejar con peor respuesta a los tratamientos médicos habituales y la de peor pronóstico.

Cardiomiopatía arritmogénica del ventrículo derecho o displasia arritmogénica del ventrículo derecho:

Es una enfermedad que aparece en humanos, también en perros: resulta una forma de cardiomiopatía frecuente en bóxer y se ha descrito de forma muy similar en gatos aunque se presenta en la clínica con mucha menor frecuencia.

La lesión es una infiltración fibrosa o fibro-adiposa del tejido miocárdico del ventrículo derecho con aparición de arritmias ventriculares (extrasístoles ventriculares derechos, ritmos bigéminos, trigéminos, taquicardias paroxísticas ventriculares derechas), fallo cardiaco derecho (ascitis, congestión abdominal, etc.) y mala respuesta al tratamiento médico.

La alteración anatómica que se produce (y el tamaño del paciente) ayudan a confundirla en el diagnóstico ecocardiográfico con displasia tricúspide congénita.

ASMA FELINO

Dr. Enrique Ynaraja Ramirez
Servicios Veterinarios Albeytar – CardioVet. España
eynaraja@cardiovet.es

Se trata de un síndrome al que se pueden encontrar referencias bajo diferentes denominaciones: bronquitis eosinofílica, bronquitis asmática, asma bronquial, asma alérgico, enfermedad alérgica de las vías aéreas, bronquitis alérgica, bronquitis crónica felina y, en muchas ocasiones, se hace mención de forma más genérica como EPOC; enfermedad pulmonar obstructiva crónica.

Algunos autores mantienen que algunas de estas patologías deben ser consideradas independientes y que el asma bronquial y la bronquitis crónica son procesos distintos o que la EPOC debe considerarse diferente e independiente del asma bronquial felino. En muchos casos, la evolución exacta y la etiopatogénesis no puede establecerse de forma definitiva y es difícil marcar diferencias entre estos procesos respiratorios.

Es un proceso respiratorio, crónico, que puede afectar a gatos de cualquier edad y raza aunque parece que en los gatos de razas Siamés y Birmano hay una incidencia mayor y que pueden padecer un cuadro de bronquitis más crónica y progresiva que pacientes de otras razas.

El proceso suele comenzar entre los 2 y los 8 años de edad y, aunque no hay evidencia estadística absoluta, parece afectar con más frecuencia a las hembras.

Fisiopatología:

Aunque el orden en que se producen las alteraciones no siempre es el mismo o no siempre puede documentarse, el proceso incluye las siguientes modificaciones patológicas de las vías aéreas:

1.-/ Hipertrofia del músculo liso de la pared bronquial (paredes engrosadas); disminución del diámetro de la luz bronquial.

2.-/ Broncoconstricción; contracción intensa, sostenida, inadecuada de las paredes bronquiales; disminución del diámetro de la luz bronquial.

3.-/ Inflamación y edema de la mucosa y submucosa de las paredes bronquiales; disminución del diámetro de la luz bronquial.

4.-/ Descamación de células epiteliales del árbol respiratorio que quedan en la luz de los bronquios; disminución del diámetro de la luz bronquial.

5.-/ Exudados inflamatorios intraluminales en las vías respiratorias: se unen a las células epiteliales descamadas; disminución del diámetro de la luz bronquial.

6.-/ Formación de tapones mucosos respiratorios; secreción excesiva de mucosidad que se une con los exudados inflamatorios y las células epiteliales descamadas formando tapones que obstruyen las vías respiratorias de menor calibre; disminución del diámetro de la luz bronquial.

7.-/ Hiperplasia de las glándulas mucosas; secreción excesiva de mucosidad en las vías respiratorias de forma constante y en aumento progresivo.

8.-/ Hiperplasia de glándulas submucosas en las vías respiratorias; disminución del diámetro de la luz bronquial.

9.-/ Aumento de las *globet cells* de las vías respiratorias.

La fisiopatología presupone que el proceso se inicia con una reacción alérgica en las vías respiratorias que desencadena una broncoconstricción, una reacción inflamatoria local intensa y sostenida y un severo compromiso respiratorio por pérdida de diámetro luminal.

En muchos casos, el proceso se complica al aparecer un enfisema pulmonar y los cambios bronquiales se perpetúan produciéndose bronquiectasias, quedando finalmente la disminución de la luz bronquial referida a cambios anatómicos parietales y no a una broncoconstricción funcional reversible.

La ley de Poiseuille (también conocida como ley de Hagen-Poiseuille) permite calcular el flujo de aire a través de las vías respiratorias y la resistencia a vencer para conseguir ese flujo. Se trata de una compleja fórmula matemática:

$$\Phi_V = \frac{dV}{dt} = v_{media}\pi r^2 = \frac{\pi r^4}{8\eta}\left(-\frac{dP}{dz}\right) = \frac{\pi r^4}{8\eta}\frac{\Delta P}{L},$$

V es el volumen del líquido que circula en la unidad de tiempo *t*, v_{media} la velocidad media del fluido a lo largo del eje *z* del sistema de coordenadas cilíndrico, *r* es el radio interno del tubo, Δ*P* es la caída de presión entre los dos extremos, η es la viscosidad dinámica y *L* la longitud característica a lo largo del eje *z*.

Esta ley se puede expresar de otro modo, igualmente críptico para la mayoría de los veterinarios;

$$\lambda = \frac{64}{Re}, \qquad Re = \frac{2\rho v_s R}{\eta},$$

Re es el número de Reynolds y *ρ* es la densidad del fluido y factor de fricción de Darcy λ.

Pero que nos permite ver que el flujo va a depender del RADIO (-r-) elevado a la 4ª potencia: r^4.

La conclusión que se deriva de esta fórmula es que si el radio de un bronquiolo se reduce a la mitad de su tamaño inicial, para mantener el mismo flujo a través de ese bronquiolo, debe vencerse una resistencia 16 mayor que la original. Es evidente el aumento de esfuerzo respiratorio que debe hacerse si se ven afectados numerosos bronquiolos.

En cuanto a la evolución del proceso es importante considerar este aspecto. También es importante considerarse en cuanto al tratamiento: si se consigue un aumento del radio de un bronquio de tan solo un 25%, se conseguirá una reducción de la resistencia a vencer de 8 veces; pequeñas mejoras terapéuticas pueden ver multiplicados sus efectos positivos en un paciente.

La repetición del proceso con mayor o menor intensidad a lo largo del tiempo provoca los cambios paulatinos en estructuras y funcionalidad de vías respiratorias comprometiendo cada vez más la capacidad ventilatoria del paciente.

En condiciones experimentales se ha logrado reproducir un cuadro muy similar al padecido por felinos y humanos, cuando se sensibilizaba a gatos con antígenos de *Ascaris suum*, modelo en el cual se ha podido comprobar que la activación de linfocitos T tiene un papel esencial en el desarrollo de los cambios estructurales crónicos de las vías respiratorias (inflamación eosinofílica, remodelación de vías respiratorias e hiperreactividad) y que la serotonina es un mediador de gran importancia en los mastocitos felinos y que contribuye a la contracción del músculo liso bronquial.

El uso de ciclosporina como inhibidor de la activación de las células T y la síntesis de citoquinas, puede tener un papel en el control crónico del proceso respiratorio felino.

Clínica; signos y síntomas:

Hay grandes diferencias entre la clínica en fases iniciales en un gato en reposo, en un gato en fase de disnea y reacción bronquial funcional, en un gato con un proceso más avanzado y en una situación de urgencia con broncoconstricción casi completa y déficit ventilatorio máximo.

Es habitual que el paciente presente:

Tos
Estornudos
Insuficiencia respiratoria
Distrés respiratorio (disnea), especialmente en los cuadros agudos

Es posible que exista un antecedente de infección de vías respiratorias altas, descarga ocular y/o nasal, suele haber una reactividad traqueal aumentada en la exploración clínica y en ocasiones se aprecian estertores húmedos en la auscultación pulmonar o sibilancias, un refuerzo inspiratorio y una fase espiratoria más prolongada de lo normal. En muchos casos, la auscultación torácica es normal.

La tos puede ser más o menos intensa, repetida y puede ser de aparición brusca o crónica. Se considera significativa si es de más de 5 minutos de duración, si se repite más de 2 veces en una hora, si se repiten episodios más de 3 veces al día o si se repiten episodios ocasionales durante más de 2-3 semanas.

Los casos más avanzados con enfisema pulmonar, los enfermos presentan una caja torácica redondeada y una percusión resonante cuando la combinamos con la auscultación torácica.

Es habitual que haya una respiración abdominal más o menos manifiesta que acompaña a los esfuerzos respiratorios torácicos.

Puede haber presencia de mucosidad en cavidad oral que se deglute periódicamente y con cierta sensación de esfuerzo, del mismo modo, que se intenta eliminar periódicamente (los propietarios pueden confundirlo con un vómito), también con cierto esfuerzo.

Puede haber taquipnea, ortopnea y oligopnea y es frecuente cierto grado de cianosis. En cuadros severos, los gatos respiran con la boca abierta y con la lengua fuera (este signo, tan habitual en perros, suele indicar un grado muy severo de compromiso respiratorio en gatos: la posición en decúbito esternal y con los codos separados de la cavidad torácica acompañan a esta respiración).

La compresión –en la exploración clínica- de las paredes torácicas produce un compromiso respiratorio más intenso y el paciente aumenta su grado de malestar por la exploración.

La frecuencia respiratoria de 20-30 rpm debe considerarse normal, 30-40 rpm es elevada y aunque pueda relacionarse con el estrés de la clínica, debe considerarse un signo de disnea, más de 40 rpm es una frecuencia que debe controlarse con tratamiento y más de 60 rpm indica la necesidad de un tratamiento urgente por una severa disnea. Los valores deben adaptarse a cada paciente, nivel de estrés, situación clínica y otros factores, pero pueden servir como referencia genérica.

Aunque en gatos es más difícil de evaluar, hay intolerancia al ejercicio físico. La temperatura rectal es normal.

Pruebas diagnósticas:

No hay ninguna prueba clínica definitiva ni estudio clínico alguno que nos permita diagnosticar de forma inequívoca que un gato padece un cuadro de asma felino.

Los estudios radiológicos torácicos siguen siendo la principal prueba de diagnóstico en el asma felino pese a que en algunos casos, las radiografías de los pacientes afectados pueden ser normales.

Los análisis clínicos suelen ser poco significativos y la hematología, aunque puede ser normal, suele revelar neutrofilia e hiperproteinemia, con menos frecuencia, eosinofilia. La eosinofilia se presenta hasta en un 20% de los enfermos pero no es un resultado por si mismo concluyente. Si hay una hipoxia crónica y sostenida puede haber un aumento del valor hematocrito pero es poco habitual.

Deben realizarse estudios coprológicos aunque en la mayoría de los casos sean negativos.

La citología del árbol respiratorio (lavado traqueal o lavado traqueo-bronquial con endoscopio –BAL-) suele ser significativa revelando inflamación y exceso de producción de moco. Se deben realizar cultivos bacteriológicos pero en una cifra entre 1 y 2 gatos de cada 4 positivos, solamente reflejan colonización local bacteriana y no infección primaria real. Si hay sospechas razonables o la citología lo sugiere, deben hacerse aislamiento y cultivo de hongos y, en el laboratorio adecuado, de Mycoplasma si es procedente.

Las pruebas de funcionalidad pulmonar revelan aumento de la resistencia de las vías respiratorias, hiperreactividad de las vías respiratorias y aumento de la curva de volumen-flujo respiratorio.

La pulsioximetría permite comprobar hipoxia en los brotes agudos del proceso y sirve de medio de control de respuesta a la terapia en pacientes críticos. Las medidas de frecuencias cardiaca y respiratoria, suelen ser también, significativas en estos casos.

Radiografía torácica en asma felino:

Desde un punto de vista de técnica radiológica, es preferible realizar varias proyecciones del tórax; dorso-ventral; mejor definición cardiaca, ventro-dorsal, mejor definición de detalles pulmonares, lateral derecha que permite estudio del corazón y de campos pulmonares derechos y lateral izquierda que permite apreciar detalles de los campos pulmonares izquierdos.

La anestesia general permite el control de la respiración y que las radiografías se puedan obtener al final de la inspiración (o en inspiración y espiración si es procedente).

Se recomienda realizar los disparos con alto valor de Kvp y bajo valor de mAs para conseguir el mejor detalle entre estructuras de tejidos blandos.

Sin duda, los aspectos correctos desde el punto de vista de la técnica radiológica no siempre se pueden llevar a la práctica diaria.

El coste económico de 4 radiografías no siempre es aceptado por los propietarios. El estrés de 4 radiografías no siempre es admisible para pacientes con disnea y una anestesia general (con intubación traqueal que permite el control de vías respiratorias) no siempre es un riesgo aceptado por los propietarios y aceptable para los veterinarios, además, añade un coste económico al procedimiento diagnóstico.

Habitualmente hay que buscar un equilibrio entre el procedimiento perfecto y aquel que realmente puede desarrollarse en cada caso clínico específico.

En la/las radiografías disponibles, debemos evaluar los siguientes aspectos:

- integridad del esqueleto torácico
- presencia de fluidos pleurales o mediastínicos
- sombras producidas por masas o acúmulos fluidos o de gas
- densidad pulmonar
- anatomía pulmonar; posición y posiciones relativas
- posición del corazón y tamaño
- presencia de masas intratorácicas
- integridad del diafragma

- en la porción abdominal de las radiografías el tamaño relativo del hígado y la presencia de fluidos –ascitis-

Los hallazgos más significativos son una densificación pulmonar difusa en forma de patrón de densificación bronquial (en gatos con enfermedad broncopulmonar crónica, no solamente en gatos con asma), puede haber cambios intersticiales y, en algunas ocasiones, áreas de densificación alveolar.

Muchas veces encontramos una morfología anormal del diafragma con un aspecto muy recto y oblicuo (debería ser redondeado en gatos normales) y pérdida de densidad radiológica en los pulmones por acumulo de aire y enfisema pero son más frecuentes los aumentos de densidad bronquial y, por áreas, alveolar.

En ocasiones el lóbulo derecho medio presenta una severa densificación con broncogramas de aire, muchas veces producidos por la oclusión de los bronquios con tapones de moco y restos celulares. Este hallazgo es más frecuente en patologías infecciosas severas pero puede presentarse como una complicación del cuadro de asma de los pacientes.

Es frecuente observar signos de aerofagia (presencia de aire en esófago y dilatación relativa del estómago con aire), debido a la disnea.

Debe realizarse una cuidadosa interpretación de las radiografías porque en muchas ocasiones, los gatos con asma no presentan alteraciones significativas en sus radiografías de tórax, incluso en un momento de severa disnea y cuadro asmático agudo, grave y activo.

Es posible, también, que en casos de trombosis pulmonar o de fases iniciales de enfermedad broncopulmonar, las imágenes radiológicas sean normales o con alteraciones muy poco significativas, intensas o extensas que se asocien con la gravedad del cuadro clínico. En ocasiones, hay que repetir las radiografías en un breve espacio de tiempo para comprobar los cambios relacionados con el tratamiento o con la evolución del proceso.

Si se detecta líquido libre en cavidad torácica, es preferible realizar una toracocentesis y repetir las radiografías después del drenaje torácico, un estudio de ultrasonidos puede ser, también, de valor diagnóstico en estos casos.

Cuando se sospeche una patología cardiaca debe realizarse un estudio ecocardiográfico para poder hacer un diagnóstico cardiológico preciso.

Diagnóstico diferencial:

- Infección pulmonar; neumonía/bronconeumonía
    * bacteriana
        * Bordetella
        * Mycoplasma
    * fúngica
    * vírica
    * parasitaria
        * Paragonimus
        * Aelurostrongylus abstrusus
        * Capilaria
    * protozoos

- Derrame pleural
    * quilotórax
    * piotórax
    * hidrotórax
    * hemotórax

- Bronquitis crónica, “no asmática”

- Tromboembolismo pulmonar

-Traumatismo o contusión pulmonar –hemorragia pulmonar-

- Enfisema pulmonar no relacionado con asma bronquial

- Neumotórax

- Insuficiencia cardiaca congestiva
    * edema pulmonar
    * considerar edema pulmonar de origen no-cardiogénico

- Derrame pericárdico

- Obstrucción de vías respiratorias altas
    * nasal
    * laríngea
    * traqueal

- Cuerpo extraño en vías respiratorias –traquea/bronquios-

-Intoxicaciones
    * inhalación de humo o vapores tóxicos
    * molusquicidas; paraquat

- Neoplasia
    * vías respiratorias altas
        * carcinomas
        * pólipos nasales/laríngeos
    * vías respiratorias bajas
    * cavidad torácica
    * pared torácica

- Dirofilariosis felina

Tratamiento médico:

Hay que diferenciar entre la emergencia respiratoria, el tratamiento en un cuadro agudo y el tratamiento de forma crónica y sostenida.

Emergencia respiratoria; cuadro agudo, disnea intensa, hipoxia, cianosis:

1.-/ Reducir al nivel mínimo el estrés, incluido el estrés de la exploración, pruebas diagnósticas, etc.

2.-/ Valorar la necesidad, riesgos y beneficios de una sedación ligera:

Midazolam 0,1 mg/kg + Butorfanol 0,02 mg/ kg por vía SC

Puede sustituirse butorfanol por buprenorfina pero si se sustituye midazolam por diazepam debe usarse con este producto la vía rectal (enema) o IV si tenemos una vía accesible, si no la hay, el estrés de canalizar una vía periférica puede no ser la mejor medida terapéutica en una emergencia respiratoria.

La ketamina (5 mg/kg) tiene cierto efecto broncodilatador pero también produce ptialismo y sialorrea que interfieren con la ventilación ya comprometida. Puede ser una opción más arriesgada en pacientes agresivos inmanejables. No es tan seguro si se combina con fenotiacinas (acepromacina y otros derivados), es preferible combinarla con benzodiacepinas (midazolam o diazepam).

3.-/ Oxigenoterapia: la mayor concentración posible de oxígeno, con un flujo alto (varía en mascarilla, cámara, collar isabelino cerrado, jaula, etc.) Una mascarilla utilizada con cuidado puede aportar una concentración de oxígeno en aire inspirado superior al 40% que es un aliado importante en el control de la emergencia; en este caso, es recomendable usar un flujo mínimo de 2 L/min.

4.-/ Broncodilatador:

4.a. En un paciente conocido previamente diagnosticado de asma felina: 0,1 mL Adrenalina 1:1000, diluida con suero fisiológico (hasta 0,5-1 mL de volumen total) y por vía SC, en un gato realmente muy grande, podemos usar 0,2 mL diluidos en suero fisiológico.

4.b. Terbutalina 0.01 mg/kg IV, SC; aunque tenga sus efectos simpaticomiméticos, son menores que los de la adrenalina y si el paciente no es conocido y no hay un diagnóstico previo, es preferible usar terbutalina y no adrenalina.

4.c. Puede administrarse un broncodilatador por inhalación; salbutamol, albuterol o terbutalina son la primera elección. Albuterol tiene acción en menos de 5 minutos, la acción se mantiene varias horas y se puede repetir hasta cada 30 minutos un total de 8 veces al día. Otras opciones pueden tener efectos similares.

4.d. Si el beta-estimulante no tiene el efecto deseado, se puede añadir a la nebulización un anticolinérgico como el Bromuro de ipratropio que al actuar por un mecanismo diferente puede conseguir potenciar el efecto broncodilatador.

4.e. No es recomendable usar en estos casos las metilxantinas (teofilina/aminofilina) por su acción más lenta y menos intensa. Podría ser una ayuda si no conseguimos el efecto deseado con los medicamentos anteriores.

4.f. El uso de atropina puede ser efectivo al bloquear la broncoconstricción vagal y reducir las secreciones bronquiales pero puede producir arritmias cardiacas y taquicardia. No es tan eficaz como la adrenalina y tampoco debe usarse si no hay un diagnóstico relativamente seguro de asma bronquial. 0,015 mg/kg-IV, 0,04 mg/kg-SC.

5.-/ Corticoesteroides; podemos usar un esteroide de acción rápida: dexametasona (0.25- hasta 2 mg/kg IV, SC) o hidrocortisona por vía IV. Tienen un efecto más positivo en el control de cuadros menos graves o el manejo crónico del asma felino pero pueden ayudar en emergencias respiratorias con un buen nivel de seguridad.

Manejo crónico del asma bronquial felino:

1.-/ Confirmar el diagnóstico (hasta donde sea posible) descartando otras causas de la disnea y el cuadro clínico del paciente.

Neoplasias, parásitos y enfermedades cardiacas deben ser descartadas mediante radiografías, análisis y, cuando sea preciso electrocardiograma y ecocardiografía, además, cuando sea pertinente por la zona de hábitat o de viajes frecuentes, debe descartarse serológicamente, una infestación por Dirofilaria immitis.

2.-/ Buscar posibles desencadenantes/alergenos: los análisis y pruebas de intradermorreacción suelen ayudar poco y resultan costosas y no siempre confiables en la interpretación pero la observación puede ser una buena ayuda.

Cambiar a un alimento completo, equilibrado, palatable, de confianza, con extrusionado de calidad y que no tenga “polvo” ni partículas en suspensión o croquetas rotas.

Cambiar la arena a una con la menor cantidad de polvo posible y, preferiblemente, de tipo bentonita, sílice, etc. frente a papel, serrín, sepiolita y otros materiales similares.

3.-/ Corticoesteroides: la dosis debe adaptarse a cada paciente y debe ser tan baja como sea posible. Sin duda la eficacia, coste económico y facilidad de administración oral, hacen que la corticoterapia sea uno de los pilares básicos en el manejo del asma felino.

Se utiliza: Prednisona en dosis de 1-2 mg/kg PO cada 12 horas durante 5-15 días, posteriormente, una vez controlado el cuadro, se reduce la dosis a un 50% cada 12 horas, después una sola toma diaria (mejor por la noche en los gatos) y finalmente en días alternos.

El efecto se maximiza si se acompañan de inhalaciones de salbutamol o albuterol o con la administración oral de terbutalina. También se puede utilizar teofilina (10 mg/kg/12 horas PO) que mejora el efecto de los corticoides.

El uso de corticoides en inhalación (fluticasona, beclometasona o budesonida) es un tratamiento crónico con escasa eficacia en crisis agudas pero que aporta mayor seguridad y menos efectos secundarios que los corticoides orales. La dificultad de la inhalación cada 12 horas a largo plazo en los gatos puede impedir su uso rutinario.

4.-/ Broncodilatadores; solamente en inhalación –salbutamol, albuterol- o bien orales; terbutalina o salbutamol. Pueden usarse combinados con corticoides y otras terapias combinadas.

5.-/ Cromoglicato sódico y nedocromil sódico: son bloqueantes de los canales celulares del cloro que estabilizan las membranas de los mastocitos y eosinófilos. Pueden ser de ayuda en terapias combinadas.

Actúan localmente en las mucosas, previene la liberación de mediadores químicos de mastocitos y la formación de anticuerpos IgE por linfocitos B.

6.-/ Ciproheptadina: 2 mg/kg/12-24 horas PO puede ser de ayuda, añadido a otros medicamentos; su efecto frente a la serotonina puede ser beneficioso y combinarse con los demás medicamentos que hemos revisado.

7.-/ Ciclosporina: su efecto sobre las células T y la liberación de citoquinas puede hacer que sea un tratamiento eficaz, hay escasas evidencias y experiencia con su uso pero puede intentarse en casos sin respuesta a terapias más conocidas. Se puede combinar con corticoides y con broncodilatadores.

8.-/ Antagonistas de los receptores de leucotrienos: zafirlukast (y otros derivados similares –montelukast-). Zafirlukast se usa en dosis de 5-10 mg/gato/12 horas PO, no parece que sean tan efectivos como en muchos casos de asma en humanos pero pueden ser una alternativa si los resultados obtenidos con otros tratamientos más clásicos, no ofrecen los resultados esperados. Los efectos se pueden retrasar hasta 3-4 semanas desde el inicio de la terapia.

9.-/ Vitamina C y E; probablemente sean una escasa ayuda en animales con una alimentación adecuada, en especial la vitamina C que pese a sus efectos antioxidantes no suele mejorar síntomas en gatos tras su administración oral ya que esta especie la sintetiza en el hígado en la cantidad que sea precisa.

10.-/ Antibióticos: en casos con evidencias de infección respiratoria, aislamiento de Mycoplasma o de Bordetella. Habitualmente la doxiciclina –Mycoplasma-, azitromicina o las fluoquinolonas son las elecciones con mayor facilidad de uso, seguridad terapéutica y eficacia clínica. Siempre que sea posible, se recomienda basar la elección en cultivo y antibiograma obtenidos por lavado traqueal o BAL.

11.-/ Mucolíticos: bromhexina, acetilcisteína y otros mucolíticos pueden utilizarse pero es poco frecuente encontrar mejorías significativas con su uso y es frecuente que haya efectos secundarios que recomiendan suspender su uso continuado.

12.-/ Antiparasitarios: en ocasiones no se consigue evidencia de parásitos respiratorios pese a realizar estudios coprológicos correctos seriados y repetidos. Ante la duda se puede hacer un tratamiento antiparasitario completo con fenbendazol -50 mg/kg/24 horas PO durante 10-21 días- y se puede completar con una pipeta *spot-on* de selamectina o de moxidectina+fipronil para asegurarse la mayor eficacia y espectro antiparasitario posible.

13.-/ Hay algunas experiencias de uso de acupuntura en asma en humanos y comienzan algunas experiencias de uso en felinos. No hay resultados concluyentes sobre su utilidad o eficacia en el asma felino.

Dosis y medicaciones:

Acetil-cisteína 10 mg/kg/12-24 h PO, si produce una discreta diarrea hay que reducir la dosis. No se recomienda su uso en nebulización

Adrenalina 1:1000; 0,1-0,2 mL por gato SC, diluida en suero fisiológico (1-2 mL)

Albuterol Nebulización; aerosol de 90 mcg/pulsación: se usa (se puede usar) junto con fluticasona/12 h y prednisona (1 mg/kg/24 h PO) en terapia crónica. En urgencias, la pulsación se repite cada 30 minutos hasta el control

Aminofilina 6,6 mg/kg/12 h PO o 5 mg/kg/8-12 h PO, IV infusión, IM

Atropina 0,015 mg/kg-IV, 0,04 mg/kg-SC

Beclometasona

Brohexina (mucolítico) 1 mg/kg/24 h PO, IM

Budesonida

Bromuro de ipratropio

Butorfanol 0,02 (hasta 0,04) mg/ kg SC

Ciclosporina 4-6 mg/kg/12 h PO. En asma bronquial se recomienda empezar con 10 mg/kg/48 horas PO

Ciproheptadina 2 mg/kg/12-24 horas PO

Cromoglicato sódico

Dexametasona 0.25- hasta 2 mg/kg IV, SC

Flucatisona aerosol 44 mcg/pulsación/12 h, se puede usar el de 110 mcg y el de 220 mcg/ pulsación, pero hay que empezar probando con el de menor concentración. Algunos autores empiezan directamente con el de 110 mcg porque el de 44 mcg no suele funcionar. Algunos autores llegan a las 2 pulsaciones de 220 mcg/12 h

Hidrocortisona (solo urgencias) 0,5 mg/kg/h IV

Ketamina 5 mg/kg IV, IM, SC

Midazolam 0,1 (hasta 0,25 mg) mg/kg SC, IV

Montelukast 0,5-1 mg/kg/24 h PO

Oxitrifilina 6 mg/kg/8-12 h, PO

Prednisona 1-2 mg/kg/12 horas PO

Teofilina 10 mg/kg /12 horas PO

Terbutalina 0.01 mg/kg IV, SC

Zafirlukast: 5-10 mg/gato/12 horas PO. 1-2 mg/kg/12-24 horas PO

Farmacos usados en Nebulización	Productos comerciales	España

FARMACO	ACCION	PRESENTACION	USOS	COMERCIAL
FORMOTEROL	Broncodilatador Beta-adrenérgico	Cartuchos presurizados: 1 pulsación (12 mcg)/12 horas	Ataque agudo asma	Broncoral
		Cápsula (12 mcg)/12 horas en nebulizador	Ataque agudo asma	Genéricos
SALBUTAMOL	Broncodilatador Beta-adrenérgico	2 mL solución sin diluir (10 mg) en el nebulizador, a demanda	Ataque agudo asma	Ventolin inhalador
		0,05-0,1 mL/hora a demanda, en dilución de solución salina con concentración de 50-100 mcg/mL	Control crónico en casos severos	Ventolin respirador
FORMOTEROL + BUDESONIDA	Beta-adrenérgico + Corticoide	Presentación 80/4,5: 1-2 inhalaciones/12 horas	Mantenimiento en casos graves	Symbicort Turbuhaler
BECLOMETASONA	Corticoide, antiinflamatorio local y sin actividad mineralocorticoide	50 mcg/pulsación aerosol: 1 pulsación/4-6-8-12 horas	Mantenimiento en casos graves	Becotide

BUDESONIDA	Corticoide, antiinflamatorio local y sin actividad mineralocorticoide	500-100 mcg/8-12 horas	Mantenimiento en casos graves	Pulmicort suspensión nebulización
				Olfex Bucal; aerosol
IPRATROPIO, Bromuro	Broncodilatador anticolinérgico muscarínico	250 mcg/8-12-24 horas	Ataque agudo asma	
ACETILCISTEINA	Mucolítico	300 mcg/12-24 horas	Hipersecreción bronquial	Flumil ampollas 10%
SOBREROL	Mucolítico expectorante	2 mg/kg/6-8-12 horas	Hiperviscosidad secreciones bronquiales	Sobrepin ampollas aerosol
MESNA	Derivado azufrado mucolítico	0,1 mL/kg/ 6-8 horas	Hiperviscosidad secreciones bronquiales	Mucofluid solución, ampollas
		Puede usarse vía Intratraqueal		
FLUMIL ANTIBIOTICO	Acetilcisteína + Tianfenicol	10 mg/kg/12 horas	Mucolítico + Antibiótico (no en anemias y hemorragias y no combinar con lincosánidos ni penicilinas)	Flumil antibiótico vial
GENTAMICINA	Antibiótico aminoglucósido	2-4 mg/kg/12-24 horas		Varios; usar las formas solubles IV para nebulizar
TOBRAMICINA	Antibiótico aminoglucósido	2-4 mg/kg/24 horas		Genéricos; usar las formas solubles IV para nebulizar
AMIKACINA	Antibiótico aminoglucósido	5-10 mg/kg/8-12 horas		Genéricos; usar las formas solubles IV para nebulizar

DERRAMES PLEURALES. APROXIMACION AL DIAGNOSTICO

Dr. Enrique Ynaraja Ramirez
Servicios Veterinarios Albeytar – CardioVet. España
eynaraja@cardiovet.es

Los derrames pleurales son una patología que se encuentra con frecuencia en la clínica felina y, aunque es relativamente menos frecuente en la clínica canina, en todos los casos supone un reto diagnóstico de gran relevancia ya que las posibilidades de éxito y la certeza en el pronóstico dependen en su mayoría de obtener datos suficientes como para conocer el origen exacto que ha tenido el derrame pleural.

Se trata, básicamente, de un proceso según el cual se acumula líquido dentro de la cavidad pleural.

El diagnóstico se basa en una sospecha clínica inicial sustentada por una disnea más o menos acusada que varía según la cantidad de líquido pleural acumulado y la velocidad a la cual se ha podido acumular en el interior de la cavidad torácica. Además de disnea encontramos taquipnea y respiración superficial y ocasionalmente encontramos cuadros de tos, aunque este signo en muchas ocasiones está ausente.

Si practicamos una percusión de la cavidad torácica se puede diferenciar perfectamente un tono mate muy diferente de la percusión clara pulmonar habitual. La auscultación es también significativa ya que los sonidos respiratorios se han perdido en el hemitórax afectado o en ambos hemitórax; apoyando el estetoscopio no es posible detectar los ruidos respiratorios o se auscultan muy apagados y “alejados” del estetoscopio.

Los ruidos cardiacos, normalmente también se encuentran disminuidos en su intensidad y en ocasiones se pierden al alejarse la fuente del sonido de la membrana del estetoscopio.

Una sospecha clínica lo suficientemente importante con una auscultación típica y una percusión mate exige una toracocentésis previa a toda prueba diagnóstica posterior, especialmente si las condiciones clínicas del paciente son inestables.

Cuando el paciente está en una situación estable, es posible avanzar en las pruebas adicionales de diagnóstico, con un manejo muy cuidadoso para evitar todo estrés que empeore la ventilación.

Cuando se acumula líquido entre la pleura visceral y la parietal se debe a que existe un desequilibrio entre la formación de líquido pleural (un proceso fisiológico) y la reabsorción de líquido pleural; proceso que también es fisiológico y que depende de la absorción a través de los vasos capilares pleurales y por la circulación linfática.

Es imprescindible determinar cual es la causa primaria de que se produzca este desequilibrio ya que el diagnóstico de “derrame pleural” describe las consecuencias de una patología y no la causa de la enfermedad.

Las pruebas adicionales de diagnóstico que realizaremos en cada caso clínico concreto, deben valorarse en función de cada paciente y de la disponibilidad de equipamiento médico adecuado en la clínica que atiende al paciente. Los análisis de sangre nos orientan hacia determinadas patologías y nos ofrecen datos muy interesantes sobre el estado general del paciente, sus funciones hepática o renal, etc. En casos concretos, la serología específica en muestras de sangre resulta definitiva para el diagnóstico: leucemia felina, peritonitis infecciosa,...

En la mayoría de las clínicas, la ecografía puede no solamente diagnosticar la existencia de un derrame pleural sino que, además, puede cuantificar la cantidad de líquido existente, dirigir una punción con aguja fina y permitir, por tanto, el vaciado de dicho líquido, facilitar la toma de muestras de

líquido pleural y aportar datos directos y en ocasiones definitivos, sobre el origen del problema, por ejemplo en casos de neoplasias intratorácicas.

La prueba más importante para el diagnóstico y el tratamiento es la toracocentésis que permite vaciar la cavidad torácica de líquido, mejorar y estabilizar la situación clínica del paciente, obtener imágenes radiológicas post-vaciado que suelen ser muy significativas comparándolas con las imágenes previas y además aporta muestras del líquido pleural que, también en muchos casos, aportan los datos necesarios para un diagnóstico completo del proceso.

Habitualmente y aunque existen otros criterios de clasificación, se diferencian los tipos de derrames pleurales en atención a su contenido en proteínas totales (densidad) que suelen determinarse mediante un refractómetro y en base a su celularidad; cantidad y tipos celulares presentes en las muestras obtenidas por toracocentésis.

Entre las etiologías más frecuentes podemos encontrar las siguientes:

TUMORES: carcinomas pulmonares o bronquiales, linfosarcoma, etc.
(Leucemia felina + y - en linfosarcomas)
PIOTORAX: bronconeumonías, heridas penetrantes, septicemias, etc.
ICC: más frecuente en el gato
QUILOTORAX: idiopático, congénito, traumático, neoplásico, etc.
HEMOTORAX: traumático, alteraciones de la coagulación, etc.
HERNIA DIAFRAGMATICA: congénita, traumática, etc.
HIPOPROTEINEMIA: hepática, renal, digestiva, etc.
TORSION DE UN LOBULO PULMONAR: idiopática
PERITONITIS INFECCIOSA FELINA

La clasificación del líquido pleural obtenido debe realizarse dentro de las siguientes categorías:

Trasudado o trasudado puro
Trasudado modificado
Exudado; el exudado, que a su vez, puede ser;
- Séptico
- Inflamatorio
- Piogranulomatoso; suele corresponder a un exudado séptico; PIOTORAX
- Con células neoplásicas descamadas; suele corresponder a un exudado inflamatorio o con células neoplásicas exclusivamente (linfosarcoma)

Líquidos con características específicas:
Linfa
Sangre

TRASUDADO PURO:

El trasudado puro es infrecuente, se trata de un líquido transparente, de baja densidad y baja concentración proteica (menos de 1,3 – 1,5 g/dL), de mínima o nula celularidad (menos de 1.000 células nucleadas /mcL) y estas células suelen ser algunos linfocitos o células mesoteliales de características normales.

Se forma por una disminución de la presión oncótica plasmática; se forman pocas proteínas; déficit nutricional o mala función hepática, se absorben de forma inadecuada; problemas digestivos o se pierden en exceso; problemas digestivos o problemas renales.

Ocasionalmente se acumulan en abscesos o en otros derrames (ascitis), se pierden por heridas o lesiones cutáneas extensas (quemaduras) o se diluyen de forma inadecuada por una fluidoterapia agresiva poco adecuada a las necesidades del paciente. En todos estos casos, aparece un dato indicativo en el análisis sanguíneo; hipoalbuminemia.

Otra posible causa es el aumento de la presión hidrostática sistémica o pulmonar; aumenta la presión capilar y "sale" más líquido del habitual hacia la cavidad pleural, esta salida de líquido es tan superior a la normal que sobrepasa la capacidad de absorción del sistema de drenaje fisiológico. Muchas veces el origen del problema está localizado en el propio sistema de drenaje fisiológico.

Cuando tenemos casos de insuficiencia cardiaca congestiva, especialmente derecha, aparecen derrames pleurales, algo muy frecuente en los gatos, aunque es más raro en los perros.

También podemos encontrar el problema cuando existen obstrucciones en los vasos linfáticos; desde enfermedades primarias hasta compresiones externas por masas, tumores, abscesos, etc.

TRASUDADO MODIFICADO:

Un primer aspecto a destacar es que en la mayoría de los casos, incluso los trasudados puros tienden a convertirse finalmente en trasudados modificados cuando llevan el tiempo suficiente dentro de la cavidad pleural.

Los trasudados modificados son líquidos algo más densos y coloreados (suelen ser amarillentos), con un mayor contenido en proteínas; habitualmente tienen más de 1,3 – 1,5 g/dL que era el límite definido para los trasudados puros, y un máximo de 3 g/dL.

Su contenido celular también es superior y es frecuente que contengan entre 1.000 y 5.000 células nucleadas /mcL.

Habitualmente son también linfocitos, algunos macrófagos y células mesoteliales normales o reactivas pero en ningún caso muestran signos de malignidad o de la existencia de procesos inflamatorios.

La mayoría de las veces, se trata de cuadros en los que inicialmente aparecía un trasudado puro, que se cronifica y que acaba produciendo, por la propia permanencia del líquido en la cavidad pleural, un cierto proceso irritativo con un discreto grado de respuesta inflamatoria local y moderada, que produce este aumento en la concentración de proteínas y de células.

Probablemente y en ausencia de masas que produzcan obstrucciones linfáticas, los problemas cardiovasculares, esencialmente los cardiacos primarios, son la causa más frecuente para que aparezcan trasudados modificados en animales de compañía.

EXUDADO:

Este líquido pleural es bastante más denso y puede ser turbio, coloreado (amarillento, anaranjado o rojizo), en ocasiones opalescente, puede contener restos de moco y espirales de moco, floculaciones, partículas en suspensión, etc.

Se caracteriza por un mayor contenido en proteínas que es superior a los 3 g/dL del trasudado modificado y puede llegar a ser tan elevado como 12-14 g/dL en casos de peritonitis infecciosa felina; en estos casos, una electroforesis del líquido pleural obtenido, nos permitirá comprobar que el porcentaje de gammaglobulinas es superior al 33% de las proteínas totales y que el cociente albúmina/globulina es inferior a 0.8.

Contiene una mayor cantidad de células nucleadas; siempre en cifras superiores a las 5.000/mcL y en algunos casos llegando a ser de hasta 100.000 células/mcL, como puede ocurrir en casos de linfosarcomas.

Los tipos celulares pueden ser muchos; hematíes, leucocitos, macrófagos, células mesoteliales, células neoplásicas, etc.

Las causas son muy variadas; desde un hemotórax, piotórax o quilotórax, hasta neoplasias, neumonías con extensión pleural, mediastinitis, lesiones del esófago con pérdida de continuidad de su pared, penetración de cuerpos extraños, etc.

Se clasifican a su vez en inflamatorios y sépticos lo que permite, en base al estudio citológico de la muestra de líquido pleural, dirigir desde el primer momento y en cierta medida el tratamiento de urgencia que debe instaurarse en cada paciente.

PIOTORAX:

Acumulo de líquido purulento con un exudado piogranulomatoso espeso, en origen un exudado séptico, típicamente ocasionado por una infección bacteriana y con los síntomas clásicos asociados: fiebre, anorexia, deshidratación, decaimiento, apatía, probablemente dolor torácico intenso, disnea, pérdida de peso, etc.

En algunos casos se trata de casos unilaterales pero suele ser bilateral. En la mayoría de las ocasiones no es fácil identificar el origen de la infección aunque las heridas penetrantes, mordiscos, peleas y traumatismos, incluso las lesiones quirúrgicos o yatrogénicos, voluntarias o involuntarias, son otras veces la causa del problema.

La infección suele ser mixta, estando involucrado alguna bacteria de carácter anaerobio: Fusobacterium, Bacteroides, Streptococcus anaerobios o Clostridium, algo que debe tenerse presente en el tratamiento médico. Pasteurella, diversos coliformes, Streptococcus, Staphylococcus, Pseudomonas, Nocardia y Actinomyces pueden ser la causa, pero es menos frecuente en el perro.

Puede y debe hacerse un cultivo para el aislamiento e identificación del agente (los agentes) causales, pero el diagnóstico y el tratamiento deben instaurarse con precocidad y, normalmente, antes de tener disponibles los datos microbiológicos definitivos.

El tratamiento debe ser mediante lavados de la cavidad torácica a través de un tubo de drenaje torácico, puede usarse povidona yodada al 1 % en un volumen de 5-10 mL/kg de peso, pueden hacerse con diferentes combinaciones de antibióticos pero deben potenciarse siempre con un tratamiento agresivo y completo por vía IV.

Algunos autores no encuentran ningún beneficio al hecho de añadir antibióticos en las soluciones de lavado y los resultados obtenidos con lavados de solución salina estériles y antibioterapia IV, son comparables a los obtenidos con lavados antibióticos, en la mayoría de las series de casos clínicos publicadas.

Se recomienda añadir heparina sódica: 1.500 UI / 100 mL de solución de lavado, puede ayudar a reducir la incidencia de pleuritis constrictiva o adherencias.

La formación de abscesos pulmonares es una complicación frecuente que exige una cirugía torácica para su completa resolución.

El pronóstico es siempre MUY GRAVE, incluso en los casos que son aparentemente menos graves por el estado clínico del paciente.

PERITONITIS INFECCIOSA FELINA:

Es típica de gatos jóvenes, se produce una efusión pleural masiva con astenia, anorexia, ascitis, fiebre, también puede ser una forma seca no efusiva, pero es menos frecuente.

El líquido es típico; un exudado inflamatorio claro, amarillento, similar a la orina pero con un gran contenido de proteínas en su composición, es denso en muchas ocasiones, pegajoso y pueden verse

algunas células como macrófagos, linfocitos, neutrófilos o algunos plasmocitos, típicos del exudado de la PIF.

La serología sanguínea es inespecífica para coronavirus felino. Los resultados negativos permiten descartar la posibilidad de una peritonitis infecciosa felina, pero el significado de los resultados positivos debe consultarse con el laboratorio que realiza las determinaciones y puede ser compatible con peritonitis infecciosa felina y con infecciones más o menos inocuas o banales con coronavirus intestinales felinos.

QUILOTORAX:

El líquido es linfa y procede del gran conducto torácico que se rompe total o parcialmente o bien existe una compresión que produce congestión del gran conducto torácico y salida de linfa por el exceso de presión.

El líquido está formado por quilomicrones, con aspecto similar al de la leche, los quilomicrones se disuelven con éter y entonces queda un líquido translúcido claro, en este líquido los niveles de triglicéridos son más elevados que en la sangre circulante. Hay células variadas y normales: neutrófilos, macrófagos, linfocitos, etc.

La causa es muchas veces idiopática, otras veces es traumática, neoplásica, debida a ICC en el gato, linfangiectasias torácicas, malformaciones congénitas, etc.

El tratamiento médico puede hacerse mediante el uso de RUTIN (rutina, rutine): 15 mg/kg/8 horas - vía oral. Está disponible en varias formas comerciales como tratamiento de naturopatía, suplementos nutricionales antioxidantes, complementos multivitamínicos, etc.

Se utiliza en medicina humana en casos de linfedema. No es curativo, pero elimina las proteínas del líquido pleural y es más sencillo entonces que este líquido sea reabsorbido, es fácil que hasta un 40% de los casos se resuelvan con este producto.

El uso de dietas bajas en grasa es una pequeña ayuda adicional y, en general, no es necesario suplementarlas con ácidos grasos de cadena media con absorción linfática directa (MCT).

El uso de soluciones de lavado con o sin antibióticos y/o enzimas no es solución válida a medio plazo.

Un drenaje torácico con vaciados seriados y lavados, puede acabar mejorando la situación clínica, pero muchas veces se termina con un cuadro de constricciones pleurales, retracciones cicatriciales, etc.

Las soluciones de pleurodesis: 15-20 mg Clorhidrato de tetraciclina/kg diluidos en 70 mL de agua destilada estéril, no son válidas en animales de compañía; tienen una elevada actividad fibrinolítica en pleura y no se consiguen pleurodesis extensas, solo complicamos la situación clínica. Siempre debe hacerse bajo anestesia general y no es la solución en prácticamente ningún caso.

La solución quirúrgica es mucho más compleja de lo pretendido en las publicaciones y muchas veces permite que el cuadro se reproduzca poco después de un intervención que se ha realizado con éxito.

Algunos autores siguen recomendando el tratamiento quirúrgico rápido como la forma más adecuada de enfrentarse a la situación clínica.

HEMOTORAX:

Su origen puede ser traumático, por neoplasias o alteraciones de la coagulación, incluso por ciertas intoxicaciones.

HIDROTORAX:

Trasudado puro o modificado con líquido claro y transparente.

Se forma por cuadros de hipoproteinemias por alteraciones hepáticas (falta de formación) o renales y digestivas (pérdidas anormales) que son las causas más frecuentes y típicas.

Se suelen acompañar de otros derrames y edemas en otras localizaciones.

HERNIA DIAFRAGMATICA:

Suele ser traumática y produce un líquido claro de tipo trasudado o trasudado modificado.

La solución es quirúrgica, pero nunca es de urgencia ya que el paciente debe estar estabilizado antes de enfrentarse a la toracotomía, es posible retrasar la cirugía durante horas o días hasta conseguir el mejor estado clínico posible.

La única situación en la cual existe una verdadera urgencia en la resolución es cuando a través de la rotura diafragmática pasa el estómago a la cavidad torácica y empieza a dilatarse; es posible que el estómago llegue a dilatarse de tal modo que ocupe físicamente un volumen demasiado importante en la cavidad torácica y el paciente presente severas restricciones a la ventilación normal. En estos casos es imprescindible reposicionar el estómago, lo antes posible, a la cavidad abdominal.

TORSION DE UN LOBULO PULMONAR:

Es infrecuente y de origen idiopático, se trata de un giro de 360º que da un lóbulo sobre su propio eje, alterando así su circulación sanguínea y linfática e impidiendo su funcionalidad respiratoria.

En ocasiones es secundario a un derrame pleural producido por otras causas, en estos casos “flotando” en la cavidad torácica y puede rotar posteriormente.

Otros autores lo definen como la causa del derrame pleural; el lóbulo pulmonar sufre una torsión y entonces queda impedida la reabsorción de líquido pleural y se forma una cantidad superior a la normal, perdiéndose así la situación de equilibrio que desemboca en la formación de un derrame pleural.

El tratamiento es necesariamente quirúrgico y debe hacerse con urgencia, la necrosis del lóbulo torsionado puede producir la muerte por sepsis y neumotórax de tensión en breves minutos. Nunca debe reposicionarse el lóbulo previamente a su extirpación; siempre debe pinzarse en su base, extirparse con un corte limpio y, posteriormente procederse a la sutura de los vasos y del bronquio de dicho lóbulo pulmonar.

ENFERMEDADES DERMATOLÓGICAS PSICOGÉNICAS

Méd.Vet. María de la Paz Salinas
Profesional independiente
paz.salinas@gmail.com

Resúmen
En el hombre la relación entre la piel y el psiquismo fue reconocida hace mucho tiempo y la influencia de factores somatopsiquícos en la piel no tiene lugar a duda, principalmente la aparición y agravación de las lesiones en función al stress.
En los carnívoros domésticos, las relaciones que existen entre ciertos trastornos del comportamiento que cursan con estados ansiosos (principalmente) y algunas afecciones dermatológicas como el granuloma por lamido, la onicofagia, lesiones autoinfringidas (mutilación de la cola, succión de flancos) y la alopecia extensiva felina tienen una presentación cada vez más frecuente. Además, algunas dermatitis pruriginosas de origen alérgicos en el perro y en el gato, pueden ser agravadas por la presencia de trastornos de comportamiento de tipo ansiosos o depresivos. Estas lesiones, en ciertos casos, tienen una alta frecuencia de recidiva una vez lograda la cura completa de la dermatitis y aun habiendo realizando un correcto tratamiento, esto se debe a la "ritualización" del prurito, en otras palabras, ciertas patologías dérmicas, pueden inducir un estado ansioso y este generar la recidiva de lesiones autoinfringidas. De esta manera, las lesiones dermatológicas son la consecuencia de un trastorno del comportamiento. La semiología comportamental, cada vez mas fina y precisa, permite llegar a un diagnóstico positivo de psicodermatosis, de esta manera lograr tratamientos mas adaptados al caso clínico particular.

Definición
Definidas por Young et Manning como "lesiones cutáneas autoinfringidas iniciadas o intensificadas por causas no orgánicas" (1985), actualmente no se corresponde con lo que otros autores sostienen. En principio, ¿la psicodermatosis tiene solamente un origen físico?, una lesión cuya cicatrización se ve impedida por el lamido con base en un estado ansioso ¿es una psicodermatitis? Para algunos autores como Patrick Pageat, el origen es siempre psíquico, para otros, multifactorial donde el lamido mantiene la lesión como una suerte de tic.

Presentación clínica:

CANINOS

Dermatitis por lamido:

Esta lesión es la más reconocida y frecuente. Su localización usualmente es en un solo miembro y unilateral. Algunas razas tienen una mayor incidencia: Ovejero alemán, retrivers, doberman, dogo alemán.
El aspecto varía según el tiempo de aparición, la intensidad y la duración del lamido:

- Piel ligeramente engrosada, pelos oxidados, eritema discreto;
- Alopecia con contornos netos, eritema, hiperpigmentación, engrosamiento cutáneo
- Lesiones erosivas que evolucionan hacia la ulceración

Es muy frecuente que una piodermia profunda complique el cuadro clínico.

Lesiones caudales

En ocasiones muy severas, estas lesiones son provocadas por mordidas, golpes de la cola en el curso de giros o lamido. Son muy frecuentes las dermatitis por lamido, se observa decoloración en los pelos, fractura mecánica mucho mas evidenciable en los pelajes densos.
Frecuentemente pueden ser observadas en el ovejero alemán y el bull terrier, en ambos casos, razas predispuestas a los giros.

Diagnóstico diferencial:
Este tipo de lesiones autoinfringidas son bastante características de los trastornos de comportamiento.

De todas maneras es importante realizar una correcta exploracion y semiología para descartar:

- Neuroma de amputación (animales caudectomizados)
- Hipersensibilidad, especialmente DAPP
- Infección de las glándulas supracaudales

Otras lesiones:

Otras lesiones menos severas y más raras en la casuística:

- Lamido de ano (principalmente en los caniches)
- Pelos seccionados en las patas en el Yorkshire terrier y en el pastor de los Pirineos
- Alopecias a nivel de los flancos, miembros anteriores
- Onicofagia: las uñas son normales pero mordidas (no hay perionixis)
- Succión mamaria

Raramente se presentan como lesiones graves aunque deben ser tomadas en cuenta en el examen clínico ya que pueden corresponder a actividades sustitutivas.

Succión de flancos:

Clásicamente descripta en el doberman, algunos individuos ansiosos se succionan uno de los flancos. Las lesiones son discretas alopecias eritematosas, aunque las manifestaciones en el comportamiento pueden ser espectaculares. Se puede observar en ciertas razas nórdicas la misma afección.

FELINOS

Alopecia extensiva o AEF

Producida por exacerbación del comportamiento de toilette, las lesiones presentan características simétricas en flancos, vientre, muslos y/o miembros anteriores. Las lesiones pueden tener diversa gravedad entre la abrasión total, engrosamiento cutáneo a una alopecia difusa. Anatomopatológicamente los resultados no son específicos, eventualmente puede haber una dermatitis perivascular.

Alopecia circunscripta

Se caracteriza por lesiones circunscriptas y bien delimitadas en la piel, producidas por succión o lamido. Puede ser observada en miembros anteriores, zona interescapular, vientre, cola, trufa y una lesión unilateral y definida en flanco. Igual que la anterior las lesiones pueden ser alopecia con ruptura traumática de pelos o dermatitis por lamido que comprende engrosamiento cutáneo, ulceras y erosiones.

Onicofagia

Las uñas se encuentran roídas, no hay perionixis y frecuentemente esta asociada a alopecia extensiva.

Lesiones autoinfringidas

Las lesiones, costras, ulceras y abrasiones, pueden encontrarse topográficamente según sus signo manifestaciones:

- Rascado: cuello, cabeza, zona interescapular
- Mordidas: cola, miembros
- Arañazos: cola

Etiopatogenia

Trastornos del comportamiento como origen de la lesión
La etiología más frecuente presenta a las dermatitis de origen psicogénico como un signo clínico de enfermedades ansiosas, aunque no es el único estado psicopatológico en el cual se puede encontrar (estados depresivos y distímicos pueden ser un origen menos frecuente).

Estados ansiosos:
La ansiedad es definida por Patrick Pageat como un "estado reaccional caracterizado por el aumento de la probabilidad la presentación de comportamientos análogos al miedo, en respuesta a cualquier variación del entorno (interno o externo)". Es una degradación importante de las capacidades adaptativas del animal y en muchos casos muy inhabilitantes para manifestar un comportamiento adaptado.

Existen tres grupos de presentaciones mórbidas:

- Ansiedad paroxística: crisis bruscas de muy corta duración con signos neurovegetativos muy marcados, comparable con una crisis de pánico en el humano. En el gato, el asma felino es un signo clínico frecuente que tiene por origen este tipo de ansiedad. Los resultados dan como probable una vulnerabilidad genética, se puede observar en líneas familiares de razas como: caniche enano, dóberman, setter irlandés. No hay prevalencia por sexo. No se observan dermatitis de origen psicogénico en este tipo de ansiedad.
- Ansiedad intermitente: desórdenes de mayor duración que la anterior, los signos neurovegetativos no son tan agudos, entrecortados por períodos de remisión. No hay predisposición sexual ni racial, los perros dominados o en competencia la manifiestan más frecuentemente. Hay predisposición racial supuesta en el gato, el siamés y los orientales se encuentran en sospecha por líneas familiares. Pueden haber lesiones dermatológicas aunque la manifestación es diferente a la ansiedad permanente: lamido vigoroso e impulsivo, mordisqueo, arrancamiento de pelos, agresiones por predación de la cola tomandola con los miembros anteriores en el gato, ataques, etc.
- Ansiedad permanente: en este caso, las manifestaciones son continuas, el animal esta seriamente inadaptado, no se observan signos neurovegetativos y la inhibición patológica del comportamiento es lo más dominante del cuadro. Un signo clínico frecuente es la aparición de actividades sustitutivas y estereotipias. En los perros, los individuos dominantes tienen mayor probabilidad de desarrollar este tipo de ansiedad desde el inicio. Esta inhibición se manifiesta con disminución del comportamiento exploratorio, mayor tiempo echado y aislado lamiéndose. En el gato, el individuo pasa tiempo en su zona de aislamiento, el lamido frecuentemente pasa indadvertido en los casos de hiperapego ya que lo realizan cuando están sin los propietarios y por la intervención que ellos realizan cuando ven a su gato lamiéndose. Este tipo de ansiedad es la que presenta los cuadros mórbidos más crónicos y recidivantes.

Depresiones
Trastorno caracterizado por una variación del humor hacia la inhibición irreversible del comportamiento, con una pérdida de la receptividad a los estímulos del medio. Existen dos presentaciones, la depresión aguda, que es una urgencia y todos los comportamientos están prácticamente abolidos y la depresión crónica.

Distimias
Enfermedad de presentación rara, donde los individuos sufren variaciones brutales y expontáneas del humor. Todos los comportamientos estan aumentados y el sueño disminuido. Las agresiones hacen de estos animales un peligro, son muy violentas y sin control. Líneas familiares de cocker es la mas afectada (cocker dorado). El tratamiento es esencialmente medicamentoso. Puede tener dos tipos de presentaciones, la distimia unipolar, con crisis y periodos de remisión y la distimia bipolar, con crisis productivas, episodios depresivos alternando con periodos normales. Las estereotipias pueden estar presentes en los periodos productivos y en las bipolares, en los depresivos.

Tres grupos de manifestaciones deben ser investigadas

- Rituales de comunicación: raros en gatos, presentes en perro. Un ritual de comunicación es un comportamiento que perdió su sentido fisiológico para tomar otro en la comunicación social. Es frecuente la ritualización del prurito, o sea, para que se genere un ritual debe haber habido una situación en la cual el animal manifieste el comportamiento que posteriormente ritualiza, por ejemplo del lamido de ano en el caniche es muy fácil pase por este proceso. La fase apetitiva presenta llorisqueo o algún tipo de vocalización, mirando la zona a lamerse con el objeto de llamar la atención de los dueños, la fase consumatoria es el lamido, rascado, etc. En estos casos, la intervención del propietario ante el llamado de atención del perro es indispensable y constante. También es frecuente observar giros ritualizados con el mismo objetivo.
- Actividades de sustitución: es una actividad autocentrada que aparece en una situación conflictiva, en la cual el animal no puede emitir un comportamiento adaptado. En ese caso, aparecen otros comportamientos (lamidos, bulimia, dipsomanía, masturbación) que no están relacionados funcionalmente con el conflicto pero que llevan al *apaciguamiento* del individuo.
- Es un signo evocador de un estado ansioso y en la medida que el lamido apacigua se puede observar señal de parada endógena (para solo, sin intervención).
- Estereotipias: se define así a un acto único o pequeño grupo de actos motores ejecutados en forma repetitiva y sin objetivo aparente. No posee fase de retorno al equilibrio, lo que significa que no para espontáneamente y tampoco ningún tipo de autorregulación. Es frecuente que las actividades sustitutivas en la evolución lleguen a este estado. Sólo estímulos externos suficientemente fuertes interrumpen su ejecución. Los giros, especialmente en el ovejero alemán de trabajo (no excluyente), pueden durar varias horas. Las estereotipias pueden ser signos clínicos de ansiedad permanente, síndrome disociativo, depresiones, distimias; se pueden observar como evolución de actividades sustitutivas y rituales. Cualquier tipo de comportamiento implicado en las psicodermatits puede estereotiparse con el tiempo, no hay fase apetitiva o es muy corta, la fase consumatoria esta exacerbada y como el animal no llega a apaciguarse con la ejecución del comportamiento, este no finaliza como en el estado anterior. En la evolución puede verse que cada vez pasa mas tiempo en esta actividad, los periodos entre las crisis son cada vez mas cortos y solo una intervención suficientemente importante puede sacar al animal de ese estado.

Diagnóstico:

Realizar una correcta anamnesis, tratamientos recibidos, tiempo de aparición de las lesiones, eventos o cambios precedentes a las manifestaciones.
Evaluar la existencia de prurito, mas difícil en el gato que en el perro, si fue tratado, cual fue la respuesta observada. En el gato, realizar preguntas orientadas al ambiente, superficie y cantidad de animales con los que convive (considerar mas de 5 gatos en 100m2 la posibilidad de sobrepoblacion).

Examen clínico general:

- Buscar manifestaciones clínicas directa o indirectas
- Enfermedades intercurrentes:
    - Hipotiroidismo e hipertiroidismo
    - Diabetes
    - Cushing
    - Insuficiencia renal, hepatica
    - Trastornos neurológicos

Examen dermatológico:

- Puesta en evidencia del carácter traumático de las lesiones: tricograma
- Investigar parasitosis (pulgas u otros ectoparásitos)
- Hipersensibilidad, presencia de ATOPIA, alergia alimentaria

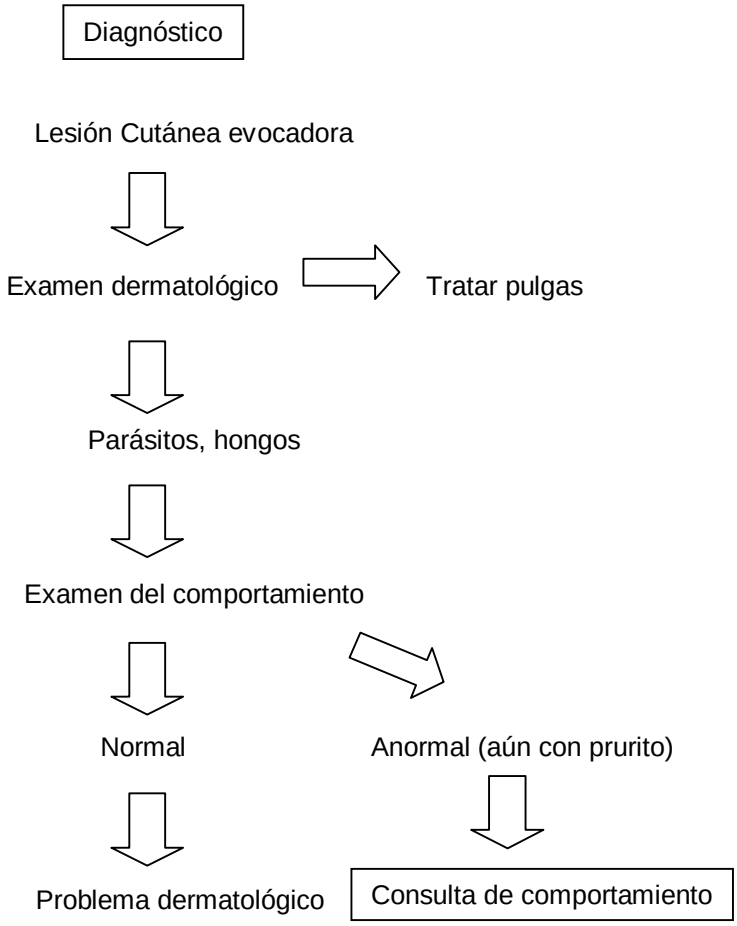
Diagnóstico
Lesión Cutánea evocadora
Examen dermatológico
Tratar pulgas
Parásitos, hongos
Examen del comportamiento
Normal
Anormal (aún con prurito)
Problema dermatológico
Consulta de comportamiento

Lesion única (o dos lesiones) o Carpo o Tarso o Dedos	o Psicodermatitis profunda o Cuerpos extraños o Células anormales o Déficits neurológicos o …	Tratamiento etiológico
	Lamido en ausencia de los dueños o en presencia sin solicitud de atención	o Lamido reciente, señal de parada: clonidina + terapia de comportamiento o Lamido viejo no estereotipado, asociación de signos 5HT y NA: Clomipramina, ISRS + terapia de comportamiento o Lamido viejo, estereotipado, asociación de signos Dopaminérgicos: Selegilina + terapia de comportamiento
	Lamido únicamente en presencia de los dueños con demanda de atención (ritual)	Restauración de la comunicación
Lesión asociada a otras lesiones cutáneas: o Otitis o Pododermatitis o …	Parásitos o Pulgas o Sarna	Tratamiento etiológico y reevaluar
	o Clínica de dermatitis atópica (todos los contaminantes controlados)	o Sin signos ansiosos: tratamiento de la atopía sola o Agravación con el stress y/o signos ansiosos: terapia conjunta dermatológica y de comportamiento

Adaptado de C.Mége – Pathologie du comportementale du chien

Diagnóstico diferencial:

Un examen clínico riguroso se impone, otras causas orgánicas y no de origen en el comportamiento pueden generar lamido: sarna sarcóptica, todo tipo de hipersensibilidad cutánea. El diagnóstico diferencial dermatológico comprende:

- Tumoral: mastocitoma, histiocitoma cutáneo benigno
- Dolor óseo o articular
- Micosis
- Piodermia profunda localizada

Tratamientos

Los tratamientos se pueden clasificar en tres órdenes:
Tratamientos coercitivos: empleo de collares isabelinos o cualquier tipo de restricción física a la ejecución del comportamiento. Son desaconsejables ya que empeoran notablemente el estado reaccional del animal. De todas maneras, en casos suficientemente graves, en el inicio del tratamiento farmacológico puede estar indicado para evitar que el animal se lesione seriamente.

Psicotrópicos: No existe un tratamiento netamente específico para este tipo de afecciones, aunque en términos generales podemos plantear:

- Clonidina (α2 agonista) NO en gatos.. Modifica el comportamiento muy rápido. Especialmente indicado en casos incipientes, al inicio del problema.
    - Dosis en perro: 0.015mg/kg en una toma diaria
- Clomipramina: Antidepresivo tricíclico, efecto ansiolítico, inhibidor de la recaptación de la 5HT y la noradrenalina, en ansiedad permanente, indicado en úlceras, aun de larga evolución. Mejoría a las 3 semanas, en la primera semana puede empeorar los signos clínicos en forma transitoria. Preferible en lamido no estereotipado.
    - Dosis en perro: 0.5 a 2mg/kg cada 12hs
    - Dosis en gato: 0.3 a 0.5mg/kg en una o dos tomas.

  Necesidad de destete, 1 semana por cada 3 semanas de tratamiento bajando cada vez media dosis. Contraindicaciones: insuficiencia cardíaca y renal. Efectos secundarios anticolinérgicos:
- Fluoxetina: Inhibidor selectivo y específico de la serotonina. Normotímico. Relananza la exploración, efecto ansiolítico. Regula la motricidad (Hs/Ha), controla la bulimia, indicado en ansiedades, en ansiedad intermitente con autoagresiones, ansiedad permanente, distimia y depresiones.
    - Dosis en perro: 0.5 a 1mg/kg en una sola toma, en caso de control motor y ansiedad 1 a 2mg/g
    - Dosis en gato:
- Selegilina: IMAO B irreversible, normotímico. Facilitador domaminérgico, regula la noradrenalina y la 5HT. Indicado en casos de inhibición patológica (ansiedad permanente, depresión), recuperación de autocontroles y de la señal de parada, control de estereotipias. Tiene una latencia en su efectividad de un mes, el tratamiento prolongado es posible. Carece de contraindicaciones. Tratamiento de elección en lesiones crónicas.
    - Dosis en perro : 0.5mg/kg día en una sola toma
    - Dosis en gato: 1mg/kg día en una sola toma

Terapias de comportamiento: No existe una terapia específica ya que los trastornos dermatológicos son secundarios a etiologías diversas comportamentales, es importante llegar a un diagnóstico en ese aspecto y realizar la terapia adaptada. Solo de esa manera podremos solucionar el origen.
En los caninos es importante centrarse en los comportamientos sociales y las eventuales disfunciones que afectan a la comunicación social.
En el felinos un estudio detallado de las condiciones de vida se impone, toda consulta felina es ecológica, el territorio y sus eventuales modificaciones deben ser tomadas en cuenta. El enriquecimiento del medio una vez lograda la desinhibición del comportamiento, así como rutinas de juegos son útiles al momento de encarar una terapia.

BIBLIOGRAFIA:

PAGEAT, P - Patología del comportamiento del perro. P.PAGEAT, editorial Pulso
PAGEAT , P.- L'état anxieux chez le chien.- In : Congrès d'éthologie du chien domestique, CNVSPA Ouest, Belle-Ile-en-Mer, 1993, 183-184.
PAGEAT, P.- La dermatite de léchage : approche physiopathologique et thérapeutique.- In :congrès national de la CNVSPA, Paris, 1993, 413-426.
PAGEAT, P.- Pathologies du comportement chez les carnivores domestiques.- 1e ed.-Maison-Alfort, Editions du Point Vétérinaire, 1995.- 368 pages.
PAGEAT, P.- Pathologies du comportement chez les carnivores domestiques.- 2e ed.- Maison-Alfort, Editions du Point Vétérinaire, 1998.- 383 pages.
MEGE, C (collectif) -Pathologie comportementale du chien. C. Mège - Ed Maisson 2003
MEGE, C -Dermatoses liées aux troubles comportamentaux chez le chien et le chat.
WHITE, S.D.- Naltrexone for treatment of acral lick dermatitis in dogs.- Journal of the American Veterinary Medical Association., April 1990, 196, 7, 1073-1076.
WILLEMSE, T.- Troubles dermatologiques d'origine psychogène : alopécie et dermatite psychogènes.- Dermatologie clinique du chien et du chat, 1992.- chap.9, 86-87.
YERUHAM, Y.- Acral lick dermatitis in a jacal (canis aureus) .- Journal of Zoo and Wildlife medecine, 1998, 29, 2, 233.

YOUNG, M.S., MANNING, T.O.- Psychogenic dermatosis (dog and cat).- Dermatology Reports, 1984, 3, 1-8.
BEATA, C., BOURDIN, M., DEHASSE, J. et co.- Quatrième cours de base du GECAF.- Le Touquet, 15-18 mai 1997.
BEAVER, B.- Animal behavior case of the month.- Journal of the American Veterinary Medical Association, June 1995, 206, 12, 1868-1870.
BLACKSHAW, J.K., SUTTON, R.H., BOYHAN, M.A.- Tail chasing or circling behavior in dogs.- Canine Practice.,May/June 1994,19,3, 7-10.
BLANC-WALTZER, H.- Conseils du vétérinaire pour l'éducation du chiot.- 156 pages. Thèse: Méd. Vét.: Lyon : 1991; 6609.
BOURDIN, M.- Dermatite de léchage chez le chien : modèle de trouble obsessionnel compulsif.- Sciences et Techniques de l'Animal de laboratoire.,1994,19,4, 265-273.
BOURDIN, M., PAGEAT, P.- Psychodermatoses.- Encyclopédie vétérinaire, Paris, 1995, Dermatologie 2550, 12 pages.
BRODERICK, P.A., BLAHA, C.D., LANE, R.F.- In vivo electrochemical evidence for an enkephalinergic modulation underlying stereotyped behavior : reversibility by naloxone.- Brain Research, 1983, 269, 378-381.
BROWN, S.A., CROWELL-DAVIS, S., MALCOM, T., and al.- Naloxone-responsive compulsive tail chasing in a dog.- Journal of the American Veterinary Medical Association, April 1987, 190, 7, 884-886.
BULLOCK, J.E.- Acupuncture Treatment of canine lick granuloma.- California Veterinarian, april 1978, 14-15.128
DAVIDSON, P.W., KLEENE, B.M., CARROLL, M., and al.- Effects of naloxone on Self-Injurious Behavior : A Case Study.- Applied Research in Mental Retardation, 1983, 4, 1-4.
DODMAN, N.H., SHUSTER, L., WHITE, S.D., and al.- Use of narcotic antagonists to modify stereotypic self-licking, self-chewing, and scratching behavior in dogs.-Journal of the American Veterinary Medical Association.,October 1, 1988, 193, 7, 815-819.
DODMAN, N.H., BRONSON, R., GLIATTO, J.- Tail chasing in a bull terrier.- Journal of the American Veterinary Medical Association.,March 1, 1993, 202, 5, 758-760.
DODMAN, N.H., KNOWLES, K.E., SHUSTER, L., and al.- Behavioral changes associated with suspected complex partial seizures in Bull Terriers.- Journal of the American Veterinary Medical Association.,March 1, 1996, 208, 5, 688-691.

APROXIMACION DIAGNOSTICA A LAS DERMATOPATIAS FACIALES CANINAS.

Vet. Lisandro Reynes
AV.MITRE 4378. CASEROS. PROV. BS AS. ARGENTINA
lisandroreynes@hotmail.com

Desde siempre y como bien nos enseñaron en la facultad en materias como medicina 1 antes llamada semiologia, nosotros los veterinarios de pequeños animales, siempre comenzamos la inspección de nuestro paciente por la cabeza.
Al examen objetivo general, con la inspección de mucosas, linfonodulos, etc. Es la cabeza en lo primero que reparamos en ver, por lo tanto tenemos afecciones dermatológicas que se van a expresar en la cara, que pueden llegar a ser exclusivas de la misma o bien comenzar por ahí y luego diseminarse a todo el resto del cuerpo.
Muchas veces dentro de la misma cara puede estar afectada por sectores, llámese a afecciones del pabellón auricular (alopecia patrón, vasculitis), afecciones parpebrales (entropión, atopia), unión mucocutanea del labio (queilitis, demodeccia localizada) o en plano nasal solamente (Led, hiperqueratosis nasal.) o bien la totalidad (demodeccia generalizada, celulitis juvenil, enfermedades autoinmunes).
Como bien citaba anteriormente la cara es lo primero que nos relaciona con nuestro paciente en la camilla, por lo tanto hay que estar atentos a los cambios en ella.
Dentro de la reseña, la edad es de suma importancia porque hay afecciones que son mas predominantes o solo se dan en los cachorros(celulitis juvenil, acne juvenil) o pueden aparecer con mas frecuencia en cachorros(demodicosis, sarna sarcoptica, dermatofitosis) y hay afecciones que son exclusivas de la edad adulta(la mayoría de las enfermedades autoinmunes, micosis fungoide, endocrinopatias) y hay un sinfín de enfermedades que pueden aparecer en la etapa de cachorro, pero a la vez pueden aparecer en la etapa adulta según el estado general o enfermedades concomitantes.
La raza también juega un papel importante, por ejemplo dermatosis sensible al zinc en razas como siberiano, malamutte. Dermatosis del margen auricular y la alopecia patrón en daschsunds. Vasculitis leucocitoclastica en scotish terriers.
Tanto también como el ambiente, procedencia, y el estado general del animal nos pueden orientar hacia que patología podemos tener (sarnas, micosis, etc.)
En la anamnesis y en particular la inspección de los linfonodulos submaxilares si están reactivos o no, la presencia de ulceras en la mucosa oral.
también es importante destacar que hay enfermedades sistémicas que pueden reflejarse en la piel sobre todo en la región facial (leishmanianiasis, erlichiosis, síndrome hepatocutaneo, dermatomiositis, LES)
Para poder intentar comprender hacia que patología nos podemos acercar, partimos de la base que estas producen un patrón característico sobre la piel, ya sea eritema, descamación, seborrea, ulceración, pápulas, pústulas o la mezcla de varias. Y a la vez puede haber varias patologías que compartan un mismo patrón lesional y a eso nos vamos a referir o a clasificar.

Patrón lesional eritematoso:

El eritema es la principal figura y corresponde a una lesión primaria causada por el enrojecimiento de la piel, producto de la vasodilatación periférica en respuesta a la inflamación. Siendo nuestro principal actor “el prurito”: que es la necesidad imperiosa de rascarse para producir un alivio, una sensación de placer a nivel cutáneo.
Las dermatopatias mas características dentro de un cuadro pruriginoso abarcan, la enfermedad alérgica (atopia/ alergia alimentaria/contaminantes secundarios), sarna sarcoptica, hot spot.
Se puede observar en estos casos el enrojecimiento del pabellón auricular en su cara interna, a la vez también pueden estar presentes otros signos como alopecia periocular, queilitis.
Acá en este tipo de patrón juega un rol importante la anamnesis en cuanto a preguntar si el animal se rasca todo el año, si convive con otros animales y a la vez ellos presentan lo mismo, el estilo de comida, si hay un control adecuado de ecto y endoparásitos.
Se puede sumar en el resto del animal un dermograma característico de atopia, sarna o la expresión de un hot spot por una otitis.

Patrón lesional papulopustuloso:

Papula: lesión primaria circunscripta, sobreelevada que no supera el cm de diámetro.
Pústula: elevación de la piel con contenido liquido inflamatorio.
Entre ellas podemos citar a las dermatopatias de mayor presentación como ser demodicosis, dermatofitosis y foliculitis bacteriana, que en estos casos nos van a dar una alopecia localizada sobre algún lugar de la cara. Los parpados o cerca de la unión mucocutanea del labio serán los lugares mas comunes donde demodeccia juvenil localizada comienza con las primeras apariciones, siempre puede dar confusión las lesiones que corresponden a demodeccia, collarete epidérmico y dermatofitosis, por lo que se recomienda el raspaje cutáneo hasta puntillado hemorrágico como primera medida diagnostica. Descartado demodex podremos seguir investigando y solicitar otros métodos como impronta para ver por citología la presencia de bacterias y nos queda pedir cultivo micologico para evidenciar dermatofitos.
Tenemos el querion que es la mezcla de una lesión dada por dermatofito contaminado con bacterias, suele estar localizado en zonas como belfos. Dentro de las piodermias podemos tener a la piodermia del hocico, piodermia mucocutanea, forunculosis nasal. Todas van a afectar en parte a la cara en forma general, con aspecto forunculoso, con exudado sero-sanguinolento. La citología en estos casos suele ser confirmatoria de contaminación bacteriana.

Patrón papulopustuloso-costroso-granulomatoso:

Celulitis juvenil: lesión ganulomatosa con un fuerte dermograma a nivel facial, comprometiendo labios puente nasal, región periocular, pabellones auriculares cara interna, compromiso de los linfonodulos submaxilares y pre escapulares. Pero puede también afectar región de vulva y prepucio. El exámen citológico de las lesiónes papulopustulares revela inflamación piogranulomatosa sin microorganismos. Los cultivos son negativos. Las biopsias revelan granulomas confluentes múltiples o bien solitarios y piogranulomas consistentes en grupos de macrófagos epiteloides grandes con neutrófilos con núcleos de tamaño variado.
La respuesta es excelente a los corticoides y hay que instaurar rápidamente el tratamiento antes que queden cicatrices.

Patrón lesional pustular-costroso- descamativo:

Enfermedades del Grupo Pénfigo:
Para entender la fisiopatología del pénfigo, hay que acordarse de una estructura que conecta las células del epitelio que se denomina desmosomas, estas son estructuras complejas que actúan en la adhesión, señalización y transducción de señales entre las células. Ahora bien cuando se producen autoanticuerpos (IgG) que atacan las glicoproteínas de estas estructuras, se altera la función de adhesión, provocando un colapso del citoesqueleto produciendo un fenómeno llamado acantolisis.
Según la proteína que es afectada por estos autoanticuerpos llamaremos de manera distinta al complejo pénfigo.
Si afecta a la desmocolina-1, esta proteína se ubica sobre los estratos mas superficiales de la epidermis, por lo tanto las lesiones serán poco profundas, las vesículas y pústulas se ubicaran sobre los planos superficiales y no afectaran mucosas. A esto se lo denomina pénfigo foliaceo. Afectando pabellones, auriculares, plano nasal con un patrón simétrico en cara. Además de hiperqueratosis plantar.
Si se afecta la desmocolina-3: la misma se encuentra situada en los estratos profundos, por consiguiente las pústulas y vesículas son profundas, afectan uniones mucocutaneas y mucosas causando erosiones. Este es el pénfigo vulgar, se le suma un compromiso sistémico a las lesiones cutáneas.
Si se afectan la desmocolina 1 y 3 a esa afección se la denomina pénfigo mucocutaneo.
Cuando se afectan la desmocolina 1 y 3, mas las proteínas de la placa desmosomica se lo llama pénfigo paraneoplasico, considerado una variante severa del pénfigo mucocutaneo, siendo fatal y de evolución rápida.

Patrón costroso-ulcerativo-descamativo:

Leishmania:
Hoy en dia no podemos dejar de incluir a leishmania como un diagnostico diferencial mas que tenemos que tener en cuenta, cuando nuestro patrón es principalmente ulceroso-descamativo.
Si bien la afección es generalizada, sistémica, esta patología muestra un sinfín de lesiones a nivel cutáneo que nos pueden hacer sospechar de dicha enfermedad.
En teoría hace algunos años, nosotros pensábamos que esta entidad estaba mas delimitada en la zona nor-este de nuestro país y sus respectivos países limítrofes. Hoy debemos tener consideración que cada vez hay mas casos no solamente autóctonos, sino importados de países como Brasil, Paraguay y además importados del viejo mundo.
Entonces no solo nuestra pregunta anamnesica va a estar dirigida a si viajo hacia el norte del país o a la Mesopotamia o se fue de vacaciones a Brasil con su perro, si no a tener en cuenta preguntar quienes fueron los padres de su mascota, puede darse que los padres o algunos de ellos sea importado para servicio, o adquirido su semen para inseminación.
Por lo tanto ya considerando esa salvedad sabemos que la Leishmania Infantum y Chagasi son las predominantes en nuestro país, si bien se están estudiando otras que pueden participar también. Tienen un periodo en el hospedador (humanos y mamíferos) como amastigote y un periodo dentro del flebótomo Lutzomya longipalpis como promastigote.
La transmisión ocurre cuando el promastigota inoculado por el vector ingresa a los macrófagos (ya que son fagocitados), donde se transforman en amastigotas antes de la multiplicación, la Infección y la multiplicación en las células de la línea monocito/macrófago conduce a linfoadenitis y esplenomegalia generalizada y la formación del complejo inmune contribuye a los cambios patológicos.
La infección induce una respuesta mediada por citoquinas que causa la producción de anticuerpos sobreexuberantes, la formación excesiva de inmunocomplejos causa el desarrollo de lesiones en los riñones, ojo y paredes de vasos sanguíneos y la producción de autoanticuerpo puede causar anemia hemolítica, de moderada a severa, glomerulonefritis con la pérdida masiva de proteínas y fallas renales las cuales son a menudo la causa de muerte.
El complejo inmune depositado en articulaciones produce una poliartritis y los niveles incrementados de gammaglubulinas pueden ser asociados a una monoclonal o biclonal.
En cuanto a las lesiones faciales predominan las lesiones cutáneas-perioculares, la alopecia se extiende a la piel nasal y oídos. Dermatitis exfoliativa con un color característico platinado, dermatitis nodular ulcerativa especialmente en nariz, labios, punta de orejas y parpados, las ulceras no cicatrizan. Se agrega también hiperqueratosis nasal.

En cuanto al diagnostico como veterinarios clínicos debemos tener en cuenta, el dermograma el patrón lesional característico, citado anteriormente, también la procedencia del animal y lugar de veraneo. Entonces si sospechamos de esta patología nuestro siguiente paso deberá ser realizar impronta de las lesiones, PAFF de nódulos y de linfonodulos reactivos y en un paso siguiente si se puede la punción de medula ósea. Todo esto debe ser acompañado de un análisis de sangre (trombocitopenia, anemia, linfopenia o linfocitosis, hipoalbuminemia).
Dentro de los métodos complementarios están citados RK39, el reconocimiento parasitologico en preparados teñidos, PCR. Cuando confirmamos el caso debemos hacer la comunicación obligatoria a la dependencia más próxima de salud, como ser Centro de Zoonosis y acatar las directivas que en ese momento estén en funcionamiento.

Erlichia:
La Ehrlichiosis Canina es una enfermedad infecciosa, zoonotica, emergente cuyo principal agente causal es una rickettsia llamada Ehrlichia canis, microorganismo pleomórfico, cocoide gram negativo, aeróbico de vida intracelular obligada.
Se multiplica en células mononucleares circulantes, estas células infectadas se adhieren al endotelio vascular, produciendo una vasculitis y una infección en el tejido subendotelial.
La enfermedad es transmitida por la picadura de la garrapata Rhipicephalus sanguineus y también mediante transfusiones sanguíneas de un perro afectado a otro susceptible.
Predominan signos sistémicos como fiebre, perdida de peso, depresión, letargia y anorexia. Pueden darse alteraciones hematológicas y de la coagulación, vasculitis, poliartropatia. Siendo las mas comunes de encontrar, pero a su vez puede haber lesiones cutáneas(de mas rara presentación), con

un patrón descamativo platinado, situado en el resto del cuerpo, acompañando los síntomas generales.
En la cara el patrón es descamativo y alopécico en pabellones auriculares, en puente nasal las características son similares a la de los pabellones pero se agrega costras, que muchas veces dan el aspecto de enfermedad autoinmune tipo pénfigo foliaceo.
Si bien la impronta de las lesiones no revela acantosis, ni la biopsia tampoco, el cuadro mejora con la administración de doxicilina 10 mg/kg/dia por 20 dias. Tener en cuenta que la evaluación sanguínea es vital dado el cuadro sistémico que produce.
Lupus Eritematoso Discoide(localizado): Enfermedad autoinmune en donde no hay vesiculopustulas como lesión inicial. Se considera como la variante benigna del Lupus Eritematoso sistémico
Las formas de Lupus se caracterizan por una variedad de autoanticuerpos dirigidos a innumerables antigenos nucleares (Anticuerpos Antinucleares) y/o depósito de complejos inmunes.
Los rayos ultravioletas (UVA y UVB) penetran a nivel de las células basales epidérmicas induciendo sobre la superficie de los queratinocitos una mayor expresión de Moléculas Intercelulares de Adhesión 1 (ICAM 1) y de autoantígenos previamente encontrados en el núcleo o citoplasma de los queratinocitos (por ejemplo ADN desnaturalizado o nativo).
Histopatología:.Superficialmente hay hiperqueratosis y una marcada dermatitis de interfase, tipificada como liquenoide mononuclear, linfocítica y plasmática inmediatamente por debajo de la membrana basal epidérmica, degeneración hidropica de las células basales, engrosamiento de la membrana basal, incontinencia de pigmento (el pigmento es engolfado en la dermis por los macrófagos), y cuerpos de Civatte (queratinocitos disqueratósicos). Apoptosis de queratinocitos. Hay casos donde no se observa una clara degeneración hidrópica pero siempre exhiben una dermatitis liquenoide muy clara.
presentación Clínica: Muy frecuente en animales de hocico largo (razas predispuestas Collies, Ovejeros Alemanes, Siberianos, Pointers) Aparece en animales jóvenes hasta los 5 años.-La nariz pierde su aspecto de corcho rugoso, se torna lisa y sufre despigmentación. Hay eritema nasal, úlceras de la narina, exudación, pústulas, costras en nariz, cartilagos alares. Las lesiones costrosas se propagan por el puente de la nariz, pudiendo afectar las regiones perioculares, perilabiales y los pabellones auriculares. Estos pueden presentar en su cara cóncava costras plateadas a grises bien circunscriptas. A veces se manifiesta como una hiperqueratosis nasal y otras veces pueden verse afectadas las regiones perilabiales, y observarse ulceras puntiformes en mucosa bucal.

Patrón costroso-descamativo:

.
En la dermatosis por deficiencia de zinc se caracteriza en 2 síndromes:

Síndrome I:
Afecta a perros de la raza Siberian Husky y Malamute de Alaska. Estos perros desarrollan lesiones en piel a pesar de estar recibiendo una buena alimentación balanceada con niveles suficientes de Zinc. En el caso del Malamute se encontró una deficiencia en la absorción intestinal de Zinc, como consecuencia de un defecto genético.
Debido a la notable predisposición racial, aunque en muchos casos nos se han encontrado antecedentes familiares, lo indicado es que animales con esta patología no se destinen a reproducción.
Pueden contribuir a la aparición de este síndrome las dietas ricas en fitatos o calcio ya que estos ligan al Zinc y disminuyen su absorción, aguas ricas en hierro (casas con instalaciones viejas) y también trastornos gastrointestinales.
Los síntomas aparecen antes de la pubertad o en adultos jóvenes 1 a 3 años de vida.
Comienzan con eritema, seguido de alopecia, costras, descamación (escamas blanco-grisáceas que se desprenden) y a veces supuración. Las lesiones se manifiestan alrededor de los ojos, de la boca, dentro de los pabellones auriculares; también suelen afectarse los codos, tarsos y otros puntos de presión. Es característica la presencia de hiperqueratosis plantar. En algunos pacientes encontramos lesiones en vulva, escroto y prepucio, el grado de prurito es variable y suele ocasionar lesiones por rascado. Siempre sospechar o descartar primero otras patologías que puedan ser similares en apariencia, como por ejemplo demodeccia, dermatofitosis, pénfigo foliáceo (enf. de baja presentación, se presenta generalmente en animales de más edad).

Síndrome II:
Afecta a cachorros de razas grandes, generalmente alimentados con dietas deficientes en Zinc o suplementados con dietas ricas en vitaminas y sobretodo calcio.
Tratamiento:
Síndrome I: consiste en la administración de sulfato de Zinc a dosis de 10mg/kg/día en una sola dosis o dividido en dos tomas, lo ideal es administrarlo con comida para evitar vómitos. La terapia es de por vida, luego de la mejoría clínica se ajusta la dosis. También se puede utilizar metionina-zinc 2mg/kg/día.
Corregir los desequilibrios dietéticos, de estar presentes.
Síndrome II: consiste en la corrección de la dieta. Generalmente suplementamos conjuntamente con Zinc hasta la mejoría clínica (a la misma dosis que en el síndrome I). Esto es para que mejore más rápidamente.
En ambos síndromes se vio que responden mejor, si agregamos a la terapia con Zinc prednisolona a dosis bajas: 0,15mg/kg/día. Mejora la absorción intestinal de Zinc y tiene actividad antiinflamatoria sobre las lesiones.
Acrodermatitis letal del Bull terrier: es una incapacidad congénita de utilizar el zinc, autosómica recesiva, se da solamente en esta raza, se caracteriza por un cuadro sistémico con atontamiento, emaciación, retardo en su desarrollo, piel hipopigmentada, pelo seco y áspero, Debilidad general, Hiperqueratosis plantar, costras en puente nasal y mentón, Foliculitis en codo y tarsos, Diarreas e infecciones respiratorias. Sobrevida: SIETE MESES

Patrón ulcerativo-descamativo:

Linfoma epiteliotropico:

Micosis fungoide: es un linfoma cutáneo primario en pacientes caninos, la célula responsable es el linfocito T helper. Tiende a presentarse en epidermis, dermis superficial y perianexos. Estas células tumorales forman dentro de la piel microabscesos de Pautrier (acumulaciones focales de linfocitos atípicos pleomorficos intraepiteliales) y por la presencia de células de micosis (grandes linfocitos, 20-30 u, con núcleos hipercromáticos plegados) y células de sezari o de lutzner (linfocitos más pequeños 8-20 u, con núcleos hipercontorneados y numerosas proyecciones digitiformes que les confiere el aspecto cerebriforme clásico).
La micosis fungoide tiene un curso clínico prolongado con 3 estadios oncológicos clínicos evidentes:
1.premicotico (eritrodermia): las lesiones tegumentarias se caracterizan por eczema, eritema (eritrodermia exfoliativa, descamación generalizada pruritica), pigmentación o despigmentación, telangiectasis, atrofia, alopecia y prurito variable que puede exacerbar las lesiones.Las lesiones comienzan en cuello y parte de tronco, como así también en uniones mucocutaneas (confundiéndose con estomatitis). estos cuadros clínicos pueden confundirse con alergias, sarnas o seborrea.
2. estadio micótico (placa): placas eritematosas, elevadas y engrosadas, firmes, puede haber ulceras y exudados, en lesiones previamente enfermas o en nuevos sectores. También estos estadios suelen confundirse con enfermedades autoinmunes (pénfigo vulgar, penfigoide ampollar, o lupus eritematoso), también las almohadillas plantares suelen estar con hiperqueratosis, ulceradas o despigmentadas.
3. estadio tumoral: nódulos distintivos, proliferativos, protuidos, pudiendo haber ulceración, puede haber diseminación sistémica a ganglios u otros órganos (simulando al linfoma multicéntrico).
Esta característica citada arriba corresponde al linfoma en gral. Pero bien puede darse que comience en la cara primariamente con despigmentación en trufa, labios y belfos, con eritema y prurito variable, muchas veces pueden estar afectados también los parpados y pabellones auriculares.
El diagnostico definitivo es mediante biopsia.

Miscelaneas:

Vitíligo: es una dermatosis facial de origen posiblemente hereditario que produce maculas despigmentadas sobre la piel y el pelo (leucodermia y leucotriquia) de color blanquecino o claras.
Las razas afectadas son el rottweiler, doberman en su mayoría. El comienzo puede darse sobre la región temporal, periocular y extenderse. El cuadro es netamente estético, sin afectar la vida del animal.
Se postula el uso de retinoides tópicos con resultados muy variables.

Síndrome uveodermatologico.
Es muy inusual, afecta a razas tipo siberian husky, samoyedo, Chow Chow. Cursa con uveítis aguda en conjunto con despigmentación nasal, labios y parpados principalmente. Eritema, costras, ulceras. El diagnostico es definitivo con la biopsia y el tratamiento se basa en corticoides, azatioprina.

Alopecia patrón de tipo auricular:
Foliculopatia de tipo especifica de raza, se sospecha de alguna anormalidad a nivel receptores de hormonas en folículos. Si bien el descarte de endocrinopatias es parte del camino diagnostico se ha descartado un origen hormonal central para estos casos.
Es observable en el daschshund, estos nacen con un manto piloso normal pero van desarrollando una alopecia sobre el lado externo o convexo del pabellón auricular. El comienzo puede darse a partir de los 6 meses de edad. Si bien no esta tan demostrado pero cada vez mas se ven mejores resultados con el uso de melatonina.

Net (necrolisis epidérmica toxica):
Se trata de una reacción adversa a drogas que tiene manifestación cutánea, puede ser dividida en 2 formas, leve (síndrome de Stevens-Johnson) y una forma más agresiva denominada necrolisis epidérmica toxica. Donde ya esta comprometido sistemicamente el animal y debe ser considerada una emergencia dermatológica. Se da por todo el cuerpo pero consideramos cabeza y las uniones mucocutaneas.

Dermatomiositis familiar:
Enfermedad de origen supuestamente inmunomediado por la respuesta a los corticoides, de predisposición genética autosómica dominante.afecta a collies y pastores de Shetland en la edad juvenil.
La cabeza es la principal afectada, si bien hay en lugares de roce y apoyos. Sobre la cabeza se observa eritema, descamación, alopecia y costras sobre parpados y cara interna de pabellones auriculares. El diagnostico definitivo se basa en biopsia.

Vasculitis cutánea:
Trastorno que afecta las extremidades como ser cola, miembros y pabellones auriculares. Se lesionan los vasos sanguíneos por depósitos de complejos inmunes.
En el caso de los pabellones auriculares se observa una muesca en terminal de los pabellones, como si fuera producida con un sacabocado, también puede estar rodeada de costras.
El tratamiento radica en el uso de corticoides y pentoxifilina como vasodilatador.

Vasculitis leucocitoclastica: es una patología rara, que afecta el plano nasal, narinas y mucosa nasal. De aspecto ulcerativo, se describieron solo dos casos en scotich terriers juveniles. Se produce la destrucción de estas estructuras, por lo general cursa sin microorganismos, la biopsia suele ser orientativa dando cambios profundos de necrosis y se observa una reacción leucocitoclastica en los vasos sanguíneos.
El tratamiento radica en el uso de corticoides de por vida, dado que al suspender el tratamiento vuelve la afección. Puede postularse el uso de otros inmunodepresores como ciclosporina, tacrolimus.

Dermatosis del pabellón auricular:
La seborrea del margen auricular afecta el pabellón auricular del algunas razas caninas, particularmente del Dachshund, y es considerado un trastorno queratoseborreico congénito. Se caracteriza por numerosos quistes foliculares adheridos a la piel y los pelos de los márgenes lateral y medial del pabellón. Las partículas pequeñas pueden ser removidas fácilmente con la uña. Estas partículas son blandas, irregulares y grasosas. Con el tiempo, las escamas van confluyendo y pueden involucrar todo el margen del pabellón auricular, acompañándose esta condición de una alopecia parcial del borde del pabellón. Esto promueve el rascado y las costras muy duras y su tejido subyacente viable se laceran dando como resultado la fisura de la punta del pabellón, esta fisura es muy dolorosa haciendo que el animal sacuda su cabeza, acelerando el proceso de la lesión.
Los cambios seborreicos se restringen al margen auricular (en parte o en su totalidad) en caninos con orejas péndulas. El exámen histopatológico muestra una marcada hiperqueratosis orto o paraqueratosica folicular y superficial.
Tradicionalmente se ha considerado a esta patología como una condición incurable que puede ser controlada con tratamientos antiseborreicos, como ser baños con shampúes de peróxido de benzoilo. Se aconseja también la utilización de cremas con hidrocortisona. Si se ha instalado una fisura importante, se aconseja el uso de corticoides via oral e inclusive la corrección quirúrgica de la fisura. En cuanto a lo nuevo se recomienda utilizar un tratamiento combinado de Minoxidil al 5% en forma tópica para las áreas alopécicas, y un tratamiento via oral de la lesión fisurada con Pentoxifilina 10 mg/kg/c. 12 horas.

OSTEOCONDROSIS EN CANINOS

M.V. Andrés Álvarez
Cirujano Jefe. Servicio de Cirugía. Hospital Escuela.
Fac. de Cs. Veterinarias. Universidad de Buenos Aires
Director del Centro de Derivaciones Quirúrgicas DEQUIVET
Argentina

OSTEOCONDROSIS DISECANTE (OCD) DE LA CABEZA HUMERAL

Es una enfermedad de la cabeza humeral que corresponde a las características de una osteocondrotis disecante típica y, dentro de éstas, es la de mayor incidencia en el canino.

Si bien es más correcto referirse a ella como osteocondrosis, se ha popularizado el término osteocondritis, en base al cuadro clínico inflamatorio, razón por la cual puede hallarse en la bibliografía bajo esta denominación.

Las osteocondrosis en general se presentan en muchas especies animales, sobre todo en aquellas de rápido crecimiento y con grandes requerimientos como los caninos, casi exclusivamente en razas grandes y gigantes. La OCD de la cabeza humeral no escapa a ésta característica, las razas más afectadas en la República Argentina son el Gran Danés, San Bernardo, Labrador, Rottweiler, Pastor Inglés, Pastor Húngaro o Kuvacz, Pastor Ovejero Alemán y raramente puede verse en el Cocker Spaniel. La frecuencia es mayor en machos que en hembras con una relación entre 2-3/1.

Patogenia:

La enfermedad se desarrolla durante el periodo más activo del crecimiento. Es un disturbio de la osificación endocondral, que se ubica en la parte posterior de la cabeza humeral. El cartílago articular inmaduro es nutrido a partir del líquido sinovial, debido al cuadro patológico el cartílago aumenta de espesor en su capa basal a la cual no le llegan los nutrientes, provocando degeneración y necrosis. Es una forma clásica de OCD, en la que el flap cartilaginoso carece de contacto con zonas vascularizadas, por lo que tiende a desprenderse formando un ratón articular (Foto1). Al principio el dolor comienza cuando el líquido articular toma contacto con el hueso subcondral. Este ratón articular puede ser reabsorbido gracias a la acción enzimática del líquido sinovial, o por lo contrario, nutrirse a partir de éste último, crecer y calcificarse posteriormente; dependiendo de la ubicación que tome, la signología que produzca, si se localiza en caudal de la articulación, en el saco que forma la cápsula articular, es asintomático, pero si se desplaza entre las carillas articulares provoca gran dolor, generalmente abrupto. Con la evolución del proceso aparecerán cambios degenerativos. Cuando el flap se desprende el defecto de la superficie cartilaginosa se cubre con fibrocartílago.

Signología:

La afección, puede ser clínicamente silenciosa, pero frecuentemente da signos de dolor. El comienzo puede ser paulatino o brusco luego de un trauma leve. Se detecta a partir de los 5 ó 6 meses de edad, siendo bilateral en un 40 - 50% de los casos. La intensidad de la claudicación suele variar según el tamaño de la lesión, la evolución de la misma, la actividad del individuo, etc. El comienzo suele ser insidioso, con claudicación de primer o segundo grado que se manifiesta en frío y desaparece con el ejercicio. A la inspección los músculos del hombro suelen presentarse con atrofia de grado variable, sobresaliendo en forma manifiesta la espina de la escápula. El animal demuestra dolor ante los movimientos pasivos, principalmente a la extensión de la articulación. Siempre se debe evaluar el hombro opuesto, ya que cuando el problema es bilateral, uno de ellos puede aparecer asintomático a la inspección. Como en todos los casos en que se sospeche del padecimiento de ésta enfermedad, se deben revisar el resto de las articulaciones en las que puedan también presentarse problemas de osteocondrosis (OC), o de otras patologías ortopédicas del crecimiento, ya que en algunas oportunidades se presentan conjuntamente.

Diagnóstico:

Se basa en la reseña, la anamnesis y la signología, siendo los elementos claves a considerar la edad, la raza y el dolor, que se incrementa al someter a la articulación a la palpación, y a movimientos pasivos como flexión y extensión.

Se confirma radiológicamente. La incidencia medio-lateral con el miembro en extensión es la que permite la mejor evaluación de la lesión osteocartilaginosa. En general, en caudal de la cabeza humeral, la zona más afectada, se observa una falla en el hueso subcondral, o un aplanamiento del contorno de la cabeza, si el caso es leve. (Foto 2). Con el agravamiento del cuadro aparece en el lugar un defecto manifiesto en forma de plato y esclerosis subcondral, en la que el flap de cartílago aún no es visible, pero más adelante, alrededor del año de edad, se calcifica y se hace visible radiológicamente.

Tratamiento:

El tratamiento conservador puede ser aplicado en pacientes en donde la afección se detectó tempranamente, se observa falla en el hueso subcondral o aplanamiento del contorno de la cabeza, sin evidencia de flap. Consiste principalmente en control de peso, corrección de la dieta y reposo estricto, hasta que finalice el crecimiento. El mismo es difícil de llevar a cabo dado el temperamento de los cachorros. Está basado en el tratamiento de los humanos.

Hay autores que sugieren la utilización de analgésicos y aumento de la actividad, para acelerar el desprendimiento y destrucción del flap. Este se puede llevar a cabo durante 4 a 6 semanas, pasado ese tiempo si no hay mejoría se sugiere la cirugía.

La gran mayoría de los investigadores así como la experiencia de los autores, recomiendan un tratamiento quirúrgico antes de que se presenten cambios degenerativos.

DISPLASIA DE CODO

Ortopédicamente hablando, se denomina displasia a la incongruencia articular, en éste caso del codo, que se genera entre la cavidad troclear (cresta semilunar) y la tróclea humeral.

Si bien la etiología exacta no se ha dilucidado, está demostrado que ésta condición provocaría estrés a nivel de los diferentes componentes articulares, favoreciendo el desarrollo de lesiones específicas tales como proceso ancóneo no unido (PANU), proceso coronoides fragmentado (PCF). Aunque la osteocondrosis disecante (OCD) del cóndilo medial del húmero, se incluye en la descripción de la displasia de codo su origen es osteocondrótico y no por la incongruencia.

PANU:

Etiopatogenia:

El PANU es una enfermedad caracterizada por el desprendimiento o la falta de unión del proceso ancóneo al resto del olécranon. En las razas pastor alemán, san bernardo, mastín napolitano, bloodhound, bassethound y galgos el proceso ancóneo crece a partir de un núcleo de crecimiento independiente, y se une al olécranon alrededor de los 5 meses de edad. En las razas pequeñas este núcleo de crecimiento no existe. El PANU puede producirse por una incongruencia articular o tener un origen osteocondrótico.

Las razas más afectadas no condrodistróficas son Ovejero Alemán y San Bernardo, y entre las razas condrodistróficas están el Basset Hound y el Bulldog Inglés, pero cualquier animal de raza grande o gigante puede sufrir la enfermedad, durante la etapa del desarrollo.

Signos clínicos:

Suelen aparecer insidiosamente a partir de los 5 a 6 meses de edad, se observa claudicación en frío, codo y parte inferior del miembro ligeramente abducidos, garra rotada hacia afuera, dolor y

crepitación frente a los movimientos pasivos, principalmente en la máxima flexión. Puede detectarse dolor a la palpación presión del proceso ancóneo. Si el cuadro clínico no es reciente, puede haber distensión de la cápsula articular, deformación y otros signos de enfermedad articular degenerativa. Se debe evaluar el codo opuesto ya que la afección puede ser bilateral. El cuadro se confirma con una radiografia medio-lateral en flexión. (Foto 4).

Tratamiento:

El tratamiento es quirúrgico. Se puede extraer el proceso ancóneo a través de un abordaje postero-lateral de la articulación, o intentar una fijación del mismo con un tornillo o un alambre. Si está presente debe corregirse la displasia del codo a través de una Ulnectomía segmentaria.

PCF y OCD disecante del condilo medial del húmero:

El proceso coronoides es el componente más distal de la cavidad troclear (cresta semilunar), articula con la porción medial del cóndilo húmeral. La displasia de codo determinaría un mayor estrés sobre el proceso coronoides, lo que llevaría a su desprendimiento.

La fragmentación del proceso coronoides puede coexistir con OCD del cóndilo humeral medial entre un 16 y un 37% de los casos, según distintos autores. Lo que no está claro es si se incluye como lesión osteocondrótica la que se observa secundaria al PCF (Kissing lesion).

Reseña:

Las razas con mayor incidencia son el labrador y el rottweiler, pero cualquier raza grande está predispuesta. Se manifiesta durante el período de crecimiento, entre los 5 a 8 meses de edad.

Signología:

Los signos son idénticos en ambas afecciones. Los animales claudican más luego de un reposo prolongado, o después de un ejercicio violento. A la inspección del codo puede aparecer deformado en medial, existir dolor a la palpación presión en la zona del ligamento colateral medial y ante la rotación de la articulación. Cuando el proceso se cronifica aparecen signos de enfermedad articular degenerativa. Siempre se debe revisar el miembro opuesto aunque la bilateralidad es rara.

Diagnóstico:

Se basa en la signología clínica y se confirma radiológicamente con tres incidencias, con el fin de obtener una correcta visualización del proceso coronoides fragmentado y de la porción medial del cóndilo humeral: cráneo- caudal, medio lateral en posición fisiológica y cráneo caudal con el codo rotado internamente.(Foto 5) En muchas oportunidades no se visualiza el PCF, pero aparecen signos asociados a esta lesión. La incidencia cráneo-caudal también evalúa la presencia de una OCD.

Tratamiento:

La solución es quirúrgica. Se debe extraer el PCF y en el caso de ser una OCD extraer el flan de cartílago y curetear. La displasia de codo se corrige a través de una Ulnectomía segmentaria.

El pronóstico es reservado. Si se opera un paciente sin cambios degenerativos en el codo, la mejoría puede durar años, pero finalmente desarrollará una artrosis.

Prevención de la displasia de codo :

Al igual que en el caso de la displasia de cadera existen componentes

OSTEOCONDROSIS DE LA FISIS DISTAL DE LA ULNA

Cualquier cartílago de crecimiento del antebrazo puede sufrir lesiones, pero teniendo en cuenta el alto metabolismo y forma cónica de la fisis distal de la ulna, es la más frecuentemente afectada. Las lesiones que se suceden luego de un cierre o retención son similares.

1. El radio continúa creciendo y se curva en dirección antero medial (antecurvatum).
2. La mano se desvía hacia afuera (valgo).

3. Se produce subluxación caudo- lateral del carpo.
4. En algunos casos de cierre traumático se produce una subluxación del codo por acortamiento ulnar con claudicación evidente.
5. La retención es bilateral y la osificación es unilateral.

Las placas radiográficas ayudan a confirmar las lesiones. En el cierre prematuro la desaparición del cartílago de crecimiento solo se observará luego de 20 días de producido el trauma. En la retención de cartílago podremos ver la lesión típica en llama de vela.

Tratamiento:

El tratamiento del radio curvo establecido es quirúrgico sea de uno u otro origen. En ambas circunstancias es indispensable hacer una Ulnectomía segmentaria y una ostectomía radial desrotativa. Luego se coloca una fijación dinámicas o estática de acuerdo a la edad del paciente. En los casos incipientes de osteocondrosis sin una curvatura radial marcada se deben corregir desbalances dietéticas y hormonales.

OSTEOCONDROSIS DISECANTE (OCD) DE LOS CONDILOS FEMORALES MEDIAL Y LATERAL

Se presenta con mayor frecuencia en razas grandes y gigantes, siendo el punto más afectado la cara interna del cóndilo lateral. El cóndilo femoral medial la presenta muy raramente.

Los signos clínicos que presentan los animales afectados son claudicación de grado variable, artrosinovitis, deformación medial. La semiología completa del miembro detectará claramente el locus dolenti. Lo más común es que se confunda con DCF.

Los cambios radiológicos resultan patognomónicos, y se ve una lesión típica en la incidencia antero-posterior. Ya que se da en razas grandes puede coexistir con una DCF. (Foto 14)

El pronóstico varía de reservado a grave, ya que sin tratamiento evoluciona hacia una artrosis, con formación de ratones articulares; con tratamiento, que consiste en la remoción quirúrgica del cartílago desprendido, la evolución será más lenta.

OSTEOCONDROSIS DISECANTE DEL TARSO

En la gran mayoría de los casos la afección asienta en el labio medial del astrágalo. En general se manifiesta alrededor de los 4 a 6 meses de vida, en caninos de tamaño mediano y grande, con cierta predominancia de las hembras sobre los machos. Aparece como una claudicación leve, a menudo resultante de un trauma menor, generalmente unilateral. El colgajo de cartílago desprendido suele calcificarse, y su acción traumatizante agudiza los signos (hiperextensión del tarso, con limitación de los movimientos y dolor).

Se deben solicitar radiografías en posición oblicua y flexión para poder visualizar correctamente la posición y el tamaño del colgajo. La resolución es quirúrgica.

BIBLIOGRAFIA

1- BOJRAB, J. : Fisiopatología y clínica quirúrgica en animales pequeños. Segunda Edición. Editorial Intermédica. 1993.

2- BRINKER ; PIERMATTEI AND FLO'S. : Handbook of Small Animal Orthopedics and Fracture Repair. 4ª Edición. Ed. Saunders. 2006.

3- SLATTER: Textbook Of Small Animal Surgery; 3ª Edición. Ed. Saunders. 2003.

4- OLMSTED: Samll Animal Orthopedics; 1ª Edición. Ed. Mosby. 1995

5- FOX SM: Premature closure of distal radial and ulnar physes in the dog. Part 1. Pathogenesis and diagnosis. Compend Contin Educ Pract Vet 6:128–139, 1984

6- FOX SM: Premature closure of distal radial and ulnar physes in the dog. Part II. Treatment. Compend Contin Educ Pract Vet 6:212–221, 1984

7- WEIGEL JP: Growth deformities. Vet Clin North Am 17:905– 922, 1987

8- FOX SM, BRAY JC, GUERIN SR, et al: Antebrachial deformities in the dog: treatment with external fixation. J Small Anim Pract 36:315–320, 1995

9- WIND AP: Elbow Incongruity and developmental elbow disease in the dog: Part I. J Am Anim Hosp Assoc 22:711-724,1986

10- - WIND AP: Incongruity and developmental elbow disease in the dog: Part II. J Am Anim Hosp Assoc 22:725-730, 1986

11- NESS MG: Treatment of fragmented coronoid process in young dogs by proximal ulnar osteotomy. J Small Anim Pract 39:15-18, 1998

12- HORNOFF WJ, WIND AP, WALLACK ST, et al: Canine elbow dysplasia. Vet Clin North Am 30:257-265, 2000

13- TOMLINSON, J, AND MC LAUGHLIN, RON.: Canine hip dysplasia: Developmental factors, clinical signs, and initial examination steps. Veterinary Medicine .Pag 26-53. January 1996.

14- COOK, J.L.;TOMLINSON,J.L. AND CONSTANTINESCU, G.M. Pathophisiology, Diagnosis, and treatment of canine hip Dysplasia. Compend.Contin. Educ. Pract. Vet. Vol 18, No. 8. August 1996.

15-MCLAUGHLIN, RON AND TOMLINSON JAMES. Radiographic diagnosis of canine hip dysplasia. Veterinary Medicine .Pag 36-47. January 1996.

16- TOMLINSON, J, AND MC LAUGHLIN, RON.: Medically managing canine hip dysplasia. Veterinary Medicine .Pag 48-52. January 1996.

17- MCLAUGHLIN, RON AND TOMLINSON JAMES.: treating canine hip dysplasia with triple pelvic osteotomy. Veterinary Medicine .Pag 126-136. February1996.

18- DE HAAN, J.J. ET AL. Diagnosis and treatment of canine hip dysplasia. Part 1. *Canine Practice Vol. 18, No3 May/June 1993.*

19- DE HAAN, J.J. ET AL. Diagnosis and treatment of canine hip dysplasia. Part 2. *Canine Practice Vol. 18 No 4 July/August 1993.*

20- ALVAREZ A, MARTINEZ M.E. Triple osteotomía de la pelvis como tratamiento de la displasia de cadera en cachorros: Nuestra experiencia y resultados sobre 35 cirugías. *Selecciones Veterinarias. Vol 6.Nº4 1998*

21-MATHEWS, K.A. Non-steroidal Anti-inflamatory Analgesiscs for Acute Pain Management in Dogs and Cats. *Vet. Comp. Orthop. Traumatol. 10: 122-9, 1997.*

22-Kealy, R.D. et al. Effects of dietary electrolyte balance on subluxation of the femoral head in growing dogs. A.J.V.R. 54(3). 1993.

23-Lust, G. Et al. Effects of intramuscular administration of glycosaminoglycan polysulfates on the signs of incipient hip dysplasia in growing dogs.
A.J.V.R. 53(10). 1992.

24- BOJRAB. ***Current techniques in small animal surgery.*** Fourth edition.
Williams&Wilkins. 1998

ENFERMEDADES ÓSEAS DEL CRECIMIENTO

Dr. Salvador Gabriel Benincasa – Médico Veterinario U.B.A.
Paul Groussac 5466 – CABA – Clínica Quirúrgica
surgbenincasa@fibertel.com.ar

OSTEOCONDROSIS

Definición
Es un trastorno esquelético generalizado de la osificación osteocondral donde las células cartilaginosas no maduran a hueso provocando un engrosamiento (retención) del cartílago.
Dos son las zonas donde puede producirse en las **placas metafisarias** (fisis de crecimiento) ocasionando alteración de la longitud ósea (núcleo cartilaginoso retenido en la fisis distal cubital); y en las **epífisis** (cartílago epfisario), afectando el normal desarrollo de la superficie articular, patología conocida como osteocondritis disecante (OCD hombro), teniendo esta ultima una serie de localizaciones predilectas en el organismo que secundariamente derivan en una enfermedad degenerativa articular.
Posee un basamento hereditario, afectando perros de talla mediana a grande en periodo de máximo desarrollo (5 a 8 meses), con una incidencia mayor en machos, y con alta tasa de compromiso bilateral. Actuando también factores ambientales como el exceso de calorías y calcio en la dieta que provocan un ritmo elevado de crecimiento y aumento de peso, generando sobrecarga articular en etapas tempranas de la vida.

Patogenia
Las células cartilagenosas se dividen, pero no maduran ni se vesiculan, por lo tanto no se calcifica la matriz; el cartílago se retiene, aumenta de espesor, pudiendo luego necrosarse las capas profundas por falta de aporte vascular, se separa del hueso subcondral (fisura dongitudinal).
En las zonas afectadas se observa que persisten remanentes cartilagenosos osificados por más tiempo (hasta los ocho meses de vida) que en las no predispuestas (hasta los cinco meses).
Hasta este momento la lesión no provoca dolor, siendo asintomática, denominándose *osteocondrosis* (OC), pudiendo cicatrizar en forma espontanea o con la corrección de los factores ambientales ya descriptos, o progresar mediante una fisura vertical para formar un colgajo cartilagenoso, los detritos fluir hacia el liquido sinovial y el mismo hacia el hueso subcondral desprotegido, causando una sinovitis con inflamación aséptica, dolor y claudicación transformándose en osteocondritis disecante(OCD).
Dentro de los factores que causan que la OC pase a OCD en determinados sitios, figura el estrés de apoyo sobre un área pequeña de la superficie articular, como en los cóndilos femorales y labios trocleares del astragalo. En la cabeza humeral el centro de osificación es excéntrico y existe un cartílago más espeso en la zona caudocentral por más tiempo. La fisis distal cubital es de forma cónica y de gran tamaño, única el perro, responsable del 85% del crecimiento de este hueso, se piensa que el ritmo elevado de crecimiento que posee compromete el aporte vascular en su zona central, afectándose el proceso de osificación endocondral.

Diagnóstico
Perros de tamaño medio a grande en desarrollo, con mayor presentación en machos.
Los signos clínicos son claudicación, actitudes posturales y marcha alterada en compromiso bilateral cuando el dolor es similar en ambos miembros, renuencia al ejercicio, atrofia muscular, desvíos y/o acortamiento de la pata, dolor, inflamación, crepitación y disminución del rango de movimiento,
Puede coexistir con otras patologías como panosteitis de humero, radio o cubito o verse afectada más de una articulación en un mismo miembro (OCD y ACF), por lo tanto no presionar los huesos al sujetarlos, ni mover la articulación que no se está examinando.
Los estudios radiológicos son de gran utilidad en el diagnostico de la mayoría de las lesiones, respetando posiciones definidas para cada una de las localizaciones.

OC de la Cabeza Humeral

Es una de las de mayor frecuencia en el perro entre los seis a ocho meses de vida, donde se presentan los primeros síntomas. Una alta tasa de compromiso bilateral (65%) podría ser la causa de que algunos pacientes demoren en llegar a la consulta hasta los 2 años, ya que no claudican un miembro sino que su marcha está alterada cuando el dolor en ambos es similar, como se mencionó anteriormente.

Inicialmente asintomática (OC), ya que el cartílago articular carece de vasos y nervios, nutriéndose por imbibición del liquido sinovial en su mayor parte y solo las capas más profundas desde los vasos subcondrales en menor medida, por lo cual no duele en esta fase. Luego cuando la patología progresa y aparecen las fisuras verticales la sinovia invade el defecto, causando sinovitis y dolor (OCD). La claudicación es variable (2do a 3er grado) acorde al tamaño de la lesión, el colgajo puede quedar unido en un sector (zona de bisagra) o desprenderse y alojarse en el fondo de saco caudal de la articulación, desintegrarse, fragmentarse o aumentar de tamaño nutriéndose del liquido sinovial (ratón articular). Si se adhieren a la membrana sinovial puede pueden vascularizarse y osificarse (osículos). Por último podrían migrar a la vaina del tendón bicipital que es continuación de la capsula articular y provocar tenosinovitis aumentando la sintomatología clínica.

Cuanto más tiempo permanezca el colgajo en su posición, mayor será la sinovitis y la lesión no cicatrizará, ya que impide el avance de los capilares dentro del defecto.

Los cambios secundarios de enfermedad articular degenerativa (EAD) son esclerosis subcondral, eburnificación del defecto, osteofitosis en el borde periarticular, entesofitosis en zonas de inserción de tejidos blandos, lesión del cartílago opuesto en la cavidad glenoidea y engrosamiento de la cápsula articular.

La insidencia radiológica de elección es la mediolateral traccionando el miembro hacia cráneodistal para evitar la superposición con la tráquea y el esternón, llevando el miembro opuesto hacia caudal.

Las lesiones pueden ser:

Grado 1: defecto en el contorno óseo en animales de 3 a 5 meses sin significado clínico.
Grado 2: mayor defecto en la superficie con imagen de cono invertido radio lucida.
Grado 3: aplanamiento marcado en la zona caudocentral de la cabeza humeral con esclerosis subcondral.
Grado 4: se agregan fragmentos cartilaginosos libres sobre el defecto.
Grado 5: se observan fragmentos libres (ratones) en la articulación.
Grado 6: EAD en pacientes no tratados.

El tratamiento conservador se realiza, en pacientes de menos de 7 meses de edad y con escasos signos clínicos, controlando la actividad física, ajustando la dieta en kilocalorías, calcio, vitamina D y ácidos grasos Omega-3, a lo cual se suman condroprotectores y analgésicos no esteroides.

De no presentarse mejoría deben ser operados precozmente. El objetivo es favorecer las condiciones para que la lesión cicatrice. Consiste en retirar el colgajo, si es posible en una sola pieza, verticalizar los bordes de la lesión si el cartílago aparece desprendido, hacer con una mecha 3 o 4 perforaciones hasta el hueso esponjoso de la epífisis para que la vascularización llegue al defecto, lavar y aspirar profusamente la articulación junto con su fondo de saco caudal.

Si hubiese agregada una tenosinovitis bicipital, deberá realizarse otro abordaje para el tratamiento adecuado de la misma.

OC de la porción medial del cóndilo humeral

Es similar a la de otras partes del cuerpo, apareciendo los primeros síntomas entre los 5 a 8 meses de edad. Está en un punto opuesto a la apófisis coronoides medial del cúbito, presentándose en algunos casos como lesión por rozamiento (lesión de beso) con el fragmento coronoideo. Aquí el defecto se encuentra más hacia lateral y es una abrasión del cartílago articular que puede extenderse hasta el hueso subyacente. Por el contrario la lesión de osteocondritis disecante aislada se encuentra opuesta al cuerpo principal de la apófisis más hacia medial, y es factible que se desarrolle a una edad más temprana.

El fragmento de cartílago puede soltarse, migrando a la fosa radial craneal, adherirse a la cápsula y osificarse. Otra posibilidad es alojarse en el espacio articular medial.

En las radiografías craneocaudales el defecto se observa como un área radiolúcida triangular en la porción medial del cóndilo humeral.

El tratamiento conservador puede no ser de utilidad. Se aconseja la cirugía precoz, la cual extrae el colgajo pero no resuelve la incongruencia, en cuyo caso deberá complementarse con las osteotomías dinámicas cubitales y la extracción de la ACF si es necesario.

OC de los cóndilos femorales

La patogenia es análoga a las anteriores. La claudicación es de presentación gradual en miembros posteriores y la consulta puede ser demorada por el propietario al no reconocer los síntomas en caso de ser bilateral, dando sólo una marcha alterada sospechosa de displasia coxofemoral, pasándose por alto el examen de las articulaciones femorotibiorrotuliana. Dificultad para levantarse, rotación externa de las rodillas, posición valgo o varo, caminar envarado o agachado, son algunos de los síntomas. A la palpación engrosamiento de la capsula articula medial sin estabilidad, dolor en los movimientos pasivos y en casos avanzados crepitación.

Las posiciones radiografícas utilizadas son mediolateral y caudocraneal, con el femur a 30grados con respecto a la camilla. La lesión puede ser en el cóndilo medial o lateral. En esta último no debe ser confundida con la fosa del extensor digital largo, que está más hacia lateral.

El tratamiento conservador podría resultar en lesiones pequeñas. En las más extensas la cirugía es aconsejada, pero los resultado dependerán de los cambios secundarios articulares presentes, que en la medida que avancen empeorarán el pronóstico.

OC del astrágalo

Como dato sobresaliente con respecto a otras OC el colgajo no puede movilizarse debido a la anatomía del hueso. La proximidad de la cápsula irritada hace que los capilares lo invadan produciéndose su osificación in situ.

Los signos de dolor, claudicación y rigidez del tarso, son evidentes tanto en estación como en la marcha. En el examen clínico, si es medial, engrosamiento de la cápsula y dolor a la palpación presión, son fáciles de detectar a diferencia de lo que ocurre con el labio lateral, que presenta signos más sutiles. Deformación craneal y medial por efusión articular, crepitación, dolor a la flexión forzada y disminución del rango de movimiento son síntomas generales en ambos casos.

Radiografías mediolaterales, anteroposteriores con el paciente sentado y posteroanteriores en decúbitoesternal son las más utilizadas a las cuales se podría agregar la dorsoplantar en flexión. El más afectado es el labio troclear medial mientras que el lateral presenta cierta dificultad en su diagnóstico radiográfico, requiriendo posiciones oblícuas.

En el perfil 3 líneas curvas concéntricas representan los bordes de los labios trocleares y la depresión central de la tróclea, cualquier defecto en su contorno podría ser indicativo de lesión. En el frente se observa aumento del espesor del espacio articular tarsotibial debido al aplanamiento del labio medial del astrágalo. En los casos que el colgajo se calcifica, una línea radiodensa se ubica justo proximal a la lesión ostocodrítica.

Cambios secundarios como entesofitos en el maléolo medial tibial, ratones articulares adyacentes al mismo maléolo y en resto de las superficies articulares de tibia y astrágalo son frecuentes. Por último un cambio importante se produce en caudal del maléolo tibial en forma de pico como intento de aumentar la superficie articular.

El tratamiento es similar al resto de las OC, conservador y/o quirúrgico pueden aliviar los síntomas, pero con alta probabilidad de que la EAD avance.

OC del Sacro

Se localiza en la porción creaneodorsal de la placa terminal cartilaginosa sacra, provocando debilidad del anillo fibroso en esa zona, resultando en avulsión del fragmento que puede invadir el piso del canal vertebral donde se alojan los nervios espinales (cauda equina).

En la incidencia radiográfica lateral aparece truncada la esquina craneodorsal de la placa terminal sacra que se vuelve esclerótica y el fragmento óseo libre semeja una fractura por avulsión, pues posee un centro óseo pero histológicamente se origina como una alteración de la osificación endocondral.

Al fallar la fijación dorsal del anillo fibroso del disco aumente el estrés mecánico sobre el mismo, precipitando su degeneración y el deslizamiento ventral del sacro (inestabilidad).

En animales jóvenes el estrechamiento del espacio discal, la esclerosis de las placas terminales y la espondilosis deformante serían secundarios a la inestabilidad causadas por la lesión osteocondral.

La sintomatología clínica de cauda equina sumada a la radiografía puede complementarse con mielo/epidurografía, discografía o RMN para confirmar el diagnóstico.

El tratamiento es el mismo que se utiliza en el síndrome de compresión medular: conservador con analgésicos y/o corticoides más confinamiento estricto; o quirúrgico, mediante laminectomía dorsal descompresiva, forámino/risotomía.

Displasia de codo

Introducción
Es unan enfermedad del desarrollo, hereditaria poligénica, que ocurre de los 4 a los 6 meses de edad en perros de tamaño mediano a grande durante el período de máxima velocidad de crecimiento.
Por lo tanto estas lesiones se originan en la medida que los modelos cartilaginosos del radio, cúbito y distal del húmero sufren la conversión a hueso. Cualquier asincronía en su crecimiento lleva a una incongruencia en la articulación, provocando desde una leve artrosis sin signos clínicos evidentes hasta una serie de patologías definidas incluidas dentro de la displasia de codo.

Definición
El Internation Elbow Working Group (IEWG) define al grupo de las displasias de codo incluyendo las siguientes entidades:

1. Proceso anconeo no unido (PANU).
2. Apófisis coronoides medial fragmentada (ACF)
3. OCD de la porción medial del cóndilo humeral
4. Incongruencia articular (INC)

Las cuales provocan diferentes grados de claudicación y el desarrollo de una osteoartrosis con variación individual y racial

Etiopatogenia
Varias teorías se postulan. Una de las cuales sería el subdesarrollo de la escotadura semilunar del cúbito, que no se corresponde con el elevado ritmo de crecimiento la tróclea humeral, adoptando una forma elíptica (no circular), lo cual crea zonas de alto y bajo contacto entre las superficies articulares incongruentes.
Las zonas de bajo contacto generan deficiencia en la nutrición del cartílago ocasionando fibrilación del mismo; y las de alto gradiente de presión, condromalasia y eburnación. Esto desencadena los procesos de osteoartrosis.
La asincronía en el crecimiento de radio y cúbito por lesiones en las placas metafisarias como núcleo cartilaginoso retenido, fractura de Salter Harris tipo V y VI también genera incongruencias en el codo, creando diferentes gradientes de presión sobre puntos específicos de las superficies articulares, con iguales consecuencias en el tiempo.
Los factores ambientales como el exceso de calcio, vitamina D, energía en la dieta y el microtrauma en estas razas sensibles, solo jugarán un rol significativo en el desarrollo de la displasia de codo cuando de base exista el factor genético.

Lesiones primarias
<u>Proceso anconeo no unido (PANU)</u>
Es la separación en el puente cartilaginoso entre el centro de osificación secundaria del proceso ancóneo y el olecranon, resultando en la no unión de la apófisis ancónea.
En la displasia de codo el cóndilo humeral presiona sobre el proceso ancóneo, generando micro movimientos constantes impidiendo la unión en el tiempo esperado.
La extracción o fijación del fragmento debe ser complementada con la corrección de la incongruencia, si la hubiere, mediante osteotomías dinámicas cubitales.

<u>Apófisis coronoides medial fragmentada (ACF)</u>

Es la fisura de la apófisis coronoides medial del cúbito con parcial o completa separación del mismo, presentando una base de lesión subcondral, microfracturas y condromalasia.
La extracción del fragmento coronoideo debe ser acompañada por técnicas que corrijan la incongruencia como osteotomías cubitales, radiales, tenotomía del tendón del biceps en su inserción cubital y nivelación de la presión en el aspecto medial de la articulación, mediante osteotomías en cuña, rotacionales y de traslación del húmero.

OCD de la porción medial del cóndilo humeral
Ya descripta en el apartado de Osteocondrosis.

Incongruencia articular (INC)
La escotadura semilunar del cúbito debe coincidir perfectamente con la cabeza radial y rodear el cóndilo humeral con un espacio articular uniforme. Pueden presentarse tres formas de INC:

- La cabeza del radio más larga que el cúbito, lo cual fuerza al húmero contra la apófisis ancónea (pudiendo generar PANU) y aumenta el espacio articular húmerocubital.

- La apófisis coronoides del cúbito más alta que la cabeza radial, formando un escalón radiocubital, y el desplazamiento del cóndilo humeral hacia craneal. Esto incrementa el micro trauma del proceso coronoide medial y la cabeza radial (pudiendo generar ACF).

- La escotadura semilunar del cúbito es más elíptica (oval) que circular con respecto al cóndilo humeral, generando puntos de mayor presión sobre el proceso ancóneo y la apófisis coronoides medial.

Por último la osteoartrosis caracterizada por la formación de osteo y entesofitos se localiza en puntos específicos de la articulación como en dorsal de la apófisis ancónea, craneal de la cabeza radial, craneal del proceso coronoides medial, caudal del cóndilo lateral del húmero, esclerosis de la escotadura troclear del cúbito y OCD de la porción medial del cóndilo humeral.
Los grados pueden ser leve, moderado o severo (estandarizados por la IEWG), evaluados mediante radiografías A-P y M-L, a las cuales puede sumarse la vista A-P con 15 grados de supinación.
Sin pasar por alto la sintomatología clínica, observando la marcha, actitudes posturales, atrofia muscular, claudicación, dolor, aumento del líquido sinovial debajo del músculo ancóneo en la cara lateral de la articulación, engrosamiento de los tejidos del aspecto medial del codo, crepitación y rigidez articular.
Otros métodos complementarios de diagnóstico son la tomografía computada y la artroscopía. Esta última con la posibilidad de realizar tratamientos sobre las lesiones y la remoción mediante el lavaje de los detritos sinoviales.

Conclusión
La displasia de codo incluye una serie de patologías, cada una de las cuales tiene un variado aspecto de presentación y/o combinaciones, de las cuales aún no se conocen exactamente todos sus mecanismos fisiopatológicos precisos. Lo cual hace que la terapia médicoquirúrgica deba ser seleccionada en cada caso en particular, sabiendo que no siempre los resultados son los esperados y el avance hacia la osteoartrosis es inevitable, por lo tanto, es importante evaluar para su reproducción las razas de mayor incidencia, en un intento de disminuir su aparición.

Deformidad del Crecimiento

Introducción
Para el normal desarrollo del miembro anterior, radio y cúbito deben crecer en forma sincrónica, cualquier retraso que afecte el crecimiento de uno de ellos, debido a las uniones interóseas que poseen, actuara como la “cuerda de un arco” sobre el otro, causando alteraciones osteoarticulares significativas.

El radio crece longitudinalmente un 40% por su fisis proximal y un 60% por la distal, mientras que en el cúbito la fisis proximal aporta el 15%, que es sólo para el largo del olécranon y la fisis distal representa el 85% restante, que debe acompañar las 2 del radio en su crecimiento.
Varias etiologías como traumas, núcleo cartilaginoso retenido, osteodistrofia hipertrófica pueden causar alteración en el normal proceso de osificación endocondral de las placas metafisarias; los signos clínicos y deformidades dependerán de la o las fisis afectadas, si su cierre es total o parcial, la edad en el momento de la lesión y acorde a la raza el período de tiempo que transcurrió.
Ante un trauma en el miembro anterior siempre debe considerarse la posibilidad de lesión de las fisis, ya que los signos pueden ser evidentes luego de 1 o más semanas de evolución.
El cierre normal (fisis radial proximal, radial y cubital distal) es entre los 7 a 8 meses de vida, por lo tanto cuanto mas joven es el paciente afectado, mayores serán las consecuencias en el tiempo.
Como ejemplo una fractura en la diáfisis radial de un canino inmaduro puede resolverse satisfactoriamente y a la vez presentar cierre traumático de la fisis cubital distal, provocando deformidades y acortamiento del miembro.
El tratamiento variará si el animal es inmaduro a nivel esquelético, o sea que en promedio le restan aún 2 a 3 meses de crecimiento potencial, siendo para las razas pequeñas hasta los 4 meses y para las grandes hasta los 7 aproximadamente.

Signos clínicos
Claudicación.
Acortamiento del miembro.
Deformación angular (valgo o varo).
Deformación rotatoria.
Dolor y posible crepitación de las articulaciones proximal y distal a la fisis comprometida.

Evaluación Radiológica
Realizar estudios de frente y perfil de ambos miembros para poder comparar:
Longitudes óseas.
Tipo de arqueamiento diafisario.
Estado de las fisis de crecimiento.
Anatomía de las epífisis.
Espesor de los espacios articulares proximal y distal.

Planificación y Principios Básicos
En base a la evaluación clínico-radiológica las cirugías correctivas deben ser “planificadas” con exactitud, los casos no son de urgencias, pero el tratamiento precoz podrá evitar o minimizar los cambios patológicos óseos y articulares irreversibles.
Diagramar la osteo u osteotomía contando con los materiales necesarios para la misma y para la adecuada fijación posterior redundará en mejores resultados.
Posicionar al paciente en el decúbito necesario con la porción distal del miembro preparado asépticamente para favorecer la alineación definitiva que se realizará en forma visual.

Objetivos de la Cirugía
Corregir las deformidades de manera de aliviar el dolor que en gran medida responde a las incongruencias articulares, luego las deformaciones rotacionales y angulares, tratando de mantener o aumentar la longitud del miembro para evitar así los cambios articulares progresivos.

Cierre de la Fisis Cubital Distal
Introducción
Representan el 83% de los casos.
La forma cónica que posee es única en el perro (el resto son planas), y la fuerza de cizallamiento en lugar de causar fracturas generan compresión lesionando el cartílago germinal, provocando así el cese del crecimiento,”puente óseo” en la fisis.

Signos clínicos
Claudicación.
Arqueamiento craneal y lateral del radio.

Deformación en valgo y supinación de la pata.
Subluxación del codo y carpo.

Cirugía
*Animales inmaduros con desvíos menores a 25º:
Ostectomía cubital proximal a la fisis.

*Animales inmaduros con desvíos mayores.
Ostectomía cubital proximal a la fisis.
Osteotomía radial oblicua.
Osteotomía cubital proximal dinámica (codos incongruentes).

*Animales maduros.
Osteotomía cubital distal.
Osteotomía en cuña cerrada.
Osteotomía cubital proximal dinámica.

Cierre de la Fisis Cubital Distal y Radial Excéntrico
En algunos casos el cierre cubital distal genera compresión de la porción caudolateral
de la fisis radial distal provocando cierre parcial de la misma, con lo cual el desvío hacia el valgo continuará aún después de la ostectomía cubital por crecimiento de la porción medial de la fisis radial.
En animales inmaduros la posible solución sería quitar una cuña ósea en la zona del puente óseo que sólo afecta la porción lateral de la fisis radial.
En los maduros la corrección es igual que para el cierre de la fisis cubital distal.

Núcleo Cartilaginoso Retenido
Es una alteración en la osificación endocondral (osteocondrosis) de la fisis cubital distal, en la cual grupos de células cartilaginosas no maduran a huesos (posible déficit de irrigación), formando focos en forma de cono invertido en la fisis cubital. Cuanto mas ancha es la base de la lesión, mayor será el retraso del crecimiento cubital.
Los desvíos en valgo son leves y los pacientes presentan cierto arqueamiento radial craneal.
El tratamiento si la condición es detectada precozmente (menos de 6 meses) y los cambios son leves, sería la modificación de la dieta, disminuyendo los aportes de calcio y calorías; caso contrario la ostectomía cubital distal y radial desrotacional estarían indicadas, de todos modos el pronostico siempre será reservado.

Cierre de la Fisis Radial Proximal o Distal
El cierre proximal representa el 6% y el distal el 11%, provocando acortamiento del radio.
El miembro puede permanecer recto (cierre simétrico); desviándose hacia el valgo o varo con rotación externa o interna en cierres dístales asimétricos, con la consecuente afección de la articulación del carpo.
El codo presentará aumento del espacio húmeroradial y húmerocubital, el cóndilo presiona sobre las apófisis coronoides medial y lateral, se elonga la escotadura troclear y la incongruencia generada lleva a la enfermedad articular degenerativa.

Cirugía
Los objetivos son iguales a los descritos para el cierre cubital distal. El dolor responde fundamentalmente a la incongruencia articular.
Las opciones son acortar el cúbito por medio de ostectomía dinámica cubital quitando un segmento óseo en proximal del cúbito (debajo del nivel del ligamento anular), para que la cabeza del radio contacte con el cóndilo humeral. Combinando esto con osteotomía correctiva distal de radio y cúbito para los defectos angulares y rotatorios.
En algunos casos es necesario retirar los fragmentos del proceso coronoide medial y/o lateral.
Otra posibilidad es el alargamiento del radio, lo cual es mejor, ya que tiende a evitar el acortamiento del miembro.
Puede realizarse mediante una osteotomia radial dinámica generando osteogénesis por distracción con un fijador en anillo (Ilizarov), o estática con placas para huesos.

Tener en cuenta que en animales jóvenes con potencial de crecimiento puede ser necesaria una segunda intervención.
En animales maduros mayores de 7 meses las técnicas son las mismas; considerando que los resultados dependerán de la gravedad de los cambios degenerativos presentes en el codo.

Deformidad de la Tibia Distal
Como sucede en el miembro anterior, el cierre del peroné distal en animales inmaduros resulta en el desvío en valgo de la tibia, siendo esta una condición muy rara.
Lo contrario se presenta en los Dachshund "pie varo", por cierre de la porción medial de la fisis tibial distal sin trauma aparente.
Estos casos se corrigen mediante osteotomías en cuña cerrada o abierta si la sintomatología clínica lo justifica.

OSTEODISTROFIA HIPERTROFICA

Se caracteriza por deformaciones en la metáfisis distales del radio, cúbito y tibia. La teología es desconocida.

- Razas grandes
- Cachorros de 3 a 4 meses
- Signos generales
- Dolor generalizado
- Deformación distal radio / tibia
- Carpos y tarsos valgos
- En Rx línea radiolúcida paralela a la de la placa epifisaria
- Proliferación extraperióstica
- Tratamiento sintomático
- Evolución 7 a 10 días

PANOSTEITIS

Afecta principalmente a los huesos largos. Se autolimita y el tratamiento es sintomático.

- Razas grandes
- Perros jóvenes
- Etiología desconocida
- Claudicación aguda 4 grado alternante
- Decaimiento
- Disminución de actividad y apetito
- Hipertermia
- Dolor a la palpación ósea
- Atrofia muscular
- Eosinofilia
- Rx: pérdida de la diferenciación córtico medular general o focalizada, granulado esclerótico
- Duración: días / semanas / 2 a 5 años

Localización

- Proximal de tibia.
- Central de radio.
- Central y distal de húmero.
- Central y proximal de fémur.

COMUNICACIONES LIBRES
FORMATO: PÓSTER

Comunicación de casos de infección diseminada por Mycobacterium Avium en el Schnauzer Miniatura.

Feijoo, S[1]; Lamarca, G[1]; Fernández M [2]; Duchene A[1]; Gómez, N[1*;] Iachini R[2]
[1] Hospital Escuela FCV. UBA. [2] Instituto Pasteur. CABA.
*Autor corresponsal ngomez@fvet.uba.ar

El género *Mycobacterium* incluye diversos agentes oportunistas con cierto potencial zoonótico. En los últimos tiempos, varios miembros del complejo *Mycobacterium avium* intracelular (MBA) se han manifestado como patógenos en el hombre inmunosuprimido[2]. Lo mismo se ha detectado en los caninos y felinos. En la presente comunicación se reportan casos producidos MBA en dos caninos de corta edad y de raza Schnauzer miniatura. Los estudios genealógicos han hecho sospechar de un defecto genético del sistema inmunitario. También hay casos en el Basset hound y en el gato siamés. Se cree que el defecto podría estar basado en una alteración de la inmunidad celular, posiblemente una alteración en la relación CD4/CD8 a expensas de un aumento de los linfocitos B[4]. El objetivo de los autores, al describir estos casos, consiste en alertar a los médicos clínicos acerca de esta enfermedad tan grave, por el aumento de su frecuencia de presentación y en especial porque el diagnóstico precoz puede favorecer un tratamiento más exitoso.

Descripción de los casos: Los dos pacientes que se presentaron a consulta evidenciaron una signología similar: anorexia decaimiento, aumento de los linfonódulos superficiales e internos, diarrea, algunos vómitos. Los resultados de las pruebas de laboratorio de rutina también fueron similares anemia, linfopenia, aumento leve de las enzimas hepáticas. Las imágenes confirmaron las linfoadenopatías, sin revelar otras lesiones de órganos a no ser por el engrosamiento de la pared intestinal y del estómago. La punción de los ganglios periféricos evidenció una reacción granulomatosa con presencia de bacilos acido-alcohol resistentes. El cultivo y la baciloscopía permitieron identificar a MBA. En uno de los pacientes, en estado muy grave pues demoraron el inicio de la terapia, se decidió la eutanasia y en el otro, en el se efectuó un diagnóstico presuntivo precoz, está en tratamiento desde hace varios meses con Ciprofloxacina 500 1/4 c/12h, Claritromicina 125/5: 2,5 ml c/12h (comp 500 1/8 c/12h), Etambutol 400 1/2 c/24h, con buenos resultados hasta el momento.

Conclusiones: Los Schnauzer afectados desarrollan una enfermedad sistémica, granulomatosa que afecta el hígado, bazo, médula ósea y linfonódulos producida por *Mycobacterium avium.* Lo que predispone la manifestación de esta enfermedad podría ser debida a un defecto genético del sistema inmune, aunque aún no se conoce bien el modo de herencia pero aparentemente es un defecto genético del sistema inmune. Se debe tener muy presente esta enfermedad en la que el MBA actúa como oportunista pues el pronóstico mejora notablemente.

1- Ashford DA, Whitney E, Raghunathan P, Cosivi O. Epidemiology of selected mycobacteria that infect humans and other animals. Rev Sci Tech. 2001; 20:325–37.
2- Biet F, Boschiroli ML, Thorel MF, Guilloteau LA. Zoonotic aspects of *Mycobacterium bovis* and *Mycobacterium avium*–intracellulare complex (MAC). Vet Res. 2005; 36:411–36.
3- 3-Verena H*, Frauke Seehusen*, Irmgard Moser†, Helmut Hotzel†, Ulrich Deschl‡, Wolfgang Baumgärtner*, and Peter Wohlsein**Mycobacterium avium* subsp. *Hominis suis* Infection in 2 Pet Dogs Emerging Infectious diseases. Volume 14, Number 6—June 2008
4- 4-Day M: Clinical immunology of the dog and cat. Manson Publishing/The Veterinary Press. London 2008.

Evaluación de la eficacia de la asociación de dos nucleósidos inhibidores de la transcriptasa inversa y un no-nucleósido, en la fase final de la infección espontánea con el Virus de la Inmunodeficiencia felina.

Gómez, N[1*], Suraniti, A[1], Fontanals, A[2], Castillo, V[1], Gisbert MA[1], Mira, G[3], Espina C[1].
[1]Cátedra Clínica Médica de Animales Pequeños. [2]Cátedra de Inmunología. [3]Cátedra de Patología Clínica. Facultad de Ciencias Veterinarias. Universidad de Buenos Aires. Chorroarín 280 (1427).CABA.
* Autor corresponsal ngomez@fvet.uba.ar.

Introducción:
El grupo de drogas que actúan inhibiendo a la transcriptasa reversa son los inhibidores nucleósidos y no-nucleósidos evitan la conversión de ARN viral a ADN viral. La zidovudina (ZDV) y la lamivudina (3TC) son análogos nucleósidos y la Nevirapina es otro inhibidor pero no-nucleósido que atraviesa la barrera hematoencefálica y es capaz de contrarrestar los signos neurológicos y disminuir la carga viral.
El objetivo del presente trabajo consiste en evaluar la eficacia de la asociación de los mencionados antiretrovirales, en pacientes infectados en forma espontánea por el Virus de la Inmunodeficiencia Felina (VIF) en las fases finales de la etapa de portador asintomático, comparada con el empleo de ZDV como monodroga.
Materiales y Método:
Se integraron dos grupos de 8 pacientes cada uno, con valores de relación CD4+/CD8+ menores a 0,7, aumento marcado de la carga viral y signos compatibles con inmunosupresión. Un grupo fue tratado con ZDV: 5m/kg/12 h) y en el otro se prescribió una asociación de igual dosis de ZDV asociada con 3TC: 25 mg/kg/ 12 h, oral y Nevirapina: 12 mg/ kg/12 h, oral. La decisión de emplear esta última combinación se basó en la presencia de signos neurológicos graves y respuestas anormales de los potenciales evocados auditivos y visuales (PEA y PEV). Para la comparación se determinó Carga viral (CV), la que fue medida al comienzo del tratamiento y luego al año. En los mismos tiempos se evaluó la relación CD4+/CD8+ por medio de citometría de flujo. Los potenciales evocados se evaluaron en un equipo Ati Nautilus al inicio y al año de tratamiento. El estudio fue aprobado por el comité de ética CICUAL de la Facultad de Ciencias Veterinarias de la UBA. Los resultados se expresan en mediana y rango y el $p<0.05$ fue considerado significativo.
El análisis estadístico se realizó por medio de un ANOVA no paramétrico (Kruskal Wallis) y la comparación de medias se efectuó por el test de Dunn y el estudio de correlación por el test de Spearman.
Resultados:
La relación CD4+/CD8+ ratio mostró una correlación positiva y significativa en el grupo ZDV+3TC+Nevirapina comparado con el grupo tratado con ZDV sola.
La CV, en el grupo ZDV+3TC+Nevirapine presentó (**$P<0.01$) diferencias significativas comparando el tiempo inicial y al año. En el grupo ZDV sola no se detectaron diferencias significativas.
Luego de efectuado el tratamiento en el grupo ZDV+3TC+Nevi, se observó una marcada mejoría clínica de los signos neurológicos. Por su parte, el grupo ZDV evidenció una leve mejoría de los signos neurológicos. En dicho grupo, los potenciales evocados no presentaron mejoría, mientras que si la hubo en el grupo ZDV+3TC+Nevi. En los PVE se detectó disminución de la amplitud y aumento de la latencia en la onda p 100. Por su parte, los PAE revelaron el aumento del tiempo de conducción central (TCC) y disminución de las amplitudes.
Discusión y conclusiones:
A la luz de los presentes resultados, la combinación ZDV+3TC+Nevi es más eficaz que la ZDV administrada sola para reducir la carga viral, aumentar la relación CD4+/CD8+ y hacer remitir los signos clínicos de los gatos cursando la fase final de la etapa de portador asintomático. Cabe destacar que la combinación (ZDV+3TC+Nevi) que se ha puesto a prueba en este trabajo no ha sido usada previamente en gatos con infección espontánea. Hay antecedentes de su aplicación en el hombre y se considera una de las combinaciones preferidas, en especial en niños y en mujeres embarazadas. Lo aportado en este trabajo pone en evidencia la eficacia e importancia del empleo de terapias combinadas por encima de las mono-drogas, tal como puede observarse en los cambios que se producen en la carga viral y en la relación CD4+/CD8+ en la etapa final de la fase asintomática.
La combinación ZDV+3TC+Nevi también resulta efectiva para mejorar los signos neurológicos de estos pacientes en la fase asintomática de la enfermedad. Esto se fundamenta en la incorporación de Nevirapina, droga capaz de atravesar la barrera hematoencefálica y disminuir la replicación viral en el SNC. La combinación de antivirales estudiada es una terapia eficaz, accesible económicamente, de poca toxicidad y aplicable al tratamiento de los pacientes preferencialmente cuando están muy cerca etapa de SIDA pero aún con una relación CD4+/CD8+ cercana a la normal y en ausencia de infecciones oportunistas. En la fase de SIDA también puede emplearse con resultados variables.

Forma atípica de Conjuntivitis Lipogranulomatosa en dos gatos

Gómez, N[1].; Del Prado, A[1].; Salas, C[1].; Ivanic, J[1].; Vartabedian, A[2].
[1]Unidad Oftalmología y [2] Unidad Laboratorio. Hospital Escuela. FCV. UBA.

INTRODUCCIÓN: La conjuntivitis lipogranulomatosa felina es una enfermedad de origen inflamatorio que se produce a causa de la liberación de contenido lipídico dentro de los tejidos palpebrales. Se la asocia con el estrechamiento del conducto de las glándulas de Meibomio por procesos crónicos y su ruptura con liberación de contenido y la consecuente inflamación y respuesta granulomatosa a los lípidos liberados. Sin embargo, también se postulan otros orígenes de producción lipídica, como por ejemplo los adipocitos del tejido conectivo o las células globosas en la mucosa. La presentación tradicional de esta enfermedad es palpebral[1], sin embargo en los casos clínicos que se exponen en esta comunicación las lesiones se circunscriben a la conjuntiva del tercer parpado, en su cara bulbar o palpebral. También se postula la probable influencia actínica en el desencadenamiento de esta conjuntivitis.
La presentación de este tipo de conjuntivitis felina es poco frecuente. Por ello y debido a la ubicación atípica de la lesión se ha considerado importante la comunicación de los siguientes casos clínicos.
DESCRIPCIÓN DE LOS CASOS CLÍNICOS: Se presentó a consulta en el Hospital Escuela de la F.C.V, UBA, un gato, macho, de 10 meses de edad, de color blanco a nivel periocular, con una lesión en el ojo izquierdo, que afectaba al tercer párpado, mayormente en su cara bulbar. El tipo de lesión era proliferativa, sangrante, friable, irregular. La lesión llevaba un mes de evolución y el felino presentaba el tercer párpado no pigmentado. Otro paciente fue atendido en un consultorio privado, en la zona de Florida, Provincia de Buenos Aires. Se trataba de un gato, macho, persa de 9 meses de edad, con una lesión bilateral, de tipo proliferativa, muy similar a la descripción anterior, excepto que en este caso predominaba la afección del tercer párpado en su cara palpebral. También en este caso el tercer párpado era depigmentado. Ante la sospecha de una neoplasia o de una reacción inflamatoria, en ambos casos se realizó una biopsia escisional y se derivaron muestras para histopatología. Cabe destacar la consistencia friable de las lesiones, detectada en la toma de la biopsia. En el primer caso se efectuó el tratamiento con Dexametasona sistémica, por 3 días y en el segundo con Triamcinolona subconjuntival, una aplicación. En el segundo caso se presentó una recidiva y la patología remitió con corticoides tópicos. Los cortes analizados presentaron la conjuntiva con intensa reacción inflamatoria granulomatosa crónica, con predominio de linfocitos y macrófagos, observándose múltiples espacios de composición lipídica, con vacuolización y ubicados en la lámina propia. Se detectaron células globosas hiperplásicas. Se efectuaron cultivos bacterianos y micóticos los que resultaron negativos
CONCLUSIONES: La presentación tradicional de esta enfermedad de baja prevalencia es palpebral.
En los casos clínicos que se exponen en esta comunicación se localizaban en la conjuntiva del tercer parpado, en su cara bulbar o palpebral. La apariencia macroscópica de las lesiones hace sospechar en primer término en una neoplasia conjuntival, por ejemplo un carcinoma de células escamosas.
La histopatología permite hacer un diagnóstico definitivo por la inflamación de tipo granulomatosa que se observa y la presencia de lagunas con lípidos y vacuolas en la lámina propia conjuntival. .
La depigmentación de los terceros párpados de ambos gatos podría haber actuado como factor predisponente.
BIBLIOGRAFIA: 1- Read R; Lucas J. Lipogranulomatous conjunctivitis: clinical findings from 21 eyes in 13 cat. Veterinary Ophthalmology (2001) 4, 2, 93-98.

Evaluacion de las globulinas séricas y corrida electroforética sérica en gatos asmaticos

Pisano, P.*[1]; Fontanals, A.[2]; Castillo, V[1].; Mira, G.[3]; Gómez, N.[1]
[1]Cátedra de Clínica Médica, [2]Cátedra de Inmunología, [3]Laboratorio de Análisis Clínicos, Facultad de Ciencias Veterinarias, Universidad de Buenos Aires. Av. Chorroarín 280, C.A.B.A. ppisano@fvet.uba.ar

Introducción: El asma felino es una patología bronquial crónica fisiopatológicamente similar al asma alérgico humano, con respuesta inmune predominante Th2. Se ha reportado el aumento de las globulinas plasmáticas en estos pacientes, a consecuencia de una hiperglobulinemia policlonal con aumento de las diversas fracciones (α, β y γ) [2].
Objetivo: Evaluar las globulinas y las fracciones electroforéticas de las proteínas séricas en los gatos asmáticos.
Materiales y métodos: Se trabajó con 15 gatos sanos (grupo control) y 44 asmáticos. El diagnóstico de los gatos asmáticos se basó en los signos clínicos de tos y disnea y en los cambios radiográficos (predominio del patrón bronquial). A todos los animales se les midió las proteínas séricas y albúmina por método colorimétrico y a 21 gatos asmáticos se les realizó la corrida electroforética de las proteínas séricas. La comparación de las globulinas entre los grupos se hizo por el test de Man Whitney.
Resultados: En el grupo de gatos asmáticos, 26 de los 44 pacientes evaluados presentaron valores aumentados de las globulinas séricas (rango normal: 2,3-5,3 g/dl), siendo significativa la diferencia entre asmáticos y controles *($p<0,05$).*
Los 21 gatos asmáticos evaluados presentaron por lo menos una alteración en alguna fracción del proteinograma obtenido por electroforesis: 11 pacientes evidenciaron un descenso de la albúmina, 17 pacientes presentaron elevada la fracción α globulina, 17 la β1 globulina y 16 tuvieron alterada la β2 + γ globulina (8 disminuida y 8 elevada). La relación albúmina/globulina estuvo disminuida en 9 de los pacientes evaluados.
Discusión y conclusiones: Es notorio el aumento significativo *($p<0,05$)* de las globulinas plasmáticas registrado en los pacientes asmáticos.
La corrida electroforética indicó una hiperglobulinemia policlonal con aumento de las diversas fracciones (α, β y γ), reportada previamente en los gatos asmáticos como indicador inespecífico de inflamación crónica[2] y un concomitante descenso de las albúminas en 11 de los pacientes, en un intento de mantener la presión oncótica o la viscosidad de la sangre[1].
El aumento de las α globulinas puede deberse a la inflamación, como parte de una respuesta aguda, ya que muchas proteínas de fase aguda migran a esta fracción. La fracción γ globulina contiene a las IgM, IgA, IgE e IgG. La IgG migra además en la fracción β[1]. Algunos pacientes con aumento de la fracción α o β1 mostraron un descenso relativo de la fracción β2 y γ, por un efecto compensador.
El patrón de las alteraciones de las proteínas plasmáticas rara vez es patognomónico de una dolencia específica, por lo que siempre debe interpretarse en conjunto con los signos clínicos y el resto de los análisis de laboratorio[1]. El perfil claramente inflamatorio encontrado en la electroforesis de los gatos asmáticos tiene relevancia clínica, pues pone en evidencia que no se debe asociar el aumento de las globulinas solamente con la coexistencia de enfermedades infecciosas como Peritonitis Infecciosa, Inmunodeficiencia o Leucemia felina y erróneamente desestimar las causas inflamatorias como el asma en el diagnóstico diferencial.

1. Eckersall, PD. Proteins, proteomics, and the dysproteinemias. In: Kaneko, JJ; Harvey, JW; Bruss, ML. Clinical biochemistry of domestic animals. Academic Press, San Diego, 5, 117-156; 2008.
2. Johnson, L. Tos crónica en gatos. Proceedings of the Southern European Veterinary Conference & Congrese; Barcelona; 2009.

Profilaxis quirúrgica con Cefalotina en caninos

Prados, AP. [1*]; Kreil, V. [1]; Tarragona, L. [1]; Quaine, P. [1]; Monfrinotti, A. [1]; Hallu, R. [1]; Rebuelto, M. [1]
[1]Catedra de Farmacología, Facultad de Ciencias Veterinarias, UBA. Chorroarín 280, Buenos Aires
aprados@fvet.uba.ar

La cefalotina es una cefalosporina de primera generación, frecuentemente utilizada para prevenir infecciones en la herida quirúrgica durante la cirugía de pequeños animales. Con el fin de cumplir con su acción antimicrobiana, los antibióticos beta-lactámicos deben permanecer en concentraciones plasmáticas superiores a la concentración inhibitoria mínima (CIM) del patógeno causal, ya que actúan en forma tiempo-dependiente. El objetivo del presente trabajo fue determinar la duración de la acción antibiótica de la cefalotina, luego de su administración como profilaxis quirúrgica a caninos adultos.
El protocolo de esta experiencia fue aprobado por el Comité Institucional de Cuidado y Uso de Animales de Experimentación (CICUAL) de la Facultad de Ciencias Veterinarias, UBA. Los diversos procedimientos quirúrgicos durante los cuales se realizó la toma de muestras de sangre habían sido indicados como necesarios por el veterinario responsable de la salud de los animales, y fueron llevados a cabo mediante técnicas estándar.
Se utilizaron 8 caninos, adultos, de raza Beagle, de los Caniles de la Facultad de Ciencias Veterinarias, UBA. El protocolo anestésico consistió en la administración de remifentanilo (0.25 µg/kg/min) como preanestésico y mantenimiento analgésico durante todo el procedimiento, propofol (de 2 a 3 mg/kg hasta efecto, vía intravenosa) como droga inductora, e isofluorano por vía inhalatoria para mantenimiento anestésico. Se realizó fluidoterapia de mantenimiento consistente en 3-5 ml/kg/hora de solución Ringer lactato por vía intravenosa, durante toda la cirugía. Cada animal recibió una única dosis de cefalotina sódica (20 mg/kg) en la vena yugular derecha dentro de los 30 minutos previos a la cirugía. Se tomaron muestras de sangre heparinizada (2 ml) de la vena yugular izquierda a las 0.33, 0.66, 1, 1.5, 2 y 2.5 horas posteriores a la administración del fármaco. Las concentraciones plasmáticas de la cefalotina se determinaron mediante el método microbiológico, que fue validado para el rango de concentraciones 0.39 – 50 µg/ml. Se tomaron los valores de referencia para la CIM que incluye el 90% de las bacterias (CIM_{90}) para estreptococos beta-hemolíticos y *Staphylococcus aureus* no productores de beta-lactamasa (0.50 µg/ml), y para *Escherichia coli* (8.0 µg/ml).
Luego de la administración de la cefalotina, no se observaron efectos colaterales que se pudieran relacionar con la formulación administrada. Todos los caninos presentaron concentraciones plasmáticas superiores a 0.5 µg/ml durante 2.5 h, y superiores a 8 durante 1 hora.
Las concentraciones promedio en el primer tiempo de muestreo fueron de 24.0 ± 4.5 µg/ml.
Cuando se utilizan como profilaxis quirúrgica, los antibióticos deben logran concentraciones efectivas en el sitio de la incisión, que es donde los patógenos contaminantes pueden causar las infecciones postoperatorias. Se ha demostrado previamente que las concentraciones plasmáticas de cefalosporinas en el líquido intersticial de la herida son similares a las del plasma. Nuestros resultados muestran que una dosis de 20 mg/kg de cefalotina asegura protección del sitio quirúrgico contra cocos gram positivos durante 2.5 horas, y en menor duración contra *E. coli*. Esto es congruente con la indicación usual de repetir la dosis del antibiótico a las 2-3 h de administrado, cuando las cirugías se prolonguen más allá de este lapso.

Este trabajo es parte del proyecto UBACYT V 20020100100698 (2011-2014)

Amoxicilina larga acción: ¿Administración Intramuscular o Subcutánea?

Porta, N.; Prados, AP.; Kreil, V.; Monfrinotti, A.; Quaine, P.; Tarragona, L.; Hallu, R.; Rebuelto, M.
[1]Catedra de Farmacología, Facultad de Ciencias Veterinarias, UBA. Chorroarín 280, Buenos Aires
porta.nicolas@gmail.com

Las preparaciones denominadas de larga acción o depot permiten alargar el intervalo entre tomas, ya que la modificación en la tasa de absorción, mediante procedimientos de farmacotecnia, logra que las concentraciones plasmáticas del fármaco en cuestión se mantengan por más tiempo que las formulaciones convencionales. Sin embargo, en algunos casos las concentraciones plasmáticas pueden ser bajas o presentar alta variación entre individuos. La vía de administración puede afectar en forma significativa la absorción de principios activos formulados como de larga duración, generalmente indicados para inyección intramuscular (im) o subcutánea (sc), por ello el clínico puede dudar entre utilizar una u otra. El objetivo del presente trabajo fue comparar mediante el índice T>CIM la predicción de la eficacia clínica de la amoxicilina utilizando un preparado comercial recomendado para su administración sc o im en forma indistinta, después de su administración por estas dos vías a caninos. El protocolo de esta experiencia fue aprobado por el CICUAL de la institución. Se utilizaron 6 caninos adultos sanos, pertenecientes a los caniles de la Facultad de Ciencias Veterinarias, UBA, a los cuales se les administró una única dosis de amoxicilina trihidrato (15 mg/kg, según indicado por el prospecto) formulada como duración prolongada (suspensión 150 mg/ml; Duphamox LA, Fort Dodge, Buenos Aires, Argentina) por ambas vías, im y sc. Se extrajeron muestras de sangre en tiempos predeterminados, y con los datos obtenidos se construyó la curva de disposición (concentración plasmática *versus* tiempo de muestreo). El T>CIM se calculó gráficamente para cada individuo y cada vía, prolongando la línea de la regresión lineal de la fase de eliminación cuando fuese necesario, tomando los valores de referencia de las concentraciones inhibitorias mínimas (CIM) de 0.250 µg/ml como la CIM que incluye el 90% de bacterias susceptibles como los estreptococos beta-hemolíticos, *Staphylococcus aureus* no productores de beta-lactamasa, *Clostridium perfringens* y *Haemophilus influenzae* y 4.0 µg/ml como la CIM representativa de bacterias de moderada susceptibilidad como *Escherichia coli*, *Proteus mirabilis* y *Salmonella* spp. Los valores obtenidos se expresan en mediana (rango) en horas. Para las vías im y sc, el $T>CIM_{0.250\ \mu g/ml}$ fue de 22 h (13-30 h) y 29 h (22-33 h) respectivamente, con coeficientes de variabilidad de 27 y 15%, respectivamente. Para las vías im y sc, el $T>CIM_{4.0\ \mu g/ml}$ fue de 6.8 h (5.5-9.0 h) y 8.4 h (2-20 h) respectivamente, con coeficientes de variabilidad de 17 y 70 %, respectivamente.

Estudios experimentales han demostrado que el éxito de un tratamiento con beta-lactámicos como la amoxicilina está estrechamente relacionado con un T>CIM de 40-60% de intervalo posológico. Nuestros resultados sugieren que, para este preparado, y a las dosis indicadas por el laboratorio elaborador, la administración por vía sc sería más recomendable para tratamientos ocasionados por microorganismos de alta sensibilidad (generalmente cocos gram positivos), ya que presenta similar variabilidad interindividual y mayor T>CIM que la im, pudiéndose recomendar intervalos posológicos de 48 h. Por el contrario, la vía im sería más recomendable para los tratamientos de infecciones por bacterias de moderada sensibilidad (generalmente bacterias gram negativas), por presentar menor variabilidad interindividual, aún cuando presente T>CIM ligeramente inferiores a los calculados para la vía sc, pudiéndose recomendar intervalos posológicos de 12 h. Estas recomendaciones se deben complementar con estudios de eficacia clínica.

Este trabajo es parte del proyecto UBACYT V 20020100100698 (2011-2014).

Comparación de las concentraciones y grado de penetración tisular de Lincomicina, Clindamicina Y Cefalexina en piel de gatos.

Albarellos, G.A.[1*]; Montoya, L.[1]; Passini, S.M.[1]; Lupi, M.P.[1]; Denamiel, G.A.[2]; Landoni, M.F.[3]
[1] Cátedra de Farmacología, FCV, UBA; [2] Cátedra de Microbiología, FCV, UBA; [3] Cátedra de Farmacología, FCV, UNLP. Argentina. <albarell@fvet.uba.ar>

Introducción: Entre los microorganismos que más comúnmente causan infecciones dermatológicas en felinos se encuentran *Staphylococcus aureus y Staphylococcus intermedius* y *Streptococcus* spp. Por este motivo los antibióticos de primera elección para tratar estas infecciones son lincosamidas (lincomicina, clindamicina) y cefalosporinas de primera generación (cefalexina) que incluyen a estos microorganismos en su espectro antibacteriano. La concentración inhibitoria mínima (CIM_{90}) bibliográfica para estos microorganismos es ≤0.5 µg/mL para lincomicina y clindamicina, y ≤1 µg/mL para cefalexina. El propósito de este trabajo fue comparar las concentraciones alcanzadas en piel por los mencionados antibióticos y su grado de penetración tisular (relación entre la concentración en piel/concentración plasmática) luego de su administración intravenosa a gatos domésticos y relacionar estas concentraciones con la CIM de estos antibióticos para esos microorganismos.
Materiales y métodos: Para la obtención de las muestras plasmáticas y de piel se planificó la realización de la experiencia en gatos que iban a ser intervenidos quirúrgicamente (castraciones).

- Antibióticos administrados, dosis y vía:
  Lincomicina: 15 mg/kg
  Clindamicina: 10 mg/kg
  Cefalexina: 10 mg/kg
  Los antibióticos se administraron por vía intravenosa (≈30 minutos antes de la cirugía).
- Animales: todos los animales empleados eran gatos adultos jóvenes (1-1.5 años), clínicamente sanos.
  Para lincomicina: n=5, clindamicina: n=11 y cefalexina: n=8.
- Obtención de las muestras: Se tomaron muestras sanguíneas y de piel a ≈1 hora luego de administrado el antibiótico. Todas las muestras se conservaron a -20ºC hasta su procesamiento.
- Determinación de las concentraciones de antibiótico:
  Se empleó el método microbiológico. Los límites de cuantificación de los antibióticos fueron: 1.56 µg/mL para lincomicina, 0.78 µg/mL para clindamicina y 0.78 µg/mL para cefalexina.

Resultados: Al momento del muestreo, las concentraciones y la relación entre la concentración en piel/concentración plasmática fueron respectivamente:

- Lincomicina: en plasma 8.60±1.73 µg/mL; en piel 17.26±1.32 µg/mL y la relación fue de 2.08±0.47.
- Clindamicina: en plasma 5.79±1.15 µg/mL; en piel 9.45±3.15 µg/mL y la relación fue de 1.64±0.39.
- Cefalexina: en plasma 19.70±8.31 µg/mL; en piel 7.35±3.85 µg/mL y la relación fue de 0.42±0.21.

Conclusiones: Según los datos obtenidos bajo las condiciones en que se realizó este estudio, los tres antibióticos ensayados alcanzaron concentraciones en la piel que fueron superiores a la CIM_{90} de los principales microorganismos. La penetración tisular observada es coincidente con lo esperable para este tipo de antibióticos, >1 para antibióticos liposolubles (lincosamidas) y <1 para antibióticos hidrosolubles (cefalosporinas).
Aunque las condiciones del estudio no son equivalentes a una situación clínica, los resultados obtenidos comprueban que las concentraciones dérmicas alcanzadas son adecuadas para el tratamiento de infecciones causadas por bacterias susceptibles. Si bien son necesarios estudios farmacocinéticos que contemplen la administración oral como dosis múltiples, dadas las características de estos antibióticos es posible suponer una mayor acumulación de las lincosamidas en piel.

Este trabajo se realizó con fondos provenientes del subsidio UBACyT 20020100100745, programación 2011-2014.

Los autores agradecen a la empresa Royal Canin, Argentina, la provisión de alimento balanceado (Fit 32®) con que se alimentaron los animales empleados en este estudio.

Influencia de la administracion de Omeprazol en la absorción oral de Cefalexina en caninos: Diferencias entre adultos jóvenes y gerontes.

Lupi, M.P.*[1]; Passini, S.[1]; Prados, A.P.[1]; Monfrinotti, A.[1]; Montoya, L.[1]; Albarellos, G.[1]
[1] Cátedra de Farmacología, FCV, UBA, Argentina. mlupi@fvet.uba.ar

Introducción: La cefalexina es una cefalosporina de primera generación que, por su amplio espectro y buena tolerancia, es frecuentemente utilizada en la clínica de pequeños animales. Estudios previos en humanos han demostrado que la coadministración por vía oral de cefalexina con omeprazol, un inhibidor de la bomba de protones, retrasó la absorción del antibiótico, con consecuencias negativas sobre la eficacia del mismo. El objetivo del presente estudio fue evaluar la presencia de diferencias en la farmacocinética oral de cefalexina coadministrada con omeprazol a caninos adultos jóvenes y gerontes.
Se utilizaron 3 perros jóvenes adultos de entre 5 y 6 años de edad (grupo A) y 3 caninos gerontes de entre 11 y 12 años de edad (grupo B). Todos los animales estaban clínicamente sanos. El ensayo se dividió en dos fases (I y II). En la fase I, se le administró a ambos grupos una dosis única de 25 mg/kg de cefalexina (Cefalexina, Holliday) por vía oral (comprimidos), y en la fase II se les administró una dosis única de 25 mg/kg de la misma presentación de cefalexina, a la vez que habían recibido durante los 5 días previos 1 mg/kg de omeprazol (Nogastrol, Laboratorios Mayors) por vía oral. En ambas fases se extrajeron muestras de sangre de las venas cefálicas en tiempos predeterminados después de la administración de la cefalexina. Las concentraciones plasmáticas de la cefalexina se determinaron mediante el método microbiológico utilizando como microorganismo patrón *Kocuria rhizophila* ATCC 9341. Los parámetros farmacocinéticos se calcularon mediante un programa computarizado (PCNONLIN 4.0), utilizando el análisis compartimental.
Resultados: Los parámetros farmacocinéticos (media±DE) obtenidos para las fases I y II se muestran en la siguiente tabla:

Parámetro Farmacocinético	Fase I		Fase II	
	Grupo A	Grupo B	Grupo A	Grupo B
$ABC_{(0-\infty)}$ (µg*h/mL)	195,36±41,82	183,67±40,8	191,49±23,56	193,48±39,03
C_{max} (µg/ml)	37,57±10,67	25,73±4,5	26,14±2,70	23,84±2,93
T_{max} (h)	2,55±0,47 *	2,31±0,96	3,22±0,34 *	2,13±0,82
$t_{½abs}$ (h)	0,54±0,42 *	0,79±0,46	1,5±0,6 *	0,6±0,39
$t_{½}$ (h)	2,48±0,91	3,15±0,39	2,32±0,81	4,06±0,74

* (P≤0.05)

Discusión y conclusiones: La coadministración de omeprazol modificó la velocidad de absorción de la cefalexina en el grupo de animales más jóvenes (A). Esta modificación se evidencia en el incremento que sufren los parámetros que la evalúan (T_{max} y $t_{½abs}$). Estos cambios no se observaron en el grupo de animales más viejos (B). Tampoco se modificó en ningún caso la cantidad de cefalexina absorbida (ABC), ni la máxima concentración plasmática alcanzada (C_{max}), ni su velocidad de eliminación ($t_{½}$). Dado que el tamaño muestral empleado en este estudio es muy pequeño, será necesario repetir la experiencia con más animales para corroborar la tendencia observada. La repercusión clínica de estos resultados (modificaciones en la eficacia antibiótica) solo podrá ser evaluada a través de estudios clínicos controlados.

Este trabajo se realizó con fondos provenientes del subsidio UBACyT 20020100100745, programación 2011-2014.

Enterobacterias poco frecuentes en infecciones de perros y gatos: Enterobacter y Citrobacter. Su respuesta a Ciprofloxacina.

Puigdevall, T.[1]; Más, J.[1]*; Albarellos, G.[2] y Denamiel, G.[1]
Cátedras de Microbiología[1] y Farmacología[2]. Fac de Cs Veterinarias. UBA. gdenam@fvet.uba.ar

La Familia *Enterobacteriaceae*, está integrada por numerosos géneros y, algunos de ellos como *Citrobacter* y, *Enterobacter* son causantes de infecciones extraintestinales. En veterinaria son pocos los informes al respecto pero en el hombre tienen mucha importancia clínica, especialmente porque estos Géneros bacterianos tienen la particularidad de presentar resistencia natural a antibióticos de uso habitual y, además, la capacidad para adquirir mecanismos de resistencia frente a los antimicrobianos recomendados, por los organismos mundiales para ser utilizados con las enterobacterias. Las fluoroquinolonas, son antibióticos de uso común en los animales y, en el laboratorio se toma a la ciprofloxacina como marcador del grupo. El objetivo de este estudio fue determinar
la prevalencia de *Citrobacter* spp. y *Enterobacter* spp. en infecciones de perros y gatos y, su respuesta a ciprofloxacina.
Las muestras se obtuvieron del conurbano bonaerense y Ciudad Autónoma de Buenos Aires, durante el segundo semestre del 2012. El material se procesó con los métodos habituales de laboratorio de diagnóstico. La identificación de los géneros se realizo a través de pruebas metabólicas. Los aislamientos se recuperaron a partir de: orina, oído, sacos anales, vagina, abscesos, piel y hueso.
La determinación de la susceptibilidad antibiótica se realizó, por el método de difusión en agar, según las recomendaciones del Clinical and Laboratory Standards Institute, 2008. Documento M31-A3. Se ensayó ciprofloxacina 5µg (Cip).Laboratorio Britania®. Argentina.

Los resultados obtenidos sobre resistencia (R) y sensibilidad intermedia (SI) frente a Cip son:

	CANINOS		**FELINOS**	
	SI	**R**	**SI**	**R**
Enterobacter	**6.5** n:91 (6/91)	**18.6%** n:91 (17/91)	**--** n:32 (0/32)	**25%** n:32 (8/32**)**
Citrobacter	**7.4%** n:27 (2/27)	**11.1%** n:27 (3/27)	**16.6%** n:6 (1/6)	**50%** n:6 (3/6)

Cuando se refiere a enterobacterias, es altamente probable que el veterinario piense en *Escherichia coli*, que si bien es el bacilo negativo fermentador de mayor prevalencia en las infecciones de los animales de compañía, no es la única especie de importancia clínica. *Enterobacter* spp. y *Citrobacter* spp aparecen con cierta frecuencia, Michelle *et al.* (2007) aísla *Enterobacter* en un 46%, a partir de infecciones asociadas a catéteres en estos animales, infiriendo la posible transmisión de esta bacteria por contaminación con las manos del hombre. En nuestro estudio, las cepas resistentes a Cip, provenían de hisopados nasales, abscesos y de hueso. Teniendo en cuenta estos focos infecciosos, los aislamientos que expresaron SI, no deberían ser informados por la posibilidad de una falla terapéutica. Esta categoría, solo se debe considerar si en el lugar de la infección se puede concentrar la droga. Este breve informe brinda la posibilidad de conocer e iniciar nuevos estudios sobre el comportamiento de estas enterobacterias que son poco conocidas en veterinaria y, así poder interpretar sus aislamientos correctamente, sin desvalorizar sus hallazgos.

UBACyT 20020100100745 (2011-14).

Especies de *Streptococcus* en mucosa vaginal de gatas: Prevalencia y susceptibilidad frente a antimicrobianos (Estudio Preliminar).

Puigdevall, T[1]; Mas, J[1*]; Ghigliazza, F[1]; Albarellos, G[2]; Denamiel, G.[1]
Microbiología[1], Farmacologia[2] . Fac. Cs. Veterinarias. UBA. .
Ciudad Autónoma de Buenos Aires. Argentina.
gdenam@fvet.uba.ar. TE 011 4524 8421.

Los estreptococos tienen amplia distribución en le naturaleza y hasta el presente hay validadas 101 especies y 17 subespecies, muchas de las cuales pertenecen a la microbiota residente o transeúnte de las mucosas de los animales y el hombre. Algunas especies se conocen como estreptococos piogénicos, de los cuales a veces se pueden hallar presentes en la mucosa vaginal de las gatas sin producir enfermedad aparente, aunque la bibliografía mundial refiere a los animales como posibles transmisores de estas especies al hombre. Entre ellas encontramos a *S. agalactiae* y *S. canis* asociados en felinos a septiemias neonatales, abscesos, onfalitis, pielonefritis, neumonías, endocarditis y placentitis.
El objetivo de este estudio fue determinar la prevalencia de especies de estreptococos y la susceptibilidad de estos frente a los antimicrobianos de uso recomendado.
Se estudiaron 104 muestras de fondo de vagina de gatas castradas y enteras de diferentes razas y edades. Todas clínicamente sanas. Las muestras se procesaron de acuerdo a métodos convencionales de laboratorio y la identificación se realizó mediante el soporte de pruebas metabólicas, sistema comercial API (bio-Merieux) y por tipificación serológíca (Diagnostic Reagents Streptococcal Grouping Kit - Oxoid, Basingstoke, Hampshire, England). La susceptibilidad se determinó por el método de antibiograma por difusión en agar y con monodiscos de ciprofloxacina 5 ug (Cip), Penicilina 10 UI (Pen), eritromicina 30 ug(Eri), clindamicina 2 ug (Clin) y lincomicina 2 ug (Linco) de Laboratorios Britania SA, Argentina y según recomendaciones del Clinical and Laboratory Standards Institute 2013 VET01-A4 y VET01-S2 (replaces M31-A3).

Los resultados se observan en la siguiente Tabla

Especies	% de aislamiento	% de Resistencia				
		Cip	Pen	Eri	Clin	Lin
S. agalactiae	11,1 (3/27)	0	0	0	0	0
S. canis	44,4 (12/27)	25	25	8,3	16,6	16,6
S. bovis	44,4(12/27)	16,6	25	41,6	50	58,3

En coincidencia con la bibliografía publicada, *S. canis* y *S,bovis,* fueron los estreptococos con mayor prevalencia en la mucosa vaginal de las gatas. Sin embargo, se podría cuestionar si esta colonización es benigna ya que ambas especies poseen varios atributos de patogenicidad para desarrollar infecciones en los animales. *S. bovis* se encuentra estrechamente vinculado a la endocarditis bacteriana y tumores de colon en el hombre así como *S. canis* está relacionado a septicemias y además se describe como agente etiológico de diversas infecciones en los felinos. Históricamente los estreptococos suelen ser sensibles a los antibióticos recomendados por lo que no es habitual el monitoreo de la susceptibilidad de los aislamientos provenientes de animales de compañía. En el presente trabajo se observó un cambio en éste comportamiento, especialmente en las especies mencionadas. Estudios a futuro nos marcarán que mecanismos de resistencia son los que están presentes para intentar evitar la posible transferencia de genes de resistencia entre las especies.

PROGRAMACIÓN CIENTÍFICA UBACyT 2011 – 2014 20020100100745.

Estudio preliminar sobre la aplicación de la técnica de PCR para la detección de Herpesvirus felino en casos de patologías oculares

Vecino CV*[1]; Weichsler N[2], Teplitz GM[1], Pérez M[1], Bratanich AC[1].
[1]Cátedra de Virología, Facultad de Ciencias Veterinarias, Universidad de Buenos Aires, Avenida Chorroarin 280, Buenos Aires .Teléfono: 4524-8375. virologia@fvet.uba.ar.
[2]Servicio de Oftalmología, Hospital Escuela, Facultad de Ciencias Veterinarias, Universidad de Buenos Aires. Av. San Martín 4453. Teléfono: 4524-8482. dirhosp@fvet.uba.ar.

El Herpesvirus felino es el agente causal de la Rinotraqueitis felina, enfermedad caracterizada por depresión, fiebre, conjuntivitis, quemosis, estornudos y descarga nasal y/o ocular que puede conducir a una conjuntivitis crónica, con queratitis estromal, formación de simblefaron y queratoconjuntivitis (1).
La infección primaria con Herpesvirus felino ocurre generalmente a una edad temprana. La infección está muy extendida en la población felina contribuyendo en esto la habilidad de estos virus de establecer latencia en el ganglio trigémino. El diagnostico de Herpesvirus felino puede realizarse por distintos métodos. Aislamiento es el método de referencia aunque requiere más tiempo que otras técnicas tales como Inmunofluorescencia de células de la conjuntiva (2). La reacción en cadena de la polimerasa (PCR) es otro método rápido y sensible por el cual el virus se pone en evidencia por la amplificación de una región determinada de su genoma.
En este trabajo de muestran los datos preliminares sobre la aplicación de la técnica de PCR modificada sobre muestras de hisopados conjuntivales obtenidos de diferentes afecciones oculares.
Materiales y Métodos: se utilizó como base una PCR previamente descripta (Weigler et al, 1997)que amplifica una región del gen de timidina kinasa. La reacción original utiliza dos primers (posiciones 328 y 630 del gen) que generan un producto de 322 bp. Se modificó esta PCR de un solo round para convertirla en una nested utilizando un primer round con el primer 280 que produce un fragmento de 370 bases. La muestras (16) consistieron en hisopados oculares obtenidos a partir de diferentes afecciones oculares (ulceras, quemosis, blefarospasmo,etc). Las edades de los pacientes fluctuaron entre el mes y los 3 años. Los hisopados se mantuvieron en buffer(500 ul) y congelados hasta su procesamiento. Para la extracción de ADN se utilizaron 50 ul del hisopado y 500 ul del reactivo DNazol (Invitrogen) junto con 2 ul de RNA de transferencia de levadura para facilitar la obtención de un pellet. El DNA se precipitó con 250 ul de alcohol 100% y luego el pellet se enjuagó 2x con alcohol 75%. La resuspensión se realizó con 8mM hidróxido de sodio y hepes 0.1 M para ajustar el pH. Se utilizaron diferentes cantidades de DNA en la reacción de PCR que consistió en 35 ciclos de 1 minuto a 94C, 1 minuto a 54C y 1 minuto a 72C con un ciclo inicial de 2 minutos a 94C. Los productos se corrieron en geles de agarosa al 1.5%.Como control positivo se utilizó DNA extraído con el mismo protocolo de una vacuna triple felina.
Resultados: hasta el momento se han amplificado secuencias de herpes felino en el 60% de los casos aplicando esta PCR optimizada. La mayoría de los positivos corresponden a muestras tomadas de gatos jóvenes. Utilizando la PCR originalmente descripta (un solo round), los resultados fueron en su mayoría negativos. Las muestras negativas a su vez, fueron evaluadas por su contenido en DNA a través de una reacción de PCR de un gen básico celular. El aislamiento viral se está intentando realizar en células CRFK.
Discusión: el objetivo de este estudio preliminar fue el de evaluar rápidamente la eficiencia de una técnica de PCR optimizada con la idea de establecer las condiciones para un estudio mas estandarizado en el futuro. La literatura sugiere que la detección de Herpesvirus felino (tanto por aislamiento como por PCR) disminuye después del mes de iniciada la infección de manera que los próximos estudios contemplaran este tema.
En este reducido trabajo, las muestras positivas coincidieron en general con muestras de animales muy jóvenes sugiriendo infección primaria. Por el contrario, las muestras de animales más adultos, probablemente durante periodos de reactivación, fueron en general negativas.

Referencias

1-Nasisse MP, Guy JS, Davidson MG, et al. 1989. Experimental ocular herpesvirus infection in the cat. Sites of virus replication, clinical features and effects of corticosteroid administration. Invest Ophthalmol Vis Sci 30:1758-1768, 1989
2-Maggs D. 2005. Pathogenesis, diagnosis, and treatment of FHV-1. Clinical techniques in Small Animal Practice 20:94-101.
3-Weigler et al, 1997. High sensitivity polymerase chain reaction assay for active
and latent feline herpesvirus- infections in domestic cats. The Veterinary Record 140:335-338

Producción de una proteina recombiante del Virus de la Inmunodeficiencia Felina (P24) para su utilización en el desarrollo de un TEST de ELISA

DIAZ L.*, BUCAFUSCO D., VECINO C., QUINTANA M., BRATANICH A.
Cátedra de Virología Animal. Facultad de Ciencias Veterinarias. Universidad de Buenos Aires.
ldiaz@fvet.uba.ar - virologia@fvet.uba.ar

Introducción:

El virus de la inmunodeficiencia felina (VIF) es causante de una de las enfermedades infecciosas más comunes en los gatos domésticos, alcanzando una prevalencia del 45% en las poblaciones de riesgo. VIF pertenece a la familia *Retroviridae,* género *Lentivirus* y al igual que el virus de la inmunodeficiencia humana (HIV), en su fase aguda (SIDA), causa una lenta pero progresiva deficiencia del sistema inmune estableciendo infecciones persistentes en linfocitos T CD4+ activados. Estos desempeñan un rol central en el desarrollo de la inmunidad celular y humoral, por lo que su infección afecta la respuesta inmune adquirida contra otros patógenos, llevando al huésped al estadio terminal, donde pueden manifestarse trastornos crónicos derivados del estado de inmunosupresión, entre los cuales observamos pérdida de peso, anemia, gingivitis, estomatitis, infecciones crónicas de vías aéreas superiores y diarreas. La principal vía de contagio es por mordeduras a través de la inoculación de saliva que contiene linfocitos infectados. La transmisión sexual, la forma más común de contagio de HIV en humanos, es inusual en VIF aunque se ha detectado virus en el semen de los gatos infectados.

Si bien, existen diversas técnicas para diagnosticar la presencia del virus, aquellas basadas en serología son las más utilizadas por su facilidad de aplicación y su correlación con la infección. El empleo de estas técnicas puede verse afectado por la presencia de los anticuerpos maternos o vacunales. En Argentina, al no implementarse la vacunación contra VIF, incrementa el valor diagnóstico de el test de ELISA para identificar a los animales infectados mediante la detección de anticuerpos contra VIF. Sin embargo su utilización masiva se encuentra limitada debido a su alto costo y al hecho de que estén desarrollados en base a antígenos de cepas foráneas, lo que disminuye la especificidad y la sensibilidad del resultado. Es por lo anteriormente citado que este trabajo se propone el desarrollo de un test de ELISA para la detección de anticuerpos anti VIF utilizando como antígeno la proteína de cápside p24 de una cepa local.

Materiales y métodos:

La porción del genoma de FIV correspondiente a p24 fue amplificada por PCR a partir de la extracción de ADN de una muestra de sangre de un gato infectado naturalmente, utilizando primers especialmente diseñados para el clonado en el plásmido de expresión pRSETC (Invitrogen). La construcción resultante fue transformado y expresado en bacterias BL21 (DE3). La proteína recombinante obtenida se purificó mediante cromatografía de afinidad a níquel (ProBond^{TM}, Invitrogen).

Para identificar la presencia de rp24 en los extractos de BL21, se realizó un ensayo de electroforesis desnaturalizante en gel de poliacrilamida (SDS-PAGE) y posteriormente se lo enfrentó en un Western Blot con un panel sueros positivos y negativos previamente testeados por ELISAs comerciales.

Resultados y conclusiones:

La presencia de anticuerpos específicos en el suero de los gatos contra rp24 fue detectada por quimioluminiscencia. El desarrollo de un test de ELISA en nuestro país permitirá reducir dramáticamente los costos del diagnóstico permitiendo su uso masivo, transformándolo en una herramienta de suma utilidad en la prevención de la inmunodeficiencia felina así como en el estudio de la de la epidemiología, la clínica y su tratamiento

Fuentes de financiación:

UBACyT 2010-2012 Cod: 20020090100205

Identificación de ooquistes de *Cryptosporidium* spp. en gatos domésticos de la zona sur del Gran Buenos Aires.

De Felice, LA*[1]; Eiras, DF[1,2]; Gos, ML[1]; Unzaga, JM[1]; [1]Laboratorio de Inmunoparasitología, Facultad de Ciencias Veterinarias, UNLP, Buenos Aires, <lorena_defelice@hotmail.com>. [2]Laboratorio DIAP, Banfield, Buenos Aires.

Introducción: *Cryptosporidium* spp. es un coccidio intestinal perteneciente al Phylum Apicomplexa. Afecta a una gran variedad de hospedadores vertebrados incluido el hombre, causando desde infección subclínica hasta enfermedad diarreica grave. Los estudios epidemiológicos a nivel mundial han reportado que la prevalencia de este parásito en gatos domésticos oscila entre 0 y 29%, siendo más frecuente la eliminación de ooquistes en animales jóvenes y en adultos inmunocomprometidos. En Argentina, no se ha reportado hasta el momento la ocurrencia de *Cryptosporidium* spp. en gatos.
Objetivo: El objetivo del presente estudio fue evaluar la presencia de *Cryptosporidium* spp. en gatos domésticos de la zona sur del Gran Buenos Aires.
Materiales y Métodos: Se estudiaron 173 muestras de materia fecal provenientes de gatos con propietario durante dos años (junio 2011-junio 2013), de diferentes edades, con o sin sintomatología clínica. Las muestras fueron remitidas al Laboratorio DIAP donde se realizó el diagnóstico coproparasitológico de rutina mediante las técnicas de flotación (Sheather) y de sedimentación (Ritchie). Posteriormente, fueron enviadas al Laboratorio de Inmunoparasitología de la Facultad de Ciencias Veterinarias (UNLP), donde se llevó a cabo la coloración de los sedimentos fecales con la técnica de Ziehl-Neelsen modificada (ZNM) para la búsqueda e identificación microscópica de ooquistes de aproximadamente 5 µm, acido-alcohol resistentes, compatibles con *Cryptosporidium* spp.
Resultados: De las 173 muestras evaluadas, tres (1,7 %) resultaron positivas a la presencia de *Cryptosporidium* spp. utilizando la coloración específica. Dos de las mismas se correspondían con gatos jóvenes de entre 2 y 3 meses de edad, sin antecedentes clínicos relevantes. La muestra restante pertenecía a un gato adulto de 3 años, con diagnóstico positivo para ViLeF (Virus de la Leucemia Felina) mediante inmunocromatografía comercial (BVT, Francia) y sintomatología gastrointestinal crónica. En ninguna muestra pudo evidenciarse la presencia de este parásito mediante las técnicas coproparasitológicas de rutina.
Discusión: Los resultados sugieren que *Cryptosporidium* tiene una baja tasa de infección en la zona de estudio, aunque se desconoce su prevalencia real hasta el momento. Los datos consignados en los 3 hallazgos son coincidentes con los reportados en otros países. Teniendo en cuenta el potencial zoonótico de la criptosporidiosis, nuevos estudios son necesarios para la caracterización del coccidio en los gatos de la región. La búsqueda de *Cryptosporidium* spp., utilizando la técnica de coloración específica (ZNM), debería considerarse dentro del diagnóstico coproparasitológico diferencial en los gatos domésticos.

Fitz Gerald, L., Bennett, M., Ng, J., Nicholls, P., James, F., Elliot, A., Slaven, M., Ryan, U., 2011. Morphological and molecular characterisation of a mixed *Cryptosporidium muris*/*Cryptosporidium felis* infection in a cat.Vet. Parasitol. 175,160–164.

Palmer, C.S., Traub, R.J., Robertson, I.D., Devlin, G., Rees, R., Andrew Thompson, R.C., 2008. Determining the zoonotic significance of *Giardia* and *Cryptosporidium* in Australian dogs and cats. Vet. Parasitol. 154,142–147.

Criptococosis canina: Presentación de un caso

Iveli, S.[1]; Casas, L.[1] ; Lagioiosa, J[1]; Machuca, M.[2] ; del Amo, A.[3].
1 -Profesional independiente. 2- Profesora Adjunta de la Cátedra de Patología Especial.
3-Profesora Adjunta de la Cátedra de Semiología. Facultad de Ciencias Veterinarias, Universidad Nacional de La Plata, 60 y 118, 1900 La Plata.
< sebaiveli@hotmail.com >

Introducción: la criptococosis es una enfermedad micótica que afecta tanto a personas como a animales. No es una enfermedad antropozoonótica ni contagiosa. Los brotes ocasionales de la infección son el resultado de una fuente de contagio ambiental común. La criptocococis del perro es causada por lo general por dos especies de levaduras encapsuladas del género *Cryptococus neoformans y C.gattii*. Está distribuida a nivel mundial (*C. gattii* mayormente en climas tropicales y subtropicales) y afecta a humanos, gatos, perros, hurones, caballos, cabras, ovejas y aves, entre otros. La incidencia de la criptocococis es mayor en gatos que en perros y no es estrictamente necesaria la deficiencia inmune para que se disemine y enferme. Se presume que la vía de infección es aerógena, pasando de la nariz a los pulmones y desde allí a la sangre. Afecta a perros menores de 4 años y las alteraciones más reportadas son: rinosinusitis, meningitis o meningoencefalitis progresiva, neuritis óptica, corioretinitis granulomatosa exudativa y hemorragia retiniana.
Caso Clínico: se presentó a la consulta una perra pointer, de 2 años de edad, con una masa cervical. Había sido previamente tratada por un colega con dexametasona y cefalexina durante un mes por una otitis externa unilateral purulenta. El animal estaba hiporéxico y deprimido. Al examen físico se encontraron dos neoformaciones de 2,5 cm. de diámetro, subcutáneas, de forma esférica, consistencia firme, móviles, localizadas en ambas regiones maxilares por debajo de las órbitas. También se halló linfadenomegalia mandibular bilateral, siendo el izquierdo de aproximadamente 10 cm de diámetro, de superficie irregular e indoloro. El derecho, de 5 cm de diámetro con similares características. Presentaba sibilancias en el tercio medio de ambos hemitórax. En la incidencia lateral de la placa torácica se observaron estructuras radiopacas dorso caudales a la silueta cardíaca compatibles con adenomegalia traqueobronquial. Los exámenes radiográficos del cráneo no evidenciaron colectas sinusales. Durante el examen oftalmológico el animal tenía midriasis bilateral sin respuesta al reflejo pupilar directo e indirecto y ausencia de reflejo de amenaza. En el fondo de ambos ojos se hallaron lesiones multifocales bien delimitadas de diferentes tamaños correspondientes a una coriorretinitis aguda exudativa con presencia de hemorragias y desprendimientos retinianos multifocales tanto en la zona tapetal como no tapetal. Se tomaron muestras de los linonódulos y de las neoformaciones faciales para estudio citológico, de estas últimas además para histopatología. En todas se hallaron microorganismos esféricos y fusiformes, en diferentes estadios evolutivos, con cápsulas gruesas prominentes que no se coloreaban o lo hacían de un color rosado muy pálido, compatibles con formas de criptococo. La histopatología de las masas maxilares reveló granulomas micóticos. Luego de estos hallazgos se remitió el material de aspiración para cultivo micológico, el que arrojó como resultado desarrollo de *Cryptococus neoformans.* Se trató con ketoconazol: 10mg/kg cada 24 horas. Transcurridos 45 días se notó una remisión del 80% en el tamaño, tanto de los linfonódulos mandibulares como de los granulomas, con una notoria mejoría del estado general y del apetito. El día 35 se agregó al antimicótico, prednisolona 2mg/kg durante 10 días con el objetivo de disminuir el edema retiniano, detener su desprendimiento y evitar la formación de granulomas subretinianos característicos de la enfermedad en estadios crónicos. Luego del mismo la paciente recuperó parcialmente la visión.
Conclusiones: dada la escasísima incidencia de criptococosis en perros y hallándose muy pocos reportes en la literatura es que el presente hallazgo cobra especial interés. Especulamos que la dexametasona pudo haber sido un factor predisponente para el desarrollo de la enfermedad sistémica, como consecuencia de la inmunodepresión, a pesar que ésta no es indispensable. La presentación de linfadenomegalia superficial se describe en esta enfermedad, no así la localización traqueobronquial que presentó esta perra. La respuesta al ketoconazol fue muy buena. Se pudo haber utilizado el itraconazol o la anfotericina B como tratamientos alternativos pero se seleccionó el más accesible para el propietario. El glucocorticoide se indicó una vez que la enfermedad primaria estuvo controlada, para evitar el agravamiento sistémico de la misma; con muy buena respuesta.

Criptococosis cutànea primaria felina (CCP), Reporte de dos casos clinicos

Blanco, A.[1]; Duarte, M.*[2]; Vartabedian, A.[3]
Hospital Escuela de Pequeños Animales, Área de Clínica Médica en Pequeños Animales, Facultad de Ciencias Veterinarias, U.B.A., Chorroarin 280 (1427), C.A.B.A.[1-2-3]
drblanco@fibertel.com.ar[1]; marjose72@yahoo.com.ar[2]; acvartabedian@yahoo.com.ar[3]

1) OBJETIVO: Presentar dos casos clínicos de felinos con dermatosis nodular, generados por criptococcus neoformans principal responsable de micosis sistémica en la especie.
2) RESEÑA: Caso clínico N^{0}1: felino, hembra, común europeo, negro y blanco, 3 años de edad. Caso clínico N^{0}2: felino, macho, común europeo, negro, 8 años de edad.
3) EXAMEN CLINICO: Caso clínico N^{0}1: En el examen dermatológico se evidenciaban múltiples nódulos cutáneos y subcutáneos de diversos tamaños que al tacto se apreciaban de consistencia firme aunque los de mayor tamaño eran blandos. Algunos de ellos con diferente grado de eritema, indoloros y estando los más grandes ulcerados rezumando un exudado serosanguinolento. Su distribución era generalizada afectando cabeza, cuello, dorso, flancos, abdomen y los miembros. El proceso morboso tenía 2 meses de evolución. Caso clínico N^{0}2: Al examen dermatológico se observa una lesión de base nodular, ulcerada y con bordes sobreelevados de 2.5 cm de diámetro, que rezumaba una secreción serosa y filante situada en lateral del miembro posterior derecho en relación a la tibia. Satelitalmente presentaba otros dos nódulos subcutáneos, firmes y más pequeños. En dorsal del tercio medio de la cola, había otro nódulo del mismo tamaño y de consistencia blanda. En el interior del ollar izquierdo de la cavidad nasal se visualizaba una masa carnosa que ocupaba parte del orificio sin deformarlo ni con signos clínicos de rinitis. Ambos pacientes presentaban lamido de los nódulos ulcerados pero ninguno manifestó compromiso del estado general. En el caso N^{0}1, con fines diagnostico se tomaron varias muestras de piel con punch destinadas a histopatología y cultivos tanto bacteriano, micológico y para micobacterias. En el caso clínico N^{0}2 se realizó P.A.F. de todos los nódulos y de la masa del ollar en los cuales se encontró criptococcus. En ambos pacientes se realizaron analisis de sangre completo, serología de VIF y VILeF, placas de tórax y ecografía. El Caso clínico N^{0}1 fue tratado con Itraconazol 5mg/kg c/12hs.; El caso N^{0}2 con Ketoconazol 5mg/kg c/12hs.
4) DISCUSION: La criptococosis es un proceso fúngico de baja incidencia clínica, pero sin embargo es la principal causa de micosis sistémica en felinos. El agente etiológico comúnmente aislado es el criptococcus neoformans, el cual produce una enfermedad crónica e insidiosa generalmente asociada a otra enfermedad inmunosupresora concomitante. Su patrón dermatológico nodular es similar al de otros procesos infecciosos, de ahí la importancia de contemplar los distintos diferenciales a la hora de tomar las muestras diagnósticas. Se conocen diferentes formas clínicas de la infección (nasal, cutánea, pulmonar, nerviosa y ocular) por ende del órgano afectado va a depender la sintomatología clínica. Las lesiones en piel varían desde nódulos granulomatosos de pequeño tamaño cutáneos y /o subcutáneos hasta masas mixomatosas semejantes a tumores que tienden a ulcerar y rezumar. En los felinos la criptococosis suele tener predilección por la cavidad nasal desde donde tiene una diseminación por vía linfática y/o sanguínea al resto del cuerpo; Sin embargo en la literatura hay reportes de criptococosis cutánea primaria, la cual es motivo de discusión ya que la presentación cutánea suele ser secundaria y metastasica a una infección ya diseminada. Esto implica la necesidad de realizar exámenes con el fin de descartar una diseminación sistémica y/o una enfermedad debilitante de base. La CCP es de presentación poco frecuente y constituye una entidad clínica y epidemiológica diferente con un pronóstico favorable.

Artritis séptica por Nocardia sp. Caso clínico

[1]Montiel ME; [3]Allende M; [1]Corrada, Y [1]De palma V; [4]Jorge C; [3]Julian N; [2]Prio MV; [4]Torres A; Hospital-Escuela, [1]Área de Clínica, [2]Métodos Complementarios de Diagnóstico; [3]Servicio Central de Cirugía; [4] Residentes alumnos Hospital Escuela. Facultad de Ciencias Veterinarias, UNLP. 60 y 118, CC 296 vdepalma@fcv.unlp.edu.ar

Introducción

La Nocardiosis es una enfermedad infecciosa piogranulomatosa crónica, su agente etiológico es Nocardia de la familia Nocardiacea, las especies más frecuentes en el perro y en el gato son la N. Asteroides y la N. Brasiliensis.

Estas bacterias son bacilos ramificados, gran positivos y aerobios, saprofitos del agua, suelo y vegetales. Se lo considera a este un agente oportunista y la trasmisión ocurre por inhalación, ingestión o a través de heridas punzantes.

Caso Clínico

Se presenta a consulta, el paciente, canino, macho, de 8 meses de edad, doberman negro, con claudicación de miembro pelviano derecho, con evolución de 1 mes. Recibió previamente antiinflamatorios esteroides sin mejoría.

Plan sanitario completo y el examen físico arrojo como resultados: claudicación de 4 grado, con atrofia muscular del miembro afectado, calor localizado en articulación coxofemoral, glútea y muslo. A los movimientos pasivos de la articulación manifestó dolor y no permitió la hiperextensión de dicha articulación. Además agrandamiento del ganglio poplíteo ipsilateral. Resto del examen físico sin particularidades.

Se realizaron radiografías simples en incidencia ventrodorsal y latero- lateral. En craneal del borde acetabular se observa una reacción perióstica; y en cabeza y trocánter mayor del fémur se evidencian áreas de remodelación con pérdida de tamaño y contornos normales, compatible con áreas de lisis.

Se comenzó con antibiótico terapia de cefalexina 25 mg/kg cada 12 hs y enrofloxacina 5 mg/ kg cada 12 hs, tramadol 2 mg/kg c 12 hs, durante 15 días.

Al control siguiente disminuyo la signología inflamatoria pero la claudicación fue persistente. Se realiza nueva radiografía con las mismas incidencias y se observaron incremento de las lesiones osteolíticas. Razón por la cual se procede a realizar biopsia del fémur y articulación coxofemoral.

Procedimiento quirúrgico: se toma muestra de liquido sinovial para cultivo y antibiograma, se envían muestras para histopatología de la capsula articular. Se realizan lavados y curetaje para eliminar detritus.

Cultivo y antibiograma: germen aislado: Nocardia Ssp Sensible a Amikacina, norfloxacina y gentamicina.

Histopatología: Moderada proliferación de tejido conjuntivo hialinizado en capsula articular.

Seguimiento: Se continuo con la terapia de norfloxacina 20 mg/ kg c 12 hs durante 1 mes y el control evolutivo arrojo una mejoría clínica y radiográfica evidente, si bien las lesiones a la articulación son irreversibles, se controlo y trato el proceso séptico.

Bibliografía

1. Green 3°ed. Actinomicosis y Nocardiosis .Enfermedades infecciosas del perro y el gato, inter-medica, 2008; 501-514.
2. Disseminated Nocardiosis caused by Nocardia Absessus in a dog. Macneil Al; Stecil JC; Dossin O: Hoien-Dallen PS; Maddox CW. 2010 American Society for Veterinar y clinical pathology. University of Illinois. USA

Dermatitis Necrolìtica Superficial ``Sindrome Hepatocutàneo``

Loiza, M.[1]; Duarte, M.*[2] Vartabedian, A.[3]
Hospital Escuela de Pequeños Animales, Área de Clínica Médica en Pequeños Animales, Facultad de Ciencias Veterinarias, U.B.A., Chorroarìn 280 (1427), C.A.B.A.[1-2-3]; moniloiza@gmail.com[1]; marjose72@yahoo.com.ar[2]; acvartabedian@yahoo.com.ar[3]

1) OBJETIVO: Presentar dos casos clínicos con una dermatosis degenerativa y necrotizante en caninos adultos, generadas por enfermedades metabólicas sistémicas.
2) RESEÑA: Caso clínico N^{0}1: canino, macho, mastín napolitano, gris, 8 años de edad.
Caso clínico N^2: canino, hembra, mestiza, blanca, 10 años de edad.
3) EXAMEN CLINICO: Caso clínico N^{0}1: En el examen general manifestaba decaimiento, polidipsia-poliuria y dificultad para caminar. Al examen dermatológico presentaba diversas lesiones erosivas, exudativas y costrosas distribuidas en la cara situadas alrededor de los parpados, comisura labial y cara interna de los pabellones auriculares, en el escroto presentaba una dermatitis eritematosa con descamación gruesa y adherente pero más afectada estaba la región distal de las extremidades presentando hiperqueratosis de los pulpejos y dermatitis erosiva y exudativa en los espacios interdigitales. Las lesiones tenían 10 días de evolución. Caso clínico N^0 2: Al examen general sin particularidades. En el examen dermatológico se apreciaban lesiones ulcerativas y muy costrosas en el puente nasal, en la zona abdominal se extendía una dermatitis erosiva y exudativa a nivel de la línea media. También sus cuatro miembros estaban afectados presentando hiperqueratosis con fisuras de los pulpejos y una dermatitis eritematosa y exudativa interdigital. Consecuentemente los dos presentaban lamido intenso de las extremidades. Ambos pacientes tuvieron analisis de sangre completo y ecografía abdominal pero solo en el caso N1^0 el propietario accedió a la toma de muestras para biopsia. El caso N^{0}1presento aumento de las enzimas Hepáticas y la ecografía relato un hígado heterogéneo e irregular compatible con un proceso neoplásico. El caso clínico N^{0}2 los estudios solo evidenciaron anemia arregenerativa normocìtica normocròmica y alteración de la ecoestructura hepática, para luego en la etapa final mostrar aumento de las enzimas hepáticas. En la necropsia de ambos pacientes se halló un hígado macroscópicamente lobulillar, irregular y de aspecto neoplásico.
4) DISCUSION: La dermatitis necrolitica superficial es una alteración dermatológica degenerativa grave, de carácter ulcerativo y necrotizante que es secundaria a un desorden metabólico sistémico.
Su incidencia es baja y está asociada frecuentemente a afecciones hepáticas (cirrosis, hepatotoxicidad, neoplasias) y en menor medida a tumores pancreáticos secretores de glucagón. Comienza con una dermatitis eczematosa que progresa rápidamente a lesiones erosivas y/o ulcerativas con costras adherentes que se distribuyen simétricamente en la cara (labios, párpados, hocico), pabellones auriculares, genitales externos, puntos de presión y ventral del abdomen, aunque las lesiones más notables y típicas son las que afectan la zona distal de los miembros presentando hiperqueratosis con consecuente agrietamiento de los pulpejos y una dermatitis exudativa interdigital en la cara plantar que lo inhabilita a caminar. Estas lesiones cutáneas pueden preceder a los signos clínicos sistémicos que suelen cursan con inapetencia, letargia, polidipsia-poliuria, pérdida de peso y dolor. El diagnostico va a estar dado por el examen histopatológico que permite diferenciarla de otras dermatopatìas que presentan un aspecto y dermograma similar, se complementa con analisis de sangre, y con una ecografía abdominal para así evidenciar la enfermedad metabólica sistémica responsable de la alteración cutánea. El agravamiento rápido y progresivo de las lesiones podales sumado a su compromiso visceral subyacente le da un pronóstico desfavorable de ahí la importancia del reconocimiento temprano de las lesiones.

"Ehrlichiosis canina: Aspectos dermatológicos" Descripción de un caso clínico.

Tonelli, Eduardo ; Loiza, Mónica ; Reynes, Lisandro *; Gayoso Mariangeles, Scarpa, Miguel ;.
Hospital Escuela de Pequeños Animales, Área de Clínica Médica en Pequeños Animales,
Facultad de Ciencias Veterinarias, U.B.A., Chorroarín 280 (1427), C.A.B.A.
eatonelli@hotmail.com; moniloiza@gmail.com; lisandroreynes@hotmail.com

1) OBJETIVO: Presentar un caso clínico con manifestaciones dermatológicas (poco frecuentes) de Ehrlichiosis.
2) RESEÑA: canino, hembra, castrada, mestiza, pelaje color negro, 3 años de edad.
3) EXAMEN CLÍNICO: En la anamnesis los dueños relataban decaimiento y anorexia.
En el examen objetivo general: mucosas levemente pálidas, temperatura y linfonódulos normales**.**
A la auscultación no mostraba anormalidades. Llamaba la atención la presencia de edema de miembros.
Al examen dermatológico: descamación generalizada, más notoria sobre el puente nasal, donde también presentaba costras y en la cara interna de pabellones auriculares; alopecia y eritema en forma multifocal en los miembros. Leve hiperqueratosis en las almohadillas plantares.
Dado el cuadro dermatológico presente, se realizó un raspaje cutáneo para descartar Demodeccia, una impronta buscando queratinocitos acantolíticos (pensando en pénfigo foliáceo). También se extrajo sangre para hemograma, bioquímica sanguínea y búsqueda de hemoparásitos, ya que relataban los propietarios que fue encontrada en la calle con muchas garrapatas (zona sur de la provincia de Buenos Aires).
Resultados:
Raspaje: negativo a Demodex
Impronta: no se observan queratinocitos acantolíticos
Analisis de sangre: hematocrito 31; hemoglobina 9,6; recuento de glóbulos blancos:49.000/mm3, CHCM: 30; uremia: 63mg/dl; creatinina 1,59 mg/dl; proteínas totales: 8 g/dl; albúmina: 2,23 g/dl; GPT:80 UI/l; GOT:44 UI/l; FAS: 1026 UI/l
Hepatozoon: negativo, Erlichia: positivo (test de Elisa: Speed Ehrly) y Leishmania: negativo.
Tratamiento:
Se indicó administrar Doxicilina dosis 10mg/kg cada 24hs durante 30 días.
El paciente a los 20 días mejoró su cuadro dermatológico, disminuyendo la descamación y eritema.
Se extrajo nuevo control sanguíneo, mostrando aumento del hematocrito: 41 y descenso en el recuento de glóbulos blancos: 8.500/ mm3.
4) DISCUSIÓN**:** La Ehrlichiosis Canina es una enfermedad infecciosa, cuyo principal agente causal es una rickettsia llamada *Ehrlichia canis*, microorganismo pleomórfico, cocoide gram negativo, aeróbico de vida intracelular obligada. Se multiplica en células mononucleares circulantes, las células infectadas son transportadas vía sanguínea a otros órganos, especialmente pulmones, riñones y meninges. Las células infectadas se adhieren al endotelio vascular, produciendo una vasculitis y una infección en el tejido subendotelial. La enfermedad es transmitida por la picadura de la garrapata *Rhipicephalus sanguineus* y también mediante transfusiones sanguíneas de un perro afectado a otro susceptible. Predominan signos sistémicos como fiebre, pérdida de peso, depresión, letargia y anorexia. Pueden aparecer otros síntomas como alteraciones hematológicas y de la coagulación, vasculitis, poliartropatía, signos del SNC y lesiones cutáneas. Estas últimas son raras e incluyen alopecia, descamación, costras, eritema, petequias, equimosis; generalmente compromete el puente de la nariz (dermatitis facial costrosa).
En este caso el paciente se presentó con signos dermatológicos que nos hacían pensar en una enfermedad autoinmune por el tipo de lesión y el dermograma presente, sin embargo el diagnóstico definitivo fue Ehrlichiosis, respondiendo bien al tratamiento instaurado. Si bien la presentación dermatológica no es tan común en esta enfermedad, y el cuadro sistémico es el que predomina, se deberá tener en cuenta en el diagnóstico diferencial de las dermatopatías descamativas de la piel (así como también Leishmaniasis).

Fascitis Nodular: Presentación de un caso

Pirles, M.*[1]; Sacchi, L.[2]; Schiaffino, L.[1]; Perrotta, C.[3]; Mitre, M.[4]
Cátedras: [1] Clínica de Animales de Compañía, [2]Patología. [3]Becario. Facultad de Ciencias Veterinarias UNR
[4]Práctica Privada. monica_pirles@yahoo.com.ar, sacchililiana@hotmail.com.ar , schiaffinolaura@hotmail.com 03464- 15446162

Fascitis nodular fue descrita por Konwaler 1954 bajo el término de fibromatosis subcutánea, fibromatosis agresiva seudosarcomatosa (fascitis) y son términos usados para describir un crecimiento no neoplásico benigno raro en perros y gatos. La fascitis nodular se atribuye a un proceso inflamatorio proliferativo originado en la fascia subcutánea y que tiene un comportamiento clínico agresivo que simula clínicamente ser una neoplasia con invasiva zonal. Se presenta en caninos y felinos, no se conoce predilección por raza sexo y edad, su incidencia es desconocida, puede asentar en el subcutáneo de cualquier parte del cuerpo pero es más común en la cabeza, la cara y los párpados. Menos frecuentes es en la córnea, esclerótica y región retrobulbar. Es probable que la fascitis nodular haya sido diagnosticada en el pasado como inflamación, tejido de granulación, fibrosarcoma y hemangiopericitoma. El objetivo es comunicar un caso de fascitis modular patología poco conocida, aunque su prevalencia puede ser más alta dado su diagnostico erróneo. Llega a consulta un canino macho de 3,5 meses, indefinido, proveniente de la calle, el propietario desconoce la evolución de la afección y presenta una neoformación, de 9 cm de diámetro mayor, redondeada, y cubierta por piel localizada en la región del cuello lateral e izquierda. Luego de realizar los análisis clínico prequirúrgicos, se realiza la resección quirúrgica. Resultados: la descripción macroscópica de la pieza quirúrgica corresponde a una neoformación redondeada, que mide 9 cm de diámetro mayor, cubierta por piel, zonalmente erosionada. Al corte la superficie es lisa, homogénea y de color blanco grisáceo. En la descripción microscópica se observa una lesión subcutánea, no encapsulada constituida por fibroblastos pleomórficos y fibrocitos, con neo vascularización e infiltrado mononucleares representada por linfocitos, plasmocitos y macrófagos. Fascitis Después de la exéresis quirúrgica del nódulo subcutáneo la evolución fue muy buena y se recomendó control periódico cada tres meses y luego cada 6 meses. Pasado dos años, nos se observo recidiva de la lesión. Conclusión: Es importante conocer esta patología, y establecer diagnóstico diferencial con otras lesiones localizadas en subcutáneo, ya sean de origen inflamatorio o neoplásica.

Lupus eritematoso discoide con afección mucocutánea en un ovejero alemán

Fógel, FA[1], Denzoin Vulcano LA*[2]
[1] Departamento de Clínica. Facultad de Ciencias Veterinarias. Universidad Nacional del Centro de la Provincia de Buenos Aires. Paraje arroyo Seco. Tandil (7000) sanavis@speedy.com.ar [2]Departamento de Fisiopatología Facultad de Ciencias Veterinarias. Universidad Nacional del Centro de la Provincia de Buenos Aires. Paraje arroyo Seco. Tandil (7000). laura@vet.unicen.edu.ar

El lupus eritematoso discoide (LED) es una enfermedad autoinmune que afecta la piel sin evolucionar hacia la enfermedad generalizada. Las lesiones usualmente se desarrollan en dorsal del hocico, en la unión del plano nasal y la piel con pelos. Generalmente están restringidas a la cara y se caracterizan por despigmentación y eritema con una distribución bilateral simétrica. En los casos más graves se produce la formación de costras y erosión de la piel. Las lesiones pueden extenderse hasta el puente de la nariz y con menos frecuencia a la región periocular, pabellones auriculares, distal de las extremidades, y a las uniones mucocutáneas (labios, cavidad oral y región genital). Existen reportes en los cuales se describe una dermatitis interfacial que afecta exclusivamente a la región anal. El objetivo de esta presentación es reportar un caso de lupus eritematoso discoide con afección mucocutánea. Un canino, hembra ovejero alemán de 4 años de edad, en el examen clínico presenta lesiones ulcerativas en los parpados ubicadas en los cantos, en el pabellón auricular izquierdo, el ano, la vulva y en la nariz izquierda. Se tomaron biopsias con punch de 8 mm de las lesiones perianales que fueron conservadas en solución de formol bufferado al 10% y remitidas a histopatología. Histológicamente, los cambios observados fueron dermatitis de interface, en la cual el infiltrado inflamatorio estaba compuesto por células plasmáticas, linfocitos, neutrófilos y macrófagos, degeneración hidrópica y presencia de células apoptóticas en el estrato basal de la epidermis, incontinencia pigmentaria y engrosamiento de la membrana basal. A pesar de la localización inusual, la lesión fue diagnosticada como LED basado en las características histopatológicas. Luego del diagnóstico histopatológico se implementó un tratamiento con dosis inmunosupresoras de corticoides sistémicos (40mg de prednisona por la mañana y 20 mg por la tarde) en combinación con tratamiento inmunomodulador (tetraciclina y niacinamida 500 cada 8 horas). También se indicó Vitamina E (400 UI cada 12 horas). Luego de 10 días de tratamiento las lesiones mejoraron. Se siguió durante 7 días con 30 mg por día de prednisona, luego 20 mg por día durante otros 7 días, luego 20 mg día por medio durante 7 días, 20 mg cada 72 h. Luego de un mes de tratamiento, el paciente presentó buena respuesta a la corticoterapia, con remisión de las lesiones. En conclusión, LED es una dermatitis inmunomediada benigna de diagnóstico muy frecuente en los perros, que ocasionalmente puede presentarse con afectación mucocutánea. Una forma muy rara de la enfermedad es la que se presenta sólo con afección de la zona perianal. Los diagnósticos diferenciales incluyen todas las dermatitis liquenoides de la piel y en el caso de la piodermia mucocutánea la distinción de las lesiones histopatológicas puede ser dificultosa cuando las lesiones de LED son más crónicas, donde la degeneración de las células basales no es tan evidente. En nuestro caso, las lesiones histopatológicas y la respuestas al tratamiento confirmaron el diagnóstico de LED a pesar de la inusual presentación clínica.

Diagnóstico de situación sobre población canina en la localidad de Sanford, Provincia de Santa Fe, Argentina

Pirles, M.[1]*; Craveri, A.[2]; Schiaffino, L. [1]; Sorribas, C. [1]; Morales, L.[3]
Cátedras: [1]Clínica de animales de compañía; [2]Bioestadística; [3]Becario
Facultad de Ciencias Veterinarias Universidad Nacional de Rosario
monica_pirles@yahoo.com.ar , craveri@arnet.com.ar, schiaffinolaura@hotmail.com
,sorribas@ciudad.com.ar lgmorales@hotmail.com

En este trabajo se presenta un avance sobre un análisis descriptivo de algunas variables referidas a la tenencia de perros en la localidad de Sanford. Se aporta una descripción de la población canina de esta localidad y se indaga sobre los hábitos y conductas de los tenedores de perros en los aspectos de: alimentación, higiene, sanidad, precaución en paseos públicos, higiene en la vía pública, entre otros. Se espera que un conocimiento de estas prácticas favorezca la implementación de medidas para el control y la prevención de enfermedades zoonóticas y el control de la población de canes en los espacios públicos.

Se analizaron los datos de una muestra de 203 fichas correspondientes a las encuestas de tipo semiestructuradas obtenidas del registro personalizado, de perros, por domicilio de la Localidad de Sanford, a partir del Proyecto desarrollado en el año 2011 (Censo de la población canina en la Localidad de Sanford), del Programa de Becas de Promoción de las Actividades Científicas y Tecnológicas. Las características físicas del animal se aproximan a través de las siguientes variables operacionales: sexo, raza, edad, castración.

Los sexos se dan en la misma proporción el 51% son hembras y el 49% machos, el 47% son perros de raza pura con predominio (56%) de razas de gran porte: Ovejero alemán, Labrador, Collie, Greyhound. Doberman, Bóxer, etc. El 50% tiene hasta 4 años de edad y el 75% tiene menos de 8 años. Los datos sobre castración se organizan en la siguiente tabla:

Perros según sexo y castración

Género	Castrado	Entero	Total
Macho	22	78	100
Hembra	28	75	103
Total	50	153	203

La proporción de perros castrados es 24,6%. No hay evidencia de que la castración esté relacionada con el sexo (a un nivel de significación del 5%). Sobre las características de la tenencia se consideraron las siguientes variables: tipo de alimentación, hábitos en los espacios públicos, lugar donde habita. Se encontró que el 66% de las mascotas tienen una alimentación variada, seguida esta por un 31% que consume balanceado, el resto carne. Por otro lado, el 54% de los perros utiliza collar y correa.

El 27% de los perros habitan en espacios reducidos y de ellos el 49% tienen acceso a la vía pública. No hay evidencia de que exista asociación entre el acceso a la vía pública y el tamaño del lugar donde habita la mascota (nivel de significación 5%).

Está en proceso de análisis la información relacionada a las características sanitarias. Al respecto se consideraron las siguientes variables: tipos de vacunas, tipo de desparasitación, consulta veterinaria. En función de los datos obtenidos de las fichas epidemiológicas caninas y el resultado de los análisis de muestras biológicas que dan información de un preciso y pormenorizado diagnóstico de situación, se espera poder orientar las medidas para el control y la prevención de las enfermedades zoonóticas con la finalidad de cortar el ciclo de transmisión de las enfermedades parasitarias del perro al hombre.

Prevalencia de paladar hendido en la especie canina

Sorribas, C.*; Schiaffino, L.; Pirles, M.; Bin, L.
Cátedra de Clínica de Animales de Compañía. Facultad de Ciencias Veterinarias, UNR.
sorribas@ciudad.com.ar, schiaffinolaura@hotmail.com, monica_pirles@yahoo.com.ar
lilianaebin@hotmail.com

El paladar hendido es una patología, de etiología multifactorial que puede ser iatrogénica, infecciosa o congénita caracterizada por la falta de unión en el paladar del o de los fetos que se produce generalmente sobre la mitad del período gestacional, el paladar hendido puede estar acompañado de labio leporino no puede ser una patología única, la gravedad de la lesión depende de la extensión de la fisura palatina, puede afectar el paladar duro en parte o en su totalidad, puede abarcar también parte o todo el paladar blando, esta es una patología que produce la pérdida de la mayoría de los neonatos afectados, las muertes de los mismos puede producirse por mala nutrición o por neumonía por aspiración. Los signos clínicos en los neonatos afectados se caracterizan por producir llantos y/o gemidos, alteraciones respiratorias, salida de leche por una o ambas fosas nasales, y falta de desarrollo en relación con los otros cachorros de la lechigada. En el caso de poder alimentar a los cachorros con sonda se los mantiene hasta las 10 semanas aproximadamente período en el cual puede realizarse la operación de restauración palatina. El objetivo del presente trabajo es el determinar la incidencia de esta patología, en la especie canina.
Se realizó un estudio sobre 11316 cachorros, para determinar la incidencia de paladar hendido, en la especie canina. 72 cachorros, un 6,3 por mil fueron diagnosticados con paladar hendido. Si se realiza la discriminación por razas, la raza Labradora presento 16,5 por mil de los nacimientos de esta patología, la raza Shitsu 27 por mil, Bóxer 27,6 por mil, Bulldog Francés 13 por mil, Yorkshire 21,4 por mil, Sharpei 21,7 por mil, Maltes 12,6 por mil, Caniche Toy 5 por mil, Ovejero Alemán 1,02 por mil, Weimaraner 18,8 por mil, Pug 16,1 por mil, Bulldog Ingles 8,8 por mil.

Tabla1: Cantidad de cachorros analizados y afectado por razas.

RAZA	Nº DE CASOS	Total cachorros estudiados	Afectados cada 1000
LABRADOR	13	787	16,5
SHI TSU	11	406	27,1
BOXER	9	326	27,6
BULLDOG FRAN	8	611	13,1
YORKSHIRE	8	373	21,4
SHARPHEI	5	230	21,7
MALTES	5	397	12,6
CANICHE TOY	5	980	5,1
BULLDOG INGLES	3	341	8,8
PUG	3	186	16,1
OVEJERO ALEMAN	1	834	1,2
WEIMARANER	1	53	18,8

Si bien se habla de que el paladar hendido es una patología multifactorial, puede verse que existe una predisposición racial y congénita para el desarrollo de esta patología, por lo que se debe tener un buen conocimiento de la genética de los reproductores en el momento del servicio para minimizar el factor racial y congénito.

Hipotricosis congénita y displasia dental: Presentación de un caso

Broglia GC[1*], Sieben C[1], Dragonetti A[1], Massone AR[2]
[1] Docentes del Departamento de Clínicas. Facultad de Ciencias Veterinarias UNLP
[2] Docente de la Cátedra de Patología Especial. "Instituto B. Epstein". FCV - UNLP
Correo electrónico: gbroglia@fcv.unlp.edu.ar

El término hipotricosis congénita se utiliza para describir a los animales nacidos sin su pelaje normal o que experimentan caída del pelo. Es una enfermedad poco frecuente en nuestro medio y generalmente se presenta asociada a alteraciones de otros órganos o sistemas. El objetivo del presente trabajo es presentar un caso de hipotricosis congénita asociado a displasia dental en un canino de raza Cocker, macho, de color negro y 6 meses de edad que había nacido con un área alopécica circular en la región frontal con el antecedente de haber sido tratado por una micosis con griseofulvina oral por 45 días sin evolución favorable. En ningún momento el animal había presentado prurito. Al examen clínico se observó que las áreas alopécicas se habían incrementado, extendiéndose al momento de la consulta a la región del dorso y parrillas costales en forma difusa y en forma completa a la región ventral, desde cuello hasta la región del vientre y cara medial de muslos. En la región frontal se mantenía la alopecia que abarcaba toda la región en forma completa. Al examinar la cavidad oral del animal se observó que el cambio de piezas dentarias se había realizado de acuerdo a la edad del animal pero con una alteración marcada en la posición y estructura de las mismas tanto en el maxilar superior como en el inferior. El paciente presentaba plan sanitario completo. Se realizó raspado cutáneo y tricografía de la periferia de las lesiones. En el raspado cutáneo no se observaron huevos ni formas parasitarias y en la tricografía se observaron pelos con estructura normal y sin presencia de esporas de hongos dermatofitos. Se realizaron biopsias cutáneas con punch de 8 mm de diámetro de las lesiones frontales, de ventral de cuello y dorso y en el estudio histopatológico se observó: ausencia de folículos pilosos, músculos erectores del pelo muy desarrollados y ausencia de glándulas sebáceas, datos que sumados a los obtenidos en la reseña, anamnesis y examen clínico orientan al diagnóstico de hipotricosis congénita. Se remarca la utilidad de los estudios histopatológicos para arribar a un diagnóstico certero y definitivo en la gran mayoría de las alopecias no pruriginosas, lo cual a su vez permite reducir los costos en tratamientos empíricos innecesarios que muchas veces pueden hasta resultar tóxicos para pacientes de tan corta edad.

Malacoplaquia vesical en dos Bull Dog Francés de 2 meses de edad

Autores* Martiarena B.[1] Lamarca G.[1]; Comercio E[2].; Molina E.[1]; Duchene A[3]. ; Vartabedian A.[3]
Hospital Escuela de Medicina Veterinaria de Animales Pequeños, Servicio de: [1] Nefrourología; [2] Obstetricia, [3] Laboratorio Histopatología. Facultad de Ciencias Veterinarias. UBA. Chorroarín 280 CABA. guillelamarca@gmail.com

La malacoplaquia vesical es un proceso inflamatorio crónico de la vejiga. Se caracteriza por la formación de placas blandas, friables y sobreelevadas de color amarillento o grisáceo, que se proyectan hacia la luz, asemejando a un proceso tumoral. Tiene una histopatología muy característica. Su incidencia es muy rara en humanos adultos. Afecta principalmente a la vejiga y en menor medida a uréteres y riñones. No hay reportes en veterinaria. Damos a conocer dos posibles casos de esta enfermedad en dos perros de 4 meses de edad.
Se reciben en el Servicio de Nefrología y Urología del Hospital Escuela de Medicina Veterinaria, UBA, 2 cachorros de Bull Dog Francés, de 4 meses de edad, hembra y macho con signos de polaquiuria. Ambos habían comenzado con, disuria, polaquiuria, hematuria e hiporexia leve a los 2 meses de edad. Mejoran los signos con ampicilina. La imagen ecográfica de la vejiga era muy anormal. Los análisis de sangre no evidenciaron azotemia ni leucocitosis. Similares hallazgos al de la primer ecografía son observados en un segundo estudio, por lo que son derivados.
El estado general de los perros era excelente. La palpación de la vejiga denotaba un tamaño moderado y aumento en la consistencia. El cultivo resulta positivo a E. Coli y la orina se negativiza con el tratamiento a base de Cefalosporinas de cuatra generacion. El diagnóstico ecográfico presuntivo fué cistitis polipoide o neoplasia. Se indica endoscopía en la hembra, o laparotomía de uno o ambos pacientes, para biopsia vesical. Frente al cuadro degenerativo progresivo y la involucion en la imagen de las vejigas, los propietarios deciden la eutanasia.
Resultados de los estudios. Ecografías 1: macho: vejiga engrosada de forma irregular de 0,6 cm de espesor en el fundus y 0,3 cm en el cuello, contenido con abundantes ecos en suspensión. Riñón derecho mas pequeño e izquierdo con leve perdida de definición; pelvis ligeramente dilatadas. En la hembra la pared vesical, era mucho más irregular con protuberancias hacia la luz de aspecto polipoide, que alcanzaban entre 1 y 1,7 cm. Riñones sin alteración. Segunda eco: idem y ligeramente peor. Se realiza PAF de pared vesical en la hembra. Tercera eco: similares a los anteriores con signos exacerbados. Se observa en el macho uréter derecho dilatado en todo su trayecto (0,35 cm.) y atrofia de riñón derecho..
Análisis de orina: Amarillo claro, turbio, densidad 1019-16, ph 6 en ambos animales. En ambos, glóbulos rojos 10/cpo, glob. bláncos abundantes.
Necropsia: En la hembra la apariencia externa de la vejiga era normal pero en su interior había múltiples trabéculas de tejido blando y color amarillento , que se proyectaban hacia la luz, dejando escaso lumen. El uréter izquierdo era ectópico. Ambos riñones aumentados de tamaño, de aspecto normal.
En el macho, el riñón derecho se observó atrofiado y el izquierdo de apariencia normal pero agrandado; el uréter izquierdo necrosado en su inserción en la vejiga y dilatado, el aspecto interno de la vejiga era similar al de la hembra aunque las placas eran menos prominentes.
Histopatología
PAF sin evidencia de células tumorales, abundantes leucocitos polimorfonucleares y detritus sugestivo de proceso inflamatorio.
Biopsia. Infiltrado inflamatorio con predominio de histiocitos de citoplasma claro (células de Von Hasenmann) con inclusiones redondeadas intracitoplasmáticas, muy características, denominadas de Michaelis-Gutmann. Estos hallazgos sumados al infiltrado histiocitario son característicos de malacoplaquia y negativo para neoplasia por la ausencia de celulas indicadoras.
Conclusión Los procesos inflamatorios granulomatosos crónicos de la vejiga tienen como diagnóstico diferencial en el perro a: tumor vesical infiltrante, proceso inflamatorio exuberante y en el hombre también con malacoplaquia. Esta última es una muy rara enfermedad con características macroscópicas e histopatológicas muy características que fueron idénticas a las encontradas en los dos casos de este reporte.

Metabolismo Fósforo/Cálcico en perros con Insuficiencia Renal Crónica

***** Martiarena B[1], Castillo V[4], Regonat M[2], Quintana H[3], Brandi G[2], Visintini A[1], Ruidíaz V[1], Lamarca G[1], Molina E.[1]
Cátedra de: [1,4] Clínica Médica de Pequeños Animales; [2] Patología Clínica; [3] Nutrición
Hospital Escuela de Pequeños Animales Unidades de [1] Nefrourología; [2] Laboratorio;
[3] Nutrición; [4] Endocrinología. Facultad de Ciencias Veterinarias. UBA. Chorroarín 280. CABA.
bmartiar@fvet.uba.ar.

Los trastornos del Calcio y Fósforo son frecuentes y complejos en la Insuficiencia Renal Crónica (IRC) y se los relaciona con aumento de la morbilidad y mortalidad. Los estudios realizados sobre el tema refieren a lo que sucede con ambos minerales en sangre, pero no así en orina. Se evaluó el metabolismo de estos iones bivalentes en sangre y orina, en perros adultos con IRC.

Materiales y métodos

Se estudiaron 43 perros con enfermedad renal crónica (ERC). El criterio de inclusión de los pacientes fueron los indicados por la clasificación IRIS (international Renal Interest Society) de la ERC en sus fases III y IV. Se agruparon en 2 categorías según el valor de la creatinina (Cr) en sangre: Grupo A (GA), IRC fase III (Cr entre 2,1 a 5 mg/dl) n=29; y Grupo B (GB), IRC fase IV (Cr > 5 mg/dl), n= 14. Todos los perros comían alimento formulado para nefrópatas.

En suero y orina, con ayuno de 12 hs, se midieron: urea y albúmina (sólo en suero), creatinina (Cr), fósforo (Pi) y calcio (Ca), proteínas. El valor de Ca en suero se corrigió con la albúmina por medio de la fórmula Ca-Alb +3,5. En orina se determinó la excreción de Pi, Ca y proteínas por medio de su relación con la Cr urinaria (RP/Cr; RCa/Cr; RP/Cr)

Los valores obtenidos en ambas fases fueron comparados entre sí por medio del test de Mann-Whitney, siendo expresados como mediana y rangos. Se estudió la correlación (test de Spearman) entre Cr vs Pi y Ca. Se considera significativo $p<0,05$.

Resultados

Las concentraciones de Cr en suero fueron en el GA 2,7 (2,1-4,2) mg/dl; y en el GB 7,7 (5,2-26,9) mg/dl. No se halló diferencias significativas entre ambos grupos para la albúmina y el Ca sérico. El Pi sérico mostró un incremento significativo ($p<0,001$) en el GB vs GA. El Pi correlacionó con la Cr ($r=0,77$, $p<0,0001$), no habiendo correlación con el Ca

La excreción urinaria de Ca fue significativamente mayor en el GB vs GA ($p<0,001$), no habiendo diferencias en la excreción del Pi entre ambos grupos.

Discusión

En nuestro estudio no sólo encontramos un aumento del fósforo sérico, si no una mayor pérdida de calcio por orina en estadios avanzados de la ERC, sin que se modifiquen los valores en sangre.La correlación observada entre la Cr y Pi sérico se encuentran en relación a la fase de la IRC, pudiendo servir el Pi como marcador pronóstico. La acción de la hormona paratiroidea (PTH) se ve afectada al disminuir la masa funcional renal y por lo tanto la cantidad de receptores a dicha hormona, desarrollándose hiperparatiroidismo secundario Esto explica el hecho que el Pi sea retenido (aumento en la fase IV) y no excretado en exceso (ausencia de hiperfosfaturia), tal como se reporta en humanos con ERC. Por el contrario, el Ca conserva sus concentraciones de referencia en suero pero se pierde por orina (hipercalciuria) al no poder ser retenido por la PTH. El motivo por el cual conserva sus rangos de referencia en suero es por haber mayor resorción ósea por parte de la PTH.

Conclusión

Las concentraciones de Cr y Pi sérico y la RCa/Cr en orina son parámetros de utilidad clínica para evaluar el compromiso del riñón en su papel regulador del equilibrio Ca-Pi, siendo además marcadores pronósticos de función renal.

Proyecto V-05, subsidiado por UBA cyt

Dioctophymosis. Presentacion de un caso de localizaciòn ectopica

Rube A[1], Olguin S[1] , Ríos S[1], Barrena J[1], Rodriguez R[1]
Laboratorio de Ultrasonografía. Facultad de Ciencias Veterinarias - UNLP[1]. Argentina
arube@fcv.unlp.edu.ar

Introducción

La Dioctophymosis es una enfermedad parasitaria, habitualmente de localización renal, afectando generalmente un riñón, excepcionalmente los dos, o encontrándoselos libres en cavidad abdominal. El Dioctophyma Renale es uno de los nematodos de mayor talla. El macho mide entre 20-40 cm de longitud y 0.5-0.6 cm de diámetro. Las hembras pueden llegar a 1 m de longitud y 1.2 cm de diámetro. Ambos presentan extremos ahusados, son de color rojo oscuro o claro dependiendo del lugar donde se localicen en el organismo. Los huevos son ovales, de aproximadamente 70 x 45 micras de tamaño, de color pardo amarillento, con cutícula gruesa y rugosa, y son embrionados. [1-2]

Ciclo de Vida: El Dioctophyma Renale tiene un ciclo de vida indirecto, siendo las lombrices acuáticas (oligoquetos como el Lumbricus variegatus) sus hospedadores intermediarios (HI). Las hembras adultas desovan los huevos embrionados, que se expulsan a través de la orina al exterior (pueden quedar latentes en medio acuático durante años). Los oligoquetos ingieren esos huevos y en ellos se desarrollan las larvas infestivas L3. A su vez estos oligoquetos son ingeridos por peces o anfibios actuando como segundo HI. El Hospedador final (perro, gato, otros carnívoros, incluyendo el humano[3]), pueden ingerir los oligoquetos al beber agua, o al comer peces o anfibios infestados, liberando las larvas en el estomago**.** Estas emigran al hígado por las vías biliares, donde maduran durante dos meses hasta adultos juveniles trasladándose por cavidad abdominal hacia los riñones. Generalmente parasitan el riñón derecho, o excepcionalmente ambos, en donde alcanzan la madurez sexual momento en que empiezan a producir huevos que son eliminados al exterior mediante la orina. Estos parásitos se alimentan de tejidos y sangre. La signología clínica más habitual que motiva la consulta es la hematuria [1-2]

Reseña y Anamnesis

Se deriva al laboratorio de Ecografía de la Facultad de Ciencias Veterinarias de la UNLP un canino, mestizo, macho de 7 años de edad, y 8 kg de peso, para realizar un estudio ultrasonográfico abdominal por dos masas abdominales inguinales. La derecha de 8 x 6 cm, la izquierda de 5 cm de diámetro y por una hernia inguinal prominente bilateral.

Resultados

En la masa inguinal derecha se observó un contenido consistente con presencia de asas intestinales, vejiga y próstata compatible con hernia inguinal. En la masa izquierda se observaron múltiples imágenes tubulares y circulares de bordes ecogénicos con centro hipoecoico tanto en cortes transversales como longitudinales. Dichas imágenes fueron sugerentes de Dioctophyma Renale. Ambos riñones presentaron forma y tamaño conservado. Contornos definidos y lisos. Ecotextura y ecogenicidad cortical conservada con relación corticomedular conservada Cálices medulares anecoicos. Seno renal sin alteraciones. La exploración de la cavidad abdominal no evidenció presencia de parásitos libres

Conclusiones

La Dioctophymosis es una enfermedad parasitaria, cada vez más frecuente en nuestras mascotas, con una tendencia cada vez mayor a manifestarse en zonas habitualmente no endémicas de este tipo de helmintiasis (zonas ribereñas). En el caso descripto llamó la atención el hecho de que ninguno de los dos riñones se encontró o se encontraba alterado y no se observó parásitos libres en cavidad abdominal salvo la localización ectópica del mismo en el tejido subcutáneo de la región inguinal izquierda. Este hallazgo se considera incidental, dado que el paciente no presentó ninguna signología clínica que nos haga sospechar de esta enfermedad.

La exposición de este caso fue manifestar la incidencia cada vez mayor de esta parasitosis en nuestras mascotas la cual no es fácil de diagnosticar clínicamente en pacientes sin hematuria pero bien evidente con un estudio complementario como la ultrasonografía, siendo un método cada vez más popular en nuestro medio. Finalmente se pretendió además con este trabajo alertar al veterinario clínico acerca del aumento en la incidencia de esta helmintiasis, la aparición de la misma sin signos clínicos y la importancia de prevenir a los propietarios de nuestros pacientes que esta parasitosis se encuentra en el medio donde vive su mascota y se han visto casos de zoonosis de esta enfermedad.[3]

Referencias

1) Lumbriculus variegatus: A Biology Profile. **...**http://www.eeob.iastate.edu/faculty/DrewesC/htdocs/Lvgen4.htm **.** 2004

2) Morphology of eggs of Dioctophyme renale Goeze, 1782 (Nematoda: Dioctophymatidae) and influences of temperature on development of first-stage larvae in the eggs. Pedrassani D, Lux Hoppe EG, Avancini N, do Nascimento AA. Rev Bras Parasitol Vet. 2009 Jan-Mar;18(1):15-9

3) Infestation of the human kidney with Dioctophyma renale. Ignjatovic I,Stojkovic I,Kutlesic C,Tasic S.Urol Int.2003;70(1):70-3.PMID:12566820(Pub med-indexed for MEDLINE

Un caso de carcinomatosis renal de presentacion no habitual en un canino. El aporte de la ultrasonografía y la radiología

Fábrega, M.L.[1]; Pons, E .R.[1]; Prio, V.[1]; Segura, P.[1]; Banegas, K.[1]; Beltrán, M.[1]; Olguin, S.[1]; Rube, A.[2]; Rodríguez, R.[1]
Servicio de Radiología[1]. Laboratorio de Ultrasonografía[2]. Facultad de Ciencias Veterinarias, UNLP. Argentina.
laurafabrega@fcv.unlp.edu.ar

Introducción

Las neoplasias renales primarias en caninos tienen escasa frecuencia de presentación (<2%). Entre ellas los nefroblastomas y los carcinomas son las dos mayormente descriptas. Los nefroblastomas se presentan en animales menores de 12 meses de edad. Los carcinomas se presentan en animales de edad avanzada (promedio de 7 años), con mayor incidencia en machos de tamaño mediano a grande, sin predilección racial, y donde la enfermedad metastásica es común.

El objetivo del presente trabajo fue presentar un caso de carcinomatosis renal con un comportamiento no habitual y el aporte de la ultrasonografía (USG) y la radiología (RX) como herramienta de diagnóstico y seguimiento.

Presentación del caso

Se derivó al Hospital Escuela de la Facultad de Ciencias Veterinarias de la Universidad Nacional de La Plata, un canino, de raza Basset Hound, hembra, de 4 años de edad. La paciente iba a ser sometida a ovariohisterectomía en una clínica veterinaria privada. La palpación de una masa en mesogastrio, motivó la suspensión del acto quirúrgico.

La propietaria manifestó que la paciente había perdido peso desde hacía 5 meses, presentando apetito y estado anímico normales, pero con aumento del consumo de agua y orinando en forma normal.

Al examen físico se comprobó bajo peso corporal (16 Kg), y una masa palpable mesogástrica del tamaño de un puño, de consistencia firme y superficie irregular. Ante la sospecha de neoplasia, se indicó un examen ultrasonográfico abdominal para determinar origen y características de la masa y radiografías de tórax para evaluación de metástasis pulmonar. Los estudios se realizaron utilizando un ecógrafo marca Toshiba Core Vision Pro, con transductor lineal multifrecuencia de 5 a 8,5 MHz, y un equipo de RX marca GBA rodante de 125 kV y 200 mA.

Resultados

La USG bidimensional en modo B de abdomen, siguiendo la sistemática habitual, demostró imagen en masa de forma redondeada, de aproximadamente 8,50 cm de diámetro, con ecotextura heterogénea y ecogenicidad mixta (áreas ecogénicas y no ecogénicas difusamente dispersas). La misma afectaba la mitad craneal del riñón izquierdo, conservando la mitad caudal la arquitectura normal. Con modalidad Doppler color se comprobó vascularización abundante. Se observó además aumento de tamaño de linfonodos iliacos medios (2,22 x 1,10 cm). El resto de los órganos abdominales evaluados no presentaron signos ecográficos de alteraciones. Si bien la USG no permitie definir las características histopatológicas de la masa su ecoestructura sugirió origen neoplásico. Las RX simples de tórax en dos incidencias no evidenciaron signos de metástasis pulmonar.

Se realizó nefrectomía unilateral izquierdo. La evaluación prequirurgica de rutina, consistió en test de laboratorio y electrocardiograma (ECG). El resultado de la histopatología fue carcinoma renal.

Luego de 5 controles (cada 2 meses aproximadamente) la paciente se recupera satisfactoriamente, con un aumento progresivo de peso, alcanzando en la última evaluación 24,500 kg. La USG con especial énfasis en el riñón contralateral, hígado, bazo y linfonodos regionales no demostró signos de alteraciones ecoestructurales y las RX de tórax no evidenciaron signos de metástasis pulmonar.

Discusión y Conclusiones

Los carcinomas renales tienen características de comportamiento descriptas como de mayor presentación en animales adultos, machos, de tamaño mediano a grande, y con una frecuencia de metástasis alta. La USG es un método complementario útil para su diagnóstico y seguimiento.

En este caso particular el comportamiento clínico no presentaba las características típicas de los carcinomas renales, ya que se presentó en un canino hembra, adulto joven, sin metástasis luego de más de 1 año de evolución post nefrectomía. Se destaca la utilidad de la USG abdominal y la RX torácica como herramientas diagnósticas.

Referencias

Nyland/Matoon. Diagnóstico Ecográfico en Pequeños Animales. 2da Edición.2006. Multimédica. Barcelona
Thrall DE, ed. Tratado de Diagnóstico Radiológico Veterinario, 5th Edición. 2009. Inter-Medica. Buenos Aires.

Hemangiosarcoma renal en canino.Descripción de un caso

Forgione, U. ; Romero, J. ; Fragner, M.; Cohen,N. ; Moreau,C.; Arrayago,I.
Instituto Veterinario Dr. Romero, Florida, Vte. López, Buenos Aires, Argentina.
uberforgione@fibertel.com.ar

Introducción: Los hemangiosarcomas (HSA, hemangioendoteliomas, angiosarcomas) son tumores malignos que se originan en el endotelio vascular. Representan entre el 0,3 y el 2% de todos los tumores en perros, y son más comunes en Golden Retrievers y Pastores Alemanes.El bazo, aurícula derecha, y tejidos subcutáneos (SC) son los sitios más comunes de origen).Con raras excepciones, el comportamiento biológico de los HSAs es maligno, con alta probabilidad de infiltración y metástasis. La única excepción son los HSAs dérmicos, que tienen bajo potencial metastático.Las neoplasias renales primarias son inusuales en perros y gatos siendo el 0,6 a 1,7% de las neoplasias descritas, generalmente siendo malignas en ambas especies. Las neoplasias mesenquimáticas primarias de los riñones también son consideradas raras, frecuentemente se diagnostican el fibroma y fibrosarcoma, seguidos por el hemangioma y hemangiosarcoma. Generalmente el hemangiosarcoma se presenta con un promedio entre los 8 y 10 años de edad. Los signos clínicos dependen de la localización del tumor primario y de las metástasis, siendo graves como muerte súbita debido a ruptura del tumor y sangrado masivo intracavitario hasta signos inespecíficos como letárgia, anorexia y vómito. De la forma visceral es común el paciente con debilidad aguda o colapso. Muchos perros se presentan con signos vagos (inapetencia, letargia, pérdida de peso, distensión abdominal), y masa en el abdomen. Los perros con presentación cardiaca pueden presentarse con taponamiento cardiaco y falla derecha con intolerancia al ejercicio, disnea, pulso yugular positivo y ascitis.La confirmación diagnóstica debe de ser realizada por un estudio histopatológico de la pieza completa sin biopsia previa. En ocasiones, la utilización de inmunohistoquímica es necesaria para confirmar el diagnóstico y distinguirla de otras neoplasias, sobre todo en casos de con presentación anatómica en hueso. Un hemograma, bioquímica sanguínea, perfil hemostático, urianálisis, radiografías torácicas, ultrasonografía abdominal, ecocardiografía debe de ser realizada en todo paciente, con el fin de evaluar la localización de la neoplasia, la presencia de metástasis y las anormalidades clínicas causadas por la neoplasia antes de realizar el tratamiento. El tratamiento del hemangiosarcoma consiste en cirugía radical. El tratamiento con cirugía como única alternativa, no es definitivo, donde aproximadamente los pacientes presentan un tiempo de sobrevida promedio de 90 días y menos del 10% de los perros se encuentran vivos al año. La utilización de quimioterapia adyuvante mejora significativamente el tiempo de sobrevida a una media de 6 a 9 meses.

Se recibe en consulta un paciente con el antecedente de una cirugía previa infructuosa. Se realiza ecografía abdominal que evidencia una masa en el área de proyección del riñón derecho la cual altera completamente la ecoestructura del riñón. Se realiza nefrectomía derecha. El paciente evoluciona favorablemente. Ultimo control 7 meses posterior a la cirugía sin particularidades.

Se trata de un canino, hembra, de 6 años, raza Cocker Spaniel, color blanco y negro, presentando decaimiento y dolor abdominal. Se realiza estudio ecográfico abdominal el cual evidencia la masa envolvente en relación al riñón derecho que altera por completo la ecoestructura normal del riñón. En el análisis sanguíneo se evidencia una marcada neutrofilia con desvío a la izquierda, un leve aumento de las transaminasas, el resto sin particularidades. El examen cardiológico no manifiesta ninguna alteración. Se realiza nefrectomía derecha con vaciamiento ganglionar retrocavo aórtico, con buena evolución del paciente.

Conclusión y Discusión: Interesa en este caso, la inusual presentación de esta neoplasia en particular, tratada previamente sin éxito, lo que supone un manejo inadecuado del caso. Dada la poca información al respecto reflejada en la literatura disponible es posible pensar que al enfrentarse a patologías infrecuentes y complejas es necesario contar con la preparación y complejidad necesarias para la resolución de casos complejos. En este caso queda en evidencia que el buen manejo de esta patología se correlaciona con un importante periodo de sobrevida.

Bibliografía:

Withrow, Macewen´s. Small animal clínical oncology. 2007. Saunders, Elsevier eds. Hemangiosarcoma.Pp 785-792.
Ogilvie, G. Moore, A.Managing the canine cancer patient.Veterinary learning systems. 2006. Splenic Hemangiosarcoma. Pp. 481-494.
Smith, A. Hemangiosarcoma in dogs and cats. The veterinary clinics.Small animal practice. 33 (2003) 533-552.
Grant, W. Center, S. Strombeck, D.Strombeck`s small animal gastroenterology. Third Ed. Saunders. Hepatic Hemangiosarcoma.Pp 855.
Ettinger, S. Feldman, E. Veterinary Internal Medicine. Seventh Ed. 2010.vol. 2.Chapter 327, Hemangiosarcoma.pp 2175-2180
Sant'ana F.J.F., Carneiro R.A. & Lavalle G.E.2000. Leiomiossarcoma pulmonar e renal emcão: relato de caso. Arquivo Brasileiro de Medicina Veterinária e Zootecnia. 52: 45-55.

Metástasis ósea de hemangiosarcoma escrotal canino: Presentación de un caso clínico.

A. Tommei[1*]; A. Alvarez[2]; A. Cabrini [1]
[1]Servicio de Diagnostico por Imagenes - Hospital Escuela - Facultad de Ciencias Veterinarias - U.B.A.
[2]Servicio de traumatología – Hospital Escuela – Facultad de Ciencias Veterinarias –U.B.A.
Aldanatommei@gmail.com

Reseña:
Se presenta a la consulta un canino, macho, de 7 años, Gran Danés de tipo Arlequín (manto blanco con manchas negras). El propietario manifiesta que hace aproximadamente un mes y medio el paciente comenzó a claudicar del miembro anterior derecho, en un principio de forma casi imperceptible pero que actualmente apoya el miembro con mucha dificultad.
De la anamnesis se rescata que el paciente había sido sometido a cirugía por un nódulo escrotal donde se había realizado una resección de parte del escroto 3 meses atrás. El resultado de estudio histopatológico fue hemangiosarcoma dérmico.
Examen Clínico:
Claudicación de 3er grado del miembro anterior derecho. A nivel del carpo se observa deformación en más, de consistencia dura y dolorosa a la palpación.
Se indica radiografía del miembro (radio y cubito distal ML y AP) donde se observa a nivel de la metáfisis distal del radio una lesión de predominio osteolítica y de caracteristicas agresivas. Por el tipo de lesión ósea y su ubicación se establece como diagnostico presuntivo: osteosarcoma.
Para llegar a un diagnostico definitivo la lesión antes de instaurar un tratamiento, se realizo una punción ósea bajo guía radiológica utilizando una aguja de punción ósea numero 8, bajo anestesia local combinada con anestesia general en planos superficiales. Se obtuvieron dos cilindros mineralizados de 3 mm de diametro. El cuadro histológico correspondió a un cuadro proliferatívo del tipo maligno de aspecto predominantemente fibroblástico y angioblástico, que podría considerarse como una lesión metastásica. Para completar el diagnostico se realizo un análisis comparativomorfologico e inmunohistoquimico (CD8 y CD34) de material obtenido por punción biopsia ósea y el material obtenido de tumoración escrotal, diagnosticado previamente como hemangiosarcoma dérmico. Las lesiones estudiadas se encontraron altamente vinculables acorde a sus características morfológicas y su perfil inmunohistoquímico.
Diagnostico: Metástasis ósea de hemangiosarcoma dérmico escrotal
Discusión:
El hemangiosarcoma es un tumor que se origina en las células endoteliales de los capilares sanguíneos. Su localización preferencial son los órganos internos (bazo, atrio derecho, hígado) aunque también se pueden originar en la dermis, subcutáneo y tejidos profundos, incluyendo músculos y huesos. Los dérmicos pueden presentarse en forma única o múltiple y se observan con más frecuencia en animales de pelo corto y piel blanca o poco pigmentadaLas metástasis generalmente son a pulmón, linfonodulos regionales y sitios dérmicos distales.
Las metástasis óseas de estos tumores se encuentran escasamente descriptas en la bibliografía internacional.
Las lesiones óseas metafisiarias monostóticas de aspecto agresivo, son generalmente diagnosticadas radiológicamente como lesiones compatibles con osteosarcomas instaurándose tratamientos médicos y quirúrgicos sin un diagnostico definitivo .La biopsia ósea es el único método que permite distinguir entre una lesión primaria y una lesión metastásica, de allí la importancia de realizar punciones biopsia como método diagnostico de rutina frente a lesiones osteoarticulares.

Metastasis osea de Tumor Venereo Transmisible en un canino. Presentación de un caso clínico.

H. Lopéz Vale[1*]; A. Palermo[2]; V. Brignone[3]; A. Tommei[4]
[1-2-4] Servicio de Diagnostico por Imagenes - Hospital Escuela - Facultad de Ciencias Veterinarias - U.B.A. Buenos Aires – República Argentina.
[3] Servicio de Oncologia – hospital Escuela – Facultad de ciencias veterinarias – U.B.A.
[1*] Autor corresponsal: Héctor López Vale, medivet_argentina@fibertel.com.ar, Tel. 4765-3657

Introducción

El tumor venéreo transmisible, es una neoplasia contagiosa, que no posee predilección de sexo o de raza. Los genitales externos son los que se afectan con mayor frecuencia debido a la transmisión sexual de este tumor, aunque también pueden verse comprometidos la mucosa nasal, oral y anal debido al lamido y olfateo. Pueden tener formas y tamaños variados como de coliflor, nodular, pedunculado, papilar o multilobulado, y puede variar de un pequeño nodulo de medio centímetro a una masa de mas de 10 cm. Es una neoplasia con baja frecuencia de metástasis, aunque se han reportado metástasis en pulmon, bazo, hígado, musculo, linfonodulos, tonsilas etc. Existen en la actualidad, escasos reportes de metástasis ósea de TVT.

Caso clínico

Se presenta a la consulta, un canino macho**,** entero, mestizo, de 11 meses y 17 kg.

El propietario lo trae a consulta porque nota que hace 15 dias come menos y esta agitado hasta cuando se encuentra en reposo.

EOG: varias deformaciones en mas en parrilla costal de consistencia dura, nódulo subcutáneo a nivel lumbar y deformación en más a nivel del carpo del miembro anterior derecho. Analisis de sangre revelo: PT:6.3 – alb: 1.7 – hto:26 – IR:0 – leuc: 15500 NS:70 – mon:30 - hepatozoon y micoplasma negativos, anemia normocrómica arregenerativa, linfopenia, monocitosis. Tres días después de la primera consulta, se presenta al hospital con fractura del miembro anterior derecho, sin haber mediado trauma aparente.

Se le indican radiografías de torax LL y VD y miembro anterior derecho e izquierdo en las que se observan dos lesiones nodulares en intersticio pulmonar y lesiones óseas de predominio osteoliticas en radio y cubito del miembro anterior derecho y en cubito del miembro anterior izquierdo, de características agresivas, con fractura patológica en radio. En la ecografía abdominal se observa una imagen nodular hipoecoica en bazo. Se realizo puncion aspiración con aguja fina (aguja 25/8) de las lesiones óseas del radio derecho y de nódulos subcutáneos, llegando al diagnostico citológico de tumor venéreo transmisible. Se le realizaron 5 ciclos de vincristina y el propietario no continuo con el tratamiento al haber evolucionado favorablemente de las lesiones óseas y nódulos subcutáneos, así como de su condición general.

Discusión

Si bien el Tumor Venéreo Transmisible es una neoplasia con escasa frecuencia de metástasis, cuando sucede, los órganos mas afectados son pulmón, bazo, hígado, piel, ojo, cerebro, linfonodulos y músculos, siendo la metástasis ósea muy poco frecuente. La imagen radiográfica de las lesiones producidas por metástasis ósea del Tumor Venéreo Transmisible, si bien no es una imagen típica, consiste en una lesión mixta de predominio osteolitica de aspecto agresivo, con compromiso tanto del tejido esponjoso cuanto de la cortical, con deformación en mas de tejidos blandos adyacentes, y posibilidad de fractura patológica, como se describe en el presente caso.

Control de Tumor Venéreo Transmisibles (T.V.T.) mediante quimioterapia en caninos hacinados de la ciudad de San Lorenzo, Santa Fe, Argentina.

Gay, M.*[1], Apa, M.[1], Seghesso, A.[1], Gurrea, C.[1]
[1]Cátedra de Salud Pública, Facultad de Ciencias Veterinarias, U.N.R. melinavgay@hotmail.com

La ciudad de San Lorenzo se encuentra en el sur de la provincia de Santa Fe, es cabecera de departamento y centro urbano de gran importancia, conocida hasta hace unas décadas como “el cordón industrial santafesino”. Hace 18 años la municipalidad cedió, en la zona industrial (Ruta Nacional N°11, km 333), un terreno para el funcionamiento de un refugio canino, el que fue creciendo rápidamente en número de perros abandonados por personas de la región. Desde el comienzo el mantenimiento del mismo es realizado por ciudadanos que aportan su trabajo de manera voluntaria, y por diversos grupos sociales protectores de animales que suman su apoyo, pero carecen de apoyo financiero. Con el pasar del tiempo la población canina alcanzo un número difícil de sostener y controlar, aumentaron las dificultades para el mantenimiento y principalmente alimenticio, y se acrecentaron los problemas de índole etológicos, reproductivos, infecciosos y oncológicos. La derivación de pacientes con cuadros dermatológicos que no respondían a las terapias instauradas por médicos veterinarios, o en algunas oportunidades por las propias personas del refugio, producidas por ectoparásitos y micosis cutáneas las que posteriormente fueron diagnosticadas como Tumor de Sticker, originó la intervención de las voluntarias con el apoyo de una médica veterinaria durante el año 2012.

El Tumor venéreo transmisible (TVT), Tumor de Sticker, sarcoma de Sticker, granuloma venéreo, son nombres que se refieren a una misma neoplasia, que únicamente afecta a la especie canina y es altamente transmisible entre ellos[1].

Si bien la vía de transmisión más importante es horizontal directa a través del coito, transmisión venérea, con localización de los tumores primarios en los órganos genitales externos (prepucio, pene, vagina, vulva), no menos importante es la transmisión por el olfateo y el lamido, lo que explicaría la presencia de TVT extragenitales en cavidad nasal, cavidad bucal, recto, ano, tejido subcutáneo, piel y ojo. Esta última es poco considerada en la anamnesis, con el consiguiente diagnóstico erróneo.

El objetivo de la intervención fue controlar la enfermedad aplicando tratamiento quimioterápico endovenoso a todos los caninos afectados, y evaluar la respuesta al mismo.

Se trataron 30 caninos confirmados por citología, de una población de 350 animales. Para el tratamiento se administró Vincristina Sulfato, en dosis de 0,025 mg/kg, por vía endovenosa en infusión rápida con Solución de ClNa, a intervalos semanales. El grupo que fue sometido al tratamiento no recibió ningún tipo de medicación complementaria. El 80% de los animales que recibieron tratamiento estaban esterilizados previo al mismo.

Como resultado se pudo constatar que la prevalencia de TVT en el refugio era del 10%. La edad media de los mismos era 4,5 años. Del total de los animales tratados el 63% fueron hembras y el 37% machos. Con respecto al lugar anatómico de las lesiones, en su mayoría se hallaban en órganos genitales externos, se verificaron 2 casos con metástasis en ganglio regional, 4 casos con lesiones en piel, 2 casos con masas en cavidad nasal y fístula oronasal, 1 caso con una masa en la cámara posterior del globo ocular (en el que se produjo la pérdida funcional del ojo posterior al tratamiento), y 2 perros con lesiones en conjuntiva palpebral. El 33% de los casos presentaron lesiones extragenitales. La resolución completa de lesiones se efectivizó en un promedio de 5,7 sesiones dependiendo de la gravedad del cuadro.

Todos los animales respondieron de manera favorable al tratamiento con Vincristina, no se necesitó terapia adyuvante en ningún animal. No fueron necesarias maniobras quirúrgicas para lograr la resolución completa en alguno de los casos descriptos. Como signo sobresaliente se observo una mejora del estado físico y en el aspecto del pelaje de los animales tratados.

Se concluye que un factor condicionante para la aparición de la patología es la alto tasa de contacto en la población, debido a las condiciones de hacinamiento, lo que posibilita que la enfermedad presente una elevada frecuencia de lesiones extragenitales, reforzado por el hecho de que la mayor parte de la población que recibió tratamiento se encontraba esterilizada. Por lo que se pone en discusión la afirmación de que la vía de transmisión venérea es la única a considerarse en el diagnóstico de esta enfermedad.

[1]Muller. Kirk. Dermatología en pequeños animales. 6ª edición. Editorial Intermédica. 2002. Argentina. ISBN 950-555-258-0
[2]Nelson y Couto. Medicina interna de animales pequeños. 3ª edición. Editorial Intermédica. 2002. Argentina. ISBN 950-555-290-4
[3] Thrusfield. Epidemiología Veterinaria. 1ª edición. Editorial Acribia, 1990. España. ISBN 84-200-0674-2

TVT Intratraqueal: Diagnostico Endoscopico.

Crespo, M[1]; Vera Marchiano, C[1]; Di Federico, G[2]; Blasco, A[2]; Giordano, A[1]; Massone, A[3]; Aprea, AN[1].
[1]- Métodos Complementarios de Diagnóstico-Endoscopia; [2]- Servicio Central de Cirugía; [3]-Instituto de Patología. Hospital Escuela. Facultad de Ciencias Veterinarias. Universidad Nacional de La Plata
endoscopia@fcv.unlp.edu.ar

INTRODUCCION**:** El tumor venéreo transmisible canino (TVT), o Sarcoma de Sticker es una neoplasia transmisible sexualmente, por implante de células exfoliadas intactas, con baja tasa de metástasis. La mucosa genital, puede ser injuriada al momento de la copula, y esto la puede predisponer a desarrollar el tumor. La presentación de TVT extra genital más común, es la nasal siendo el signo clínico más frecuente la epistaxis. Otras localizaciones extra genitales documentadas son: encías, orbita ocular, bazo, hígado, piel, submucosas, y nódulos linfáticos submandibulares, cervicales e inguinales. El TVT tiene la característica histológica, de estar formado por células redondas, ovoides, y poliédricas. Estas células poseen núcleos grandes, hipercromáticos, con un único nucléolo ubicado centralmente. También tienen un abundante citoplasma eosinofílico. Pueden observarse un notable número de figuras mitóticas, en las células del parénquima que caracterizan el tumor. El tumor es rico en células, el estroma puede contener vasos sanguíneos relativamente estrechos, que se observan entre las agrupaciones de células. Los procedimientos de elección para el diagnóstico de TVT son la citología e histopatología, pudiendo complementarse con estudios ecográficos y radiográficos para determinar la presencia, ubicación , tamaño y extensión de las lesiones

PRESENTACION DE CASO Se presentó a consulta, un canino, mestizo, macho de 9 años que fue encontrado en la calle en la localidad de Quilmes. Durante el examen clínico, se observó disnea espiratoria y posición ortopneica. Se realizaron tratamientos con dexametasona, con mejoría transitoria. En la radiografía se observó una masa con densidad de tejidos blandos, lobulada intraluminal en tráquea cervical. Fue derivado al servicio de endoscopia para realizar una traqueobroncoscopia. En la premedicación se administró atropina 0,03mgs/kg IM, para evitar posibles reflejos vagales, y luego de 15', xilacina 0,3 mgs/kg , la sedación fue adecuada para realizar pre oxigenación de 10 minutos, con O_2 100% , vía mascara . Como inductor y para mantenimiento (TIVA) se utilizó propofol en dosis habituales.

La elección de las drogas que se utilizaron, se basa en que la xilacina puede revertirse y el propofol se metaboliza rápidamente, logrando que una vez terminado el estudio el paciente recupere la conciencia rápidamente. Los hallazgos endoscópicos fueron: presencia de masa de superficie irregular, consistencia friable, sangrante desde los 30 cm a los 35 cm de Arcada Dentaria Superior (ADS). Se tomaron muestras para histopatología cuyo resultado fue Tumor Venéreo Transmisible. Se realizó un tratamiento con sulfato de vincristina, durante un mes, con una aplicación semanal, a una dosis de 0,5 mg por metro cuadrado de superficie corporal. Se observó mejoría de los signos. A los 5 meses se realizó una endoscopía control, durante la anamnesis previa el propietario manifestó que el paciente presentaba disfonía. Los hallazgos endoscópicos de la laringoscopia fueron parálisis de cuerdas vocales bilaterales y mucosa eritematosa con presencia de moco. En la traqueobroncoscopía se observó la ausencia de neoformación de TVT, desde los 30 cm a los 35 cm de ADS.

DISCUSIÓN Y CONCLUSIONES: Informamos en este trabajo una presentación extragenital intratraqueal de TVT.no descripta en la bibliografía hasta la actualidad. La prevalencia de los tumores traqueales en perros, es baja, siendo la mayoría de carácter maligno. De ellos los más comunes son el linfosarcoma, y el carcinoma de células escamosas. La edad de presentación es de media a avanzada, y los signos clínicos más comunes son: disnea, taquicardia y cianosis en cuadros agudos. Otros signos que pueden observarse son la intolerancia al ejercicio progresiva, disfagia, tos, halitosis y hemoptisis. La endoscopia es el método de elección menos invasivo, indicado para llegar al diagnostico de masas intraluminales traqueales. El procedimiento apropiado para el diagnostico de TVT son la citología e histopatología, de biopsias realizadas bajo traqueobroncoscopia.

Osteocondroma traqueal recidivante en un canino: Reporte de un caso clinico atipico

Biglieri,S[1], Minovich,F*[2], Suse,M[3] Syriani,R[4]
[1,2,3] Universidad Juan Agustín Maza. Mendoza
[4] Actividad Privada, Mendoza

INTRODUCCIÓN

En la clínica veterinaria diaria dentro de las patologías respiratorias que sufren los caninos, las enfermedades traqueales ocupan un sitio de poca relevancia. Éstas se pueden agrupar en dos categorías: enfermedades traqueales congénitas y adquiridas. Dentro de las congénitas se debe nombrar a la hipoplasia, el colapso, la estenosis traqueal y de presentación poco habitual la disquinesia ciliar primaria, éstas enfermedades pueden presentarse en pacientes recién nacidos o bien mayores, habitualmente en individuos menores a un año de vida. Las patologías adquiridas, comprenden etiologías como traumatismos, infecciones, procesos estenóticos intra o extraluminales, colapsos y neoplasias. Estas últimas debido a su aparición poco frecuente, son poco reconocidas, sin embargo están representadas por osteomas, condromas y osteocondromas, en su forma benigna y los condrosarcomas y osteosarcomas, en su expresión maligna. El presente trabajo, tiene por objeto presentar un caso de osteocondroma traqueal diagnosticado en un cachorro Dogo argentino, atendido en la UPV (Unidad Práctica Veterinaria de la Facultad Maza, Mendoza).

CASO CLÍNICO

Se presentó a la U.P.V un canino, de 4 meses de edad, Dogo argentino. Concurrió con dificultad respiratoria complicándose con episodios de tos. El examen clínico en general resultó normal y en particular se observó palidez de todas las mucosas aparentes. A nivel respiratorio presentó una marcada disnea inspiratoria de esfuerzo. A la auscultación cardíaca se detectó un soplo eyectivo en foco tricuspídeo. Dentro del plan diagnostico se solicitaron radiografías de tórax y de cuello. Las incidencias torácicas revelaron un patrón pulmonar mixto y se pudo apreciar en la última porción de tráquea cervical una estructura radiodensa de aspecto redondeada y de límites bien definidos. Se realizó un electrocardiograma donde se obtuvo un diagnóstico sugestivo de sobrecarga ventricular derecha e izquierda lo que motivó la realización de una ecocardiografía, arrojando el mismo resultados normales. Se solicitó hemograma completo, bioquímica sérica y urianálisis que no arrojaron ninguna anormalidad. En esta consulta solo se comenzó con tratamiento farmacológico paliativo para la complicación respiratoria, recibiendo prednisolona y ranitidina, complementándose con amoxicilina-ácido clavulánico durante diez días. A las 48 hs, retornó a control con antecedentes de crisis disneicas. Se recomendó realizar nebulizaciones y aplicaciones de aerosoles con Salbutamol. Dos días después concurrió, con una dificultad respiratoria muy marcada donde el paciente adoptaba posición ortopneica y presentaba las mucosas muy pálidas. Se le administró oxígeno y se decidió realizar traqueostomía de urgencia. Se realizó también una fibroscopía y se identificó una masa que ocupaba la totalidad de la luz traqueal en su base en ventral procediendo a extraerla. Se realizó la histopatología dando un Encondroma. Seis meses luego de la cirugía se efectuó un control radiológico, el cual reveló la recidiva de la masa en la misma ubicación de la extraída anteriormente. Se programó la resección y anastomosis traqueal, que consistió en la extracción de cinco anillos traqueales asegurando la resección completa de la neoplasia. Se realizó histopatológía dando Osteocondroma.

DISCUSIÓN

Si bien los osteocondromas son considerados comunes dentro de las neoplasias traqueales benignas, la bibliografía veterinaria no los describe profunda y específicamente. Los reportes de casos clínicos son escasos o no son publicados, lo que limita saber con certeza la incidencia de esta enfermedad en poblaciones caninas, siendo esto también una desventaja que impide el enriquecimiento de conocimientos sobre esta patología. En la presentación del presente caso clínico el resultado histopatológico de la primera neoplasia extraída fue de Encondroma siendo que este tipo de entidad está dentro de grupo de los condromas y está incluida en el grupo de neoplasias cartilaginosas benignas. Podría considerarse un hallazgo bastante inusual, no solo por las características histológicas, si no por su ubicación, con lo que no se cuentan con suficientes datos bibliográficos. Y se hace aun más interesante el caso clínico ya que el retorno de la neoplasia no fue la misma sino su forma maligna, el Osteocondroma, considerado dentro del grupo de las neoplasias cartilaginosas malignas.

Diagnóstico citológico en dos casos de carcinoma tiroideo en caninos.

Casas, L.[1]; Iveli, S.[1]; Massone, A.[2] ;del Amo, A.[3].
[1] Profesional independiente.
[2] Profesor Adjunto de la Cátedra de Patología Especial.
[3] Profesor Adjunto de la Cátedra de Semiología.
Facultad de Ciencias Veterinarias, Universidad Nacional de La Plata, 60 y 118, 1900 La Plata.
< casasluciano@hotmail.com >

Introducción: Las neoplasias tiroideas son poco frecuentes en perros representando menos del 2% de todos los tumores, siendo el carcinoma el tipo más reportado. Los carcinomas tiroideos pueden ser originados de las células foliculares (tipo compacto, papilar o mixto) o de las células parafoliculares (medulares o de células C). Las razas con mayor incidencia son Beagle, Boxer y Retrievers dorado; con una edad media de nueve años. Es frecuente la invasión del tumor en el interior de la laringe, tráquea, esófago, músculos, vasos y nervios cervicales. Esta infiltración puede dar como consecuencia signos tales como disnea, afonías y disfagias. Las metástasis están presentes en un tercio de los casos, principalmente en los linfonódulos satélites, pulmones, hígado y vértebras cervicales. La escisión quirúrgica es el tratamiento de elección. La remoción quirúrgica de los carcinomas es difícil, debido a la naturaleza invasiva e irrigación acentuada, pero debe ser considerada cuando las metástasis aún no se presentan. El problema de la excesiva contaminación con sangre exige la repetición de la toma de muestras. Los criterios citológicos de malignidad suelen ser sutiles o ausentes en muchos carcinomas: los núcleos pueden estar escasamente agrandados, sin distinguirse los nucléolos, con figuras mitóticas escasas. Cuando existe anisocariosis y anisocitosis marcada el diagnóstico es más confiable.
Caso Clínico: CASO 1: se presentó a la consulta una hembra canina, Dobermann de 12 años de edad por presentar pérdida de peso y una masa en ventral del cuello. Fue atendida previamente con tres citologías sin diagnóstico a causa la gran contaminación con eritrocitos. Al examen físico se halló: ictericia, distención abdominal con sucución positiva y con una deshidratación del 7%. La masa era de aproximadamente 7 cm de diámetro, bilobulada, tensoelástica, encapsulada, lisa, móvil, ubicada en el tercio caudal del cuello a la altura del séptimo anillo traqueal; localización compatible con la glándula tiroidea.
CASO2: se presentó a la consulta un canino Bóxer macho de 10 años de edad con pérdida de peso, áreas de piodermias crónicas tratadas con cefalexina por 20 días sin respuesta. Al examen físico el animal estaba deprimido, bradicárdico (f.c.60) presentando una masa de 15 cm de diámetro, firme, lisa, infiltrando planos profundos, ubicada en el tercio caudal del cuello próxima a la entrada del tórax; localización compatible con la tiroides. En ambos casos se realizaron punción por aguja fina obteniéndose los siguientes resultados: CASO 1: Grupos de células, algunas con tendencia a agruparse en forma de acinos. Las células presentan moderado pleomorfismo, con núcleo redondo y moderado citoplasma color azul claro. A mayor aumento se observa la presencia de gránulos rojo azulados en el citoplasma de las células.
CASO 2: Abundantes grupos celulares con formación de acinos. Con células de núcleos desnudos en su mayoría y otras que presentan citoplasma con pigmento azul negruzco. Se observan células con anisocitosis y anisocariosis. Nucleolos poco evidentes.
Discusión: Por lo general, en la práctica clínica el diagóstico de carcinoma tiroideo se obtiene mediante los hallazgos en el estudio histopatológico; los motivos son la falta de evidencia de malignidad y la contaminación con eritrocitos en los citológicos. El objetivo de reportar estos casos, es insistir con la práctica de citología mediante la técnica de punción sin aspiración ya que esta técnica minimiza el sangrado, complicación frecuente para este tipo de neoplasias. Los dos casos citados tuvieron diagnóstico por citología por dos motivos, presencia de varias anomalías asociadas a malignidad y escasos glóbulos rojos, que permitieron ver en más detalle las características de malignidad descriptas.

Tumores tiroideos en caninos. Un estudio retrospectivo. Aspectos citologicos e histopatologicos

Vartabedian, A, C[1+]; Castillo, V[2]; Santana C[1]; Gadea, P[1]; Lavid;; A[1]; Muller, M[3]
[1] Laboratorio de Histopatología . Hospital Escuela de Animales pequeños, Facultad de Ciencias Veterinarias. UBA. acvartabedian@yahoo.com.ar
[2]Cátedra de Clínica Médica de Animales. Pequeños. Facultad de Ciencias Veterinarias. UBA
[3]Servicio de Ecografía del Hospital Escuela de animales pequeños. Facultad de Ciencias Veterinarias UBA

Introducción y objetivos:
Las neoplasias tiroideas tienen una presentación promedio en caninos de un 2% del total de los tumores,; localizándose un 60-70% en área cervical, pudiendo ser móviles o estar bien adheridos a estructuras adyacentes , siendo generalmente unilaterales. Las presentaciones ectópicas ocurren en mediastino y suelen confundirse con neoplasias cardíacas. Las razas mas predispuestas son el Boxer, Beagle y Golden Retriever y la edad de presentación promedio es de 9-10 años. El principal signo clínico es la deformación en mas visible a nivel cervical, firme a la palpación , lo que las hace sencillas de muestrear para un primer paso diagnóstico por citología sin detrimento del examen histopatológico confirmatorio postquirúrgico. Además por localizarse cerca de laringe y tráquea pueden acompañarse con signología respiratoria La mayoría de estas neoplasias son malignas y se clasifican como: Adenocarcinomas foliculares, papilares , sólidos y anaplásicos.
Los objetivos del presente trabajo son los de comparar citología con histopatología de tumores tiroideos, determinar si hay correspondencia diagnóstica entre ambos tipos de estudios, comparar los datos con la bibliografía consultada haciendo un seguimiento a partir de pacientes que presentaban masas visibles en la zona de proyección tiroidea
Materiales y métodos: se efectuó un estudio retrospectivo que comprendió un período de 5 años, (junio de 2013-junio de 2008) donde solamente se incluyeron aquellos pacientes caninos que presentaban masas cervicales que luego de ser punzadas fueran citologicamente diagnosticadas como tumores epiteliales de probable origen tiroideo y se hizo un seguimiento de los mismos hasta su extirpación quirúrgica y posterior diagnóstico histopatológico .para comparar sus resultados.
Los resultados fueron los siguientes: 10 caninos de entre 8 y 15 años, 1 de raza Boxer, 2 Beagle,1 Bretón , 1 Dogo Argentino y 5 mestizos asistieron al Hospital Escuela de Pequeños Animales de la facultad de Ciencias Veterinarias, todos ellos con masas cervicales que luego de la punción aspiración con aguja fina su citología resultó positiva para tumores tiroideos,. Solamente 4 de estos pacientes fueron sometidos a cirugía con sus respectivos exámenes histopatológicos que fueron los de Adenocarcinomas tiroideos 3 de ellos, y un Adenocarcinoma túbulo-papilar de glándulas apócrinas Previamente a todos se les realizó una ecografía de la masas cervicales, de importante valor diagnóstico y con características muy típicas, a saber, estructuras heterogéneas con áreas hipoecoicas De los otros 6 pacientes, 1 murió antes de la cirugía, y los otros 5 no volvieron a presentarse en el hospital. Si bien la muestra fue pequeña, hubo alta coincidencia entre cito e histopatología
Discusión: las citologías tiroideas son muy típicas, la mayoría presenta una sustancia de fondo hemorrágica y grupos de células pequeñas, con citoplasma claro, monomorfas en su mayoría, sin grandes cambios anaplásicos independientemente de la malignidad que presenten los posteriores exámenes histopatológicos ,de las mismas, lo que no las hace de mucho valor pronóstico. La histopatología en cambio revela cambios de mayor malignidad, aunque comparadas con otros tumores glandulares las neoplasia tiroideas poseen menor anaplasia celular. En cuanto a la comparación con la bibliografía consultada hubo plena coincidencia en la presentación unicamente de adenocarcinomas, la edad promedio fue algo mayor,: 11,4 años, los mas afectados fueron mestizos,(3 sobre 10) pero también Boxers y Beagles
Por último los autores desean aclarar el porqué de las pocas punciones de tumoraciones tiroideas efectuadas en estos últimos años, ya que con anterioridad era mas frecuentes Esto es, debido a que varias son unicamente hemorrágicas y sin la celularidad característica (por lo tanto no diagnósticas) y además por ser la ecografía un método complementario, no invasivo muy exacto utilizado previo a la cirugía.
Bibliografía: Moulton. Tumors in domestic animals. 3º edition. 1990. University of California Press
Mc Gavin, D ; Zachary, J. Pathology bases of Veterinary Disease. 4º edition .2007. Mouby Elsevier Edition
Withrow, S; Vail, D; Oncología Clínica de pequeños animales. 4º edición. 2009. Multimédica Ediciones Veterinarias.

Tormenta tiroidea felina: Reporte de un caso

Gargiulo, N.*[1], Castro, Ma. S.[1], Fernández V.[1], Figuls, E.[1], Larquier M.[1], Tunesi M.[1]
[1.] UCI vet Unidad de Cuidados Intensivos Veterinarios. Av. Directorio 1308. CABA
sweet_sahumerio@hotmail.com

INTRODUCCIÓN

La Tormenta Tiroidea (TT) se define como un síndrome que se caracteriza por un desorden multisistémico ocasionado por el aumento excesivo de hormonas tiroideas (HT) y el impacto de éstas sobre diferentes órganos (1). Representa la emergencia endócrina más crítica, presentando una tasa de mortalidad del 30% en pacientes humanos y se estima que en pacientes felinos presenta un valor similar. (2) El objetivo del presente trabajo es reportar un caso de TT y demostrar la importancia de un reconocimiento y tratamiento precoz de dicho síndrome.

PRESENTACIÓN DEL CASO CLÍNICO

Se presentó en Unidad de Cuidados Intensivos (UCI) un paciente felino Común Europeo hembra castrada de 13 años de edad por cuadro repentino de ataxia y disnea. Al examen inicial el paciente presentó delirio, sonido de galope a la auscultación cardíaca, FC > 240 lat/min, FR 80 mov/min con reclutamiento de ollares y respiración a boca abierta. Marcada pérdida de peso, pelo hirsuto y midriasis fija sin respuesta a estímulos lumínicos. Taquicardia sinusal y complejos ventriculares aislados (en monitor cardíaco). Tensión arterial sistémica (TAS) 200 mmHg, Hematocrito 40%, Glucemia 285 mg/dl, Lactatemia 2,2 mmol/L. Como datos anamnésicos relevantes se registraron soplo sistólico 1/6 intermitente con estado cardiovascular compensado y aumento de las transaminasas. Se inició oxigenoterapia, se colocó catéter 22G en el miembro anterior izquierdo y se suministró solución de Cloruro de Sodio al 0,9%. Se realizó un examen neurológico aplicando la Escala de Coma de Glasgow modificada obteniendo como resultado un valor de 8/18, el cual fue descendiendo al transcurrir las primeras horas de internación. Se propuso como diagnóstico presuntivo un cuadro de TT, se extrajo sangre para medición de T4 Libre (T4L). Se realizó tratamiento con atenolol como beta-bloqueante a fin de inhibir los efectos cardiovasculares de las hormonas tiroideas. Se administró además una dosis de dexametasona para evitar la conversión de T4 a T3, aunque el uso de esta droga en cuadros de TT es controversial. El paciente falleció a las 36 horas de haber ingresado a la UCI. A las 96 horas se obtuvo el resultado de la medición de T4 L arrojando un valor de 6 ng% (VN 0,6-1,6). Este dato permitió confirmar el diagnóstico presuntivo.

CONCLUSIÓN

Tanto las recomendaciones actuales como la experiencia demostrada en el caso reportado, confirman la importancia del tratamiento precoz de la TT frente a la presencia de signos clínicos compatibles con el cuadro, a la espera de la confirmación diagnóstica. La precocidad del tratamiento resulta clave debido a que se trata de una patología que compromete la vida del paciente pudiendo tener un desenlace fatal en el transcurso de pocas horas.

Referencias

1.- Ward, C., Thyroid Storm. Small Animal Critical Care Medicine. Elsevier Saunders; 2009: 307-310.
2.- Tolbert, K., Ward, C., Feline Thyroid Storm: Rapid Recognition to Improve Patient Survival. Compendium: Continuing Education for Veterinaries. 2010: E1:E6.

Linfoma neural felino primario: Reporte de un caso clínico

Pretti, R.[1]*; Pereira, M.[1]; Fidanza, M.[1]; Millore, H.[1];Gabriele, C.[1]; Mira, G[1]
[1]Cátedra de Patología Clínica y Enfermedades Médicas, Facultad de Ciencias Veterinarias, UBA. Chorroarín 280. C 1427. Ciudad Autónoma de Buenos Aires, Argentina. rominapretti@yahoo.com.ar

El linfoma neural es probablemente la causa más común de disfunción espinal en gatos. Puede ser primario (extremadamente raro en felinos) o secundario a las formas multicéntrica o renal. Afecta a gatos de edad media (2 a 8 años de edad) teniendo una alta asociación de positividad al virus de ViLeF especialmente cuando afecta a animales jóvenes. La mayoría de los linfomas son extradurales y pueden ser encontrados en las regiones cervical, toracolumbar o sacra. La signología usualmente se desarrolla en forma aguda y progresa rápidamente. Los signos clínicos incluyen paresia fláccida o espástica de los miembros posteriores pero puede variar dependiendo de la región espinal afectada por el tumor. Otras causas de paresia son raras en gatos. Algunos felinos tienen signos de anemia u otras citopenias que son secundarias a la invasión de la médula ósea en los gatos con linfoma sistémico. Teniendo en cuenta que la mayoría de los casos son secundarios a la forma multicéntrica o renal el tratamiento de elección es la quimioterapia. Los protocolos oncológicos deben incluir arabinósido de citosina (citarabina) como parte del mismo, ya que este fármaco alcanza grandes concentraciones en líquido cefalorraquídeo, debiéndose administrar por vía endovenosa por infusión lenta en una dosis de 100 a 200mg/m2 durante 2 a 4 días de infusión continua. El arabinósido de citosina puede ser utilizado por vía intratecal a dosis de 20 a 40 mg/m2 diluido en solución Ringer dos veces por semana para un total de seis a ocho dosis.
El objetivo del presente trabajo es reportar un caso de linfoma neural felino primario el cual es muy raro de observar en la clínica.
Se presentó a la consulta un felino, macho, común europeo, castrado, de 7 años de edad quien presentaba dificultad ambulatoria progresiva y letargia. En el examen objetivo general no se detectaron alteraciones. La evaluación neurológica del paciente permitió confirmar déficit neurológicos progresivos, hiperreflexia, hiperestesia y ataxia. Inicialmente se instauró un tratamiento con corticoides y complejo B obteniéndose una mejoría transitoria de pocos días. Debido a la rápida recaída que manifestó el paciente se le indicaron una serie de estudios complementarios. Se realizaron análisis clínicos (hemograma y bioquímica sanguínea) detectándose sólo una leve anemia arregenerativa normocítica normocrómica y un incremento en las enzimas hepáticas. Se indicó una resonancia de columna vertebral detectándose una masa en C6-C7. Se indicó serología para VIF y ViLeF resultando positiva esta última. Se le realizó una ecografía abdominal y una radiografía de tórax para descartar la presencia de otras masas, lo cual fue descartado. Debido a que no se detectaron signos de enfermedad sistémica se realizó la extirpación quirúrgica del tumor. El estudio histopatológico detectó la presencia de una población de células linfoides con predominio de linfoblastos, confirmando un diagnóstico de linfoma linfoblástico. La descompresión quirúrgica no produjo ninguna mejoría en el cuadro del paciente por lo cual los dueños decidieron no implementar un tratamiento quimioterápico y realizar la eutanasia del felino.
Es importante recordar que la alteración de la marcha es una de las presentaciones neurológicas más comunes en medicina felina. Tras la exclusión de enfermedades ortopédicas y cardiovasculares que pueden confundirse con un trastorno neurológico, el clínico tiene que hacer frente a una larga lista de diferentes enfermedades que pueden afectar a la médula espinal y producir parálisis, entre ellas el linfoma neural. Ante la sospecha de una posible neoplasia linfoide espinal es fundamental implementar una exhaustiva evaluación clínica e implementar los métodos complementarios necesarios para descartar un origen multicéntrico del linfoma dado que la presentación primaria observada en este paciente es muy poco frecuente. La serología para VIF y ViLeF son fundamentales dado que la seropositividad para cualquiera de los virus implica un pobre pronóstico y mala respuesta a la terapéutica a implementar.

Expresión del antígeno Ki-67 y del oncogén Herb2-Neu y su impacto en el pronóstico en pacientes caninos con cáncer mamario.

Pretti, R.[1*]; Ontiveros, L[2]; Pereira, M.[1]; Vartabedian, A.[1]; Fidanza, M[1].; Maubecin, E.[1]; Mántica, F.[1]; Mira, G.[1]; Marquez, A.[1]
[1]Cátedra Patología Clínica y Enfermedades Médicas. [2] Cátedra de Cirugía. Facultad de Ciencias Veterinarias, UBA. Chorroarín 280. C 1427. Ciudad Autónoma de Buenos Aires, Argentina. rominapretti@yahoo.com.ar

El cáncer de la glándula mamaria es un padecimiento heterogéneo que requiere de la constante búsqueda e identificación de marcadores que contribuyan a predecir el comportamiento biológico del tumor y a reconocer pacientes con alto riesgo de recurrencia y muerte. En medicina Humana el antígeno Ki-67 identifica células que se encuentran en las fases G1, S, G2 y M del ciclo celular y su positividad se correlaciona con el grado de diferenciación histológica, invasión vascular, posibilidad de metástasis, recurrencia temprana y pobre sobrevida. El Herb2-Neu es un proto-oncogén cuya sobreexpresión se asocia a incrementos en las tasas de proliferación, comportamientos más agresivos, independencia hormonal y, en algunos estudios, aumento de la resistencia a determinados agentes quimioterápicos. EL objetivo del presente trabajo es el estudio de la expresión de Ki-67 y Herb2-Neu desde el punto de vista de su utilidad como factores pronósticos, ayudando a delimitar grupos de pacientes con características más uniformes y tributarias de estrategias de tratamiento más específicas.
Se trabajó con 39 muestras de tejido neoplásico mamario canino de tipo maligno, provenientes del Servicio de Histopatología de la Facultad de Medicina Veterinaria-UBA. Para inmunohistoquímica las secciones de tejido fueron procesadas siguiendo la técnica de Cell Marque, Rockling, CA, USA utilizando el anticuerpo monoclonal de ratón anti-Ki67 (clon SP6) y el anticuerpo monoclonal de ratón anti-Herb2-Neu (c-erbB-2) (clon CB-11). Las muestras fueron evaluadas a bajo aumento (×40) y luego, para el recuento de células con núcleos con tinción positiva, a gran aumento (x400). Se evaluaron 3000 células tumorales y se calculó el porcentaje de células con expresión positiva para Ki67 y Herb2-Neu. Los resultados se interpretaron según las tablas N°1y2:

Tabla N°1:

Rango	Reporte	Interpretación: patrón de Tinción para Ki-67
1	Negativo	a positividad: entre el 11 y el 39%
2	Positivo	a positividad: entre el 40 y el 65%

Tabla N°2:

Escala	Reporte	Interpretación: patrón de Tinción para Herb2-Neu
0	Negativo	se observa tinción o la tinción en la membrana es en menos del 30% de las células tumo
1	Negativo	ción leve apenas perceptible en más del 30% de células. Se tiñe parte de la membrana ce
2	Positivo	ción leve a moderada de la membrana completa en más del 30% de las células tumorales.
3	Positivo	ción intensa en la membrana completa en más del 30% de las células tumorales.

Para evaluar sobrevida global se empleó el método estadístico de análisis de supervivencia de Kaplan Meier. La comparación entre ellos se realizó mediante el Test de Logrunk y Cox-Mantel, considerándose significativos los p menores o iguales a 0,05.
Del total (n=39) de muestras histopatológicas pertenecientes a pacientes con tumores mamarios malignos el 53,84% (Grupo 1, n=21/39) presentaron expresión positiva para Herb2-Neu y KI67 y el 46,16% (Grupo 2, n=18/39) presentaron expresión negativa para ambos o positiva para alguno de ellos. El grupo de pacientes con expresión positiva para Herb2-Neu y KI67 presentó diferencias significativas en relación al grupo con expresión negativa para ambos marcadores o positivas para alguno de ellos, con una mediana se supervivencia de 113 y 941 respectivamente (p=0,0001). La incorporación de marcadores tumorales como el Ki-67 y el Herb2-Neu a los estudios realizados de rutina permitirá identificar: pacientes de alto riesgo que sólo tendrán posibilidades de supervivencia a expensas de terapéuticas muy agresivas, que generalmente van acompañadas por una gran morbi-mortalidad, y por otro lado evitará sobretratamientos en pacientes de bajo o moderado riesgo y dará lugar a la investigación de nuevos tratamientos en pacientes con características comparables.

Proyecto subsidiado por UBACyT (CV07) 2011-2014

Evaluación del antígeno KI-67 como factor pronóstico en tumores mamarios caninos.

Vartabedián, A[1]*; Pereira, M[1]; Nosach, N; Fidanza, M[1]; Lódola, V[1] ; Gonzalez, S[1]; Mira, G[1]; Marquez, A[1]
[1]Cátedra de Patología Clínica y Enfermedades Médicas, Facultad de Ciencias Veterinarias, UBA. Chorroarín 280. C 1427. Ciudad Autónoma de Buenos Aires, Argentina. acvartabedian@yahoo.com.ar

El cáncer de mama representa el 42% de todos los tumores en caninos y el 82% de los que afectan órganos reproductivos. Es una enfermedad heterogénea, susceptible de un tratamiento diferente en cada paciente. La elección de la modalidad terapéutica más conveniente se basa en el estudio de factores pronósticos. En Medicina Humana son validos como factores pronósticos en relación al tumor el estado ganglionar, presencia de metástasis, el tamaño tumoral, el tipo y grado histológico y el grado de diferenciación nuclear. Del mismo modo en Medicina Veterinaria los estudios histopatológicos dan cuenta del grado de infiltración y el grado histológico de malignidad que incluye el grado de diferenciación o grado de anaplasia definida por la apariencia nuclear y el grado de formación tubular y el índice mitótico (IM) como el número de figuras mitóticas. Si bien estos factores son utilizados como de rutina para indicar malignidad y alto riesgo de recurrencia y metástasis, en Medicina Humana se han desarrollando nuevas técnicas de investigación y descubierto un gran número de macromoléculas importantes que evalúan el grado de proliferación. El antígeno Ki-67 identifica células que se encuentran en las fases del ciclo celular (G1, S, G2 y M). No reconoce células en etapa de descanso (G_0). La positividad del Ki-67 se correlaciona con el grado de diferenciación histológica, invasión vascular, posibilidad de metástasis, recurrencia temprana y pobre sobrevida. El objetivo del presente trabajo es evaluar el antígeno Ki-67 como factor pronóstico en tumores mamarios caninos malignos en relación al IM y grado de anaplasia.

Se trabajó con 39 muestras de tejido neoplásico mamario canino de tipo maligno, provenientes del Servicio de Histopatología de la Facultad de Medicina Veterinaria-UBA. El grado de anaplasia celular y el IM se evaluaron con las muestras procesadas por el método histológico convencional. Se definieron tres grados de anaplasia a través de la apariencia nuclear y el grado de formación tubular y tres grados de IM, el cual se midió como el número de figuras mitóticas en metafase, telofase y anafase, descartando células hipercrómicas o apoptóticas y totalizando 3000 células. Para inmunohistoquímica las secciones de tejido fueron procesadas siguiendo la técnica de Cell Marque, Rockling, CA, USA utilizando el anticuerpo monoclonal de ratón anti-Ki67 (clon SP6). Las muestras fueron evaluadas a bajo aumento (×40) y luego, para el recuento de células con núcleos con tinción positiva, a gran aumento (x400). Se evaluaron 3000 células tumorales y se calculó el porcentaje de células con expresión positiva para Ki67. Se consideró negativo un resultado entre el11 y el 39% (rango 1: baja positividad) y positivo un resultado entre el 40 y el 65% (rango 2: alta positividad). Para evaluar sobrevida global se empleó como método estadístico el análisis de supervivencia de Kaplan Meier. La comparación entre ellos se realizó mediante el Test de Logrunk y Cox-Mantel, considerándose significativos los p menores o iguales a 0,05.

Se observó al evaluar el IM en pacientes con tumores mamarios malignos diferencias significativas entre los tres grados (p=0.01) con una mediana de supervivencia de 1099, 230 y 120 para los pacientes con grados 1,2 y 3 respectivamente. En relación al grado de anaplasia también se observó una diferencia significativa entre los tres grados (p=0.01) con una mediana se supervivencia de 1092, 870 y 120 para los pacientes con grados 1,2 y 3 respectivamente. Por último al evaluar la expresión del antígeno Ki-67 se observó una diferencia significativa entre los grupos negativo y positivo (p=0.003) con una mediana de supervivencia de 941 y 113 días respectivamente con mejor pronóstico y mayor sobrevida global para pacientes con resultado negativo.

Si bien las tres técnicas tienen valor pronóstico al evaluarlas en relación a la sobrevida global, a nivel individual se observó que un porcentaje de pacientes con altos niveles de Ki-67(entre 50 y 60%) no presentaron un IM y un grado de anaplasia tres como era de esperarse. Esto puede deberse a que el IM evalúa la fase M del ciclo celular la cual representa la porción más corta del ciclo de división celular y para alcanzar un alto grado de precisión en la técnica es necesario contar un alto número de figuras mitóticas. Por otro lado se hace difícil la identificación de figuras mitóticas condensadas que resultan de la demora entre la toma de muestra y el comienzo de la fijación. Los estudios patológicos de rutina relacionados con el comportamiento biológico del cáncer de mama como el IM y el grado de anaplasia, que dan cuenta del grado tumoral, son de gran utilidad en la predicción de la sobrevida pero presentan limitaciones. De ahí la necesidad de incorporar a los estudios rutinarios procedimientos inmunohistoquímicos que determinen el grado de expresión de Ki-67 en el tejido tumoral y con ello predecir con mayor especificidad el grado de proliferación, malignidad y capacidad de invasión de las células neoplásicas y por ende predecir mas objetivamente la sobrevida de cada paciente y sus opciones terapéuticas.

Proyecto subsidiado por UBACyT (CV07) 2011-2014

Papiloma ductal mamario en un perro macho

Benavente MA*[1], Bianchi CP[1], Denzoin Vulcano LA[2], Aba MA[1]
[1] Área de Endocrinología, Facultad de Ciencias Veterinarias, UNCPBA, Tandil <micaela@vet.unicen.edu.ar>, cbianchi@vet.unicen.edu.ar, <maba@vet.unicen.edu.ar>. [2]Área de Patología General, Facultad de Ciencias Veterinarias, UNCPBA, Tandil <laura@vet.unicen.edu.ar>.

Las neoplasias mamarias son el tipo tumoral más común en la hembra canina, representando un 42% de todas las neoplasias diagnosticadas. En los machos, sin embargo, esta patología es poco frecuente, siendo su incidencia menor al 1%. En el presente informe se comunica un caso de una neoplasia mamaria en un canino macho entero, mestizo de Collie, de 10 años de edad y con buen estado general. Su dueña refiere que observó un pequeño “bulto” en la zona abdominal.
A la inspección y exploración del paciente se observó sobrepeso y se comprobó la existencia de una masa única, de aproximadamente 3 cm. de diámetro, ubicada en la mama abdominal caudal del lado izquierdo, cuyo pezón se encontraba invertido y tenía secreción purulenta. A la inspección de los testículos no se observó ninguna particularidad. Se indicó 20 mg/kg de cefalexina cada 12 horas, y luego de 10 días, se observó que la masa se redujo de tamaño, pero persistía. Se realizaron análisis de sangre y electrocardiograma como requisito pre quirúrgico, obteniéndose resultados normales, por lo que se decide efectuar la mastectomía. Posteriormente, la masa extirpada se colocó en paraformaldehído al 4% y se remitió al laboratorio para su análisis. Los resultados del examen histopatológico, evidenciaron proliferación de células de tipo epitelial, con un patrón de crecimiento papilar sobre un soporte pedunculado de tejido fibrovascular, se evidencia la presencia de células mioepiteliales, diagnosticándose un papiloma ductal según la clasificación histopatológica de Misdorp y col (Organización Mundial de la Salud, 1999). Luego de 10 días de realizada la cirugía, el paciente acudió a control y extracción de las suturas, dándose el alta clínico debido a su buen estado general y al buen pronóstico que poseen las neoplasias benignas en general.
Debido a la poca casuística que presentan los tumores mamarios en el perro macho, es poco lo que se conoce acerca de sus aspectos clínico - patológicos en comparación con los tumores mamarios en la perra. En el hombre, los tumores mamarios también son una patología poco frecuente, sin embargo se encuentra más estudiado y se han determinado algunos de los factores de riesgo para su desarrollo tales como la edad avanzada, la obesidad, las injurias testiculares, la ginecomastia, el criptorquidismo, la diabetes y la historia familiar de cáncer mamario. El presente trabajo confirma que, a pesar de ser inusuales, los tumores mamarios pueden estar presentes en los caninos machos. Esto destaca la importancia de la palpación de las glándulas mamarias en todos los perros, independientemente del sexo. Asimismo, se debe tener en cuenta esta patología al momento de realizar un diagnóstico diferencial con otras masas presentes en la zona abdominal, como pueden ser neoplasias de otro tipo, hernias o abscesos, entre otras. Los tumores en general aparecen con mayor frecuencia en animales de edad media a avanzada, por lo tanto, la edad del paciente probablemente haya actuado como factor de riesgo para la aparición de esta neoplasia. Por otro lado, a pesar de ser sólo un caso, la existencia de sobrepeso en el paciente sugiere que, al igual que en el hombre, éste podría ser un factor de riesgo para su desarrollo. La futura descripción de nuevos casos de tumores mamarios en el macho, permitirán conocer más profundamente su comportamiento biológico y los factores de riesgo asociados a este tipo tumoral.

Tumores simultáneos de distinta estirpe celular en un canino

Denzoin Vulcano LA*[1], Del Sole MJ[2], Nejamkin P[2], Cavilla V[1], Nasello W[2], Spampinato F[2], Clausse M[2], Álvarez M[2], Escuer G[2], Fógel FA[2]
[1] Departamento de Fisiopatología. Facultad de Ciencias Veterinarias. Universidad Nacional del Centro de la Provincia de Buenos Aires. Campus Universitario, Tandil (7000). laura@vet.unicen.edu.ar[2] Departamento de Clínica. Facultad de Ciencias Veterinarias. Universidad Nacional del Centro de la Provincia de Buenos Aires. Campus Universitario, Tandil (7000).

La aparición de tumores múltiples, también llamado Síndrome multicáncer o Síndrome de Li Fraumeni, se encuentra descripta en el hombre y se caracteriza por la ocurrencia simultánea de diferentes tumores. En el perro ha sido descripto recientemente y se lo ha relacionado a mutaciones hereditarias del gen supresor del cáncer p53. El objetivo de esta presentación es comunicar un caso de tres tipos diferentes de tumores que se presentaron en forma simultánea en un perro. Un paciente canino, mestizo Labrador, macho, de 8 años de edad, proveniente de Protectora de Animales Tandil (PAT), fue ingresado a consulta al Hospital Escuela de Pequeños Animales de la Facultad de Ciencias Veterinarias de Tandil. En la inspección clínica se observó buen estado general y la presencia de dos masas cutáneas y una en la cavidad oral. Una de las masas cutáneas se encontraba en dorsal de la cola, tenía un diámetro de 8 cm y al tacto era firme y adherida. La otra se encontraba en la mejilla derecha, tenía un diámetro de 5 cm y presentaba ulcerada la piel. La masa que se encontró en la cavidad bucal se ubicaba por encima del canino superior derecho. Se tomaron muestras por punción por aguja delgada para análisis citopatológico, pudiendo establecer que la masa de la cola era un mastocitoma y la masa de la mejilla era un carcinoma. No se obtuvieron resultados concluyentes para la masa de la cavidad oral. Se decidió la ablación quirúrgica de todas las masas tumorales. Previamente, se realizaron los exámenes prequirúrgicos de rutina y de diagnóstico por imágenes para descartar la presencia de metástasis: hemograma, bioquímica sanguínea, análisis de orina, electrocardiografía, ecografía de abdomen y radiografía de tórax y abdomen Los resultados se encontraron dentro de los parámetros normales. Se realizó la extirpación quirúrgica de la masa en la mejilla y de la masa oral. Debido al comportamiento invasivo del mastocitoma y su localización se realizó caudectomía. Se tomaron muestras que fueron fijadas en formol buferado al 10% y remitidas para análisis histopatológico. Los resultados fueron mastocitoma de alto grado para el tumor en la cola, carcinoma sebáceo para el tumor en mejilla y épulis acantomatoso para el tumor en la boca. Luego de una semana de realizada la intervención fue indicada el alta médica. Existen casos de reportes de tumores múltiples en perros especialmente referidos a tumores de origen endócrino. Recientemente, fue descripto un caso de tumores múltiples simultáneos en un canino (mastocitoma, carcinoma de células escamosas, melanoma oral, tumor de células de Sértoli y adenoma de glándulas sebáceas), en el cual se determinaron alteraciones a nivel del gen supresor del cáncer p53 y mutaciones en la quinasa 2 reguladora del ciclo celular en todos los tumores del animal, relacionando de esta manera a la alteración germinal de p53 como la causante del desarrollo de los tumores múltiples, condición asociada también al Síndrome de Li Fraumeni en el hombre. Si bien en nuestro caso, no se realizaron los estudios genéticos, no se puede pasar por alto la aparición simultánea de las neoplasias. No descartándose una causa predisponente de origen genético.

Referencias

Marfe G, De Martino L, Tafani M, Irno-Consalvo M, Pasolini MP, Navas L, Papparella S, Gambacurta A, Paciello O A multicancer-like syndrome in a dog characterized by p53 and cell cycle-checkpoint kinase 2 (CHK2) mutations and sirtuin gene (SIRT1) down-regulation. Res Vet Sci. 2012;93(1):240-5.

Hipoglucemia como síndrome paraneoplasico por leiomioma gástrico en un canino: su resolución quirúrgica.

Blanco D.[1], Sclocco M.[2] , Arcodia C.[3], Pereyra S.[4], Vartabedian A.[5]
[1] Profesor Adjunto Cátedra de Clínica Medica y Quirúrgica de la Facultad de Cs Vs. USAL
Docente de la Cátedra de Medicina I Facultad de Ciencias veterinarias de la U:B:A:
[2-4] Servicio de Diagnóstico por Imágenes. Hospital Escuela Facultad de Ciencias Veterinarias U.B.A.
[3] Servicio de Cirugía. Hospital Escuela Facultad de Ciencias Veterinarias U.B.A.
[5] Patología Clínica y Enfermedades Médicas Fac. Cs. Veterinarias U.B.A.

Descripción del caso

Se presenta a consulta un canino, mestizo hembra de 14 años con un cuadro de debilidad y convulsiones esporádicas que se relacionaban con ayunos no mayores a 4-6 horas.

Luego del examen clínico completo sin alteraciones significativas, se realizo una rutina completa de laboratorio, que mostró como única alteración significativa, hipoglucemia (45 mg/dl). Valores que se mantenían pese al tratamiento con aportes de azúcar / glucosa Per Os (PO) y endovenosa (EV). Se indicaron métodos complementarios de diagnostico por imágenes ante la sospecha de un insulinoma.

Ecográficamente se encontró una masa de 4 cm de ecogenicidad mixta y forma oblonga que se encontraba en el área de ubicación de la rama pancreática derecha, sin embargo la relación con este órgano no era clara.

Ante la persistencia de los signos clínicos y la falta de respuesta al tratamiento médico, se decide someter a la paciente a una laparotomía exploratoria, en donde se encontró una masa extra-luminal, de aspecto regular y superficie lisa de 5 centímetros de diámetro unida a la pared gástrica en su curvatura mayor a través de un pedículo de 2 centímetros .Se procedió a la disección quirúrgica del tumor respetando los planos, comprobándose que la misma no involucraba la mucosa gástrica. A posteriori se realizo la síntesis de la pared gástrica en 2 planos (muscular y serosa) con sutura absorbible, Para la síntesis de los planos musculares, tejido subcutáneo y piel se utilizó nylon.

Durante el acto quirúrgico se suplemento con solución de dextrosa al 5%, glucosa al 25 y 50 % y glucocorticoides (Hidrocortisona), con respuesta parcial del paciente en el cual los valores de glucemia oscilaban entre 45 y 65 mg/ml en mediciones sucesivas intra quirúrgicas.

Luego de una hora de la resección quirúrgica de la masa, los valores de glucemia se elevaron y se mantuvieron pese a la interrupción de soluciones ricas en glucosa durante la recuperación anestésica.

Después de la cirugía, con el paciente con 8hs de ayuno (debido a vómitos recurrentes post anestésicos tratados con antieméticos), la glucemia fue de 68 mg/ml, que se elevo a 135mg/ml luego de que recibiera alimento. A los 30 días de realizada cirugía, no recibe tratamiento médico y el paciente presenta una evolución favorable.

La descripción histológica arrojó un proceso tumoral benigno compuesto por múltiples fascículos de células musculares lisas. Diagnostico histopatológico: “Leiomioma.”

Discusión

Las motivaciones para la presentación del presente caso fueron dos:

Primero recordar que los tumores derivados de células musculares lisas del aparato digestivo pueden ocasionar hipoglucemias como síndrome paraneoplásico en forma frecuente.

Por otro lado poner en evidencia las limitaciones de los métodos complementarios de diagnóstico por imágenes, reivindicando a la laparotomía exploratoria como una herramienta valiosa para arribar a un diagnóstico certero.

Quiloabdomen secundario a un carcinoma hepatobiliar con carcinomatosis en una gata. Presentación de un caso.

Satek, MF[1*]; Porfirio, H[1]; Aczel, E[1.]
1. Práctica privada. fersatek@yahoo.com.ar[*]

Introducción: El quiloabdomen es la presencia de quilo en la cavidad abdominal. A diferencia del quilotórax, es poco común de hallar en gatos. El origen es la obstrucción o ruptura de las vías linfáticas o linfagectasia y se presenta en gatos de edad avanzada con una media de 11 años (9-14), sin que se haya podido demostrar estadísticamente incidencia de raza ni sexo.
Las causas de quiloabdomen en gatos descriptos son trauma, linfoma, pancreatitis crónica, peritonitis infecciosa felina, neoplasias o masas intraabdominales, que generan linfagectasia. En un estudio realizado en 9 gatos con quiloabdomen a los se sometió a laparotomía exploratoria, en 7 la causa fue asociada a neoplasia intraabdominal:4 presentaron un tumor irresecable (hemangiosarcoma:3; paraganglioma:1) dentro de la raíz del mesenterio, 2 linfoma maligno en el intestino delgado y linfonódulos mesentéricos, 1 linfosarcoma en la pared abdominal.Los otros 2 gatos presentaron causas no-oncológicas, tales como cirrosis biliar con un shunt portosistémico extrahepático y esteatitis por déficit de vitamina E.
Los signos clínicos descriptos son, principalmente, distensión abdominal, anorexia y letargia, y no son aparentes hasta 3 semanas de iniciado el proceso.
Los métodos de diagnóstico utilizados son el análisis físico-químico del líquido de punción, hemograma completo, bioquímica, colesterol y triglicéridos séricos y en el líquido de punción, rx y ecografía abdominal (estos últimos refieren la presencia de colecta y sugieren la posible causa).En general, estos pacientes presentan anemia, leucocitosis neutrofílica, hiperglucemia y aumento de las transaminasas, urea, creatinina y sodio. Los triglicéridos del liquido de punción son de 2 a 12 veces el valor sérico, siendo el colesterol bajo.
El tratamiento es la resección de la neoplasia y/o proceder con quimioterapia. Paralelamente, se debería instaurar un tratamiento sintomático y practicar la abdomicentésis .La fluidoterapia, las dietas de prescripción bajas en grasa, los diuréticos y la restricción de sal son otros aspectos terapéuticos importantes.
Descripción del caso: Se presentó a consulta un paciente felino, hembra, de 15 años, siamés, seal point, con anorexia y decaimiento. El examen físico, reveló distensión abdominal, con sucusión positiva. Las mucosas levemente pálidas, deshidratación del 3%, la auscultación torácica S/P, sin disnea. Se indicaron análisis de sangre, abdominocentésis para obtención de muestra y ecografía abdominal. Los datos fueron leucocitos, con neutrofilia, monocitosis y linfocitosis, Urea: 129, Creatinina: 3.3.La ecografía reveló la presencia de colecta moderada, reacción peritoneal generalizada, engrosamientos de los todos los mesos y una posible masa en el lóbulo lateral derecho del hígado. La punción reveló un liquido de color blanco lechoso que arrojó una densidad de 1030, Prot.4, turbio, colesterol total: 100 mg/dl (V.R: menor a 200), triglicéridos: 1000 mg/dl (V.R:65 mg/dl) con presencia de hepatocitos pleomórficos, vacuolados, células binucleadas, siendo los hallazgos compatibles con carcinoma hepatocelular.
Debido al cuadro clínico de la paciente, se decidió la eutanasia con necropsia posterior, donde se observo, una reacción peritoneal severa, engrosamiento de los mesos, el páncreas se hallo como un tejido duro, exuberante de color y aspecto igual a los mesos.El lóbulo hepático lateral derecho presentaba deformación en un extremo compatible con neoplasia. El mesenterio estaba engrosado con las asas intestinales duras.Se tomaron muestras para histopatología confirmando la presencia de carcinoma hepatocelular y carcinomatosis asociada.
Discusión: el quiloabdomen es un signo en general secundario a una enfermedad de base que causa por algún mecanismo linfagectasia.En este caso en particular la carcinomatosis en los mesos, en especial en el mesenterio creemos que causo la linfagectasia característica. Debido a que los signos se manifiestan a las 3 semanas de comenzar el proceso, se llega tarde al tratamiento sin poder dar posibilidades.
Bibliografía
1. M.K.Börkü, K, Ural; M.C.Karakum; E.Uzlu; A.Bumin; Chylous pleural and peritoneal effusion in a cat with Feline Inmunodefiency virus; diagnosis by lipoprotein inmunophoresis, revue.Med.Vet, 2005, 156, 12, 612,614.
2. Gores BR; Carpenter JL, Unman SL; Chilies Ascites in cats: 9 cases ;(1978-1993) J.Am.Vet.Med.Assoc.Oct 15; 205(8)1161-4, 1994

Cobertura del tabique nasal mediante colgajo de avance post-planectomia en un gato.

Satek[1*], MF; Echevarría[1], M; Ramat, S[1].
1. Práctica privada. fersatek@yahoo.com.ar[*]

Introducción
La planectomía nasal completa, habitualmente secundaria a resección amplia de un tumor, resulta en la exposición del tabique nasal y la mucosa nasal rostral adyacente. Esto genera un mal aspecto cosmético y un grado variable de irritación de la mucosa como consecuencia de la exposición. Se puede avanzar un colgajo de avance pediculado simple de la línea media dorsal sobre el tabique , para mejorar los resultados cosméticos y ayudar a proteger las membranas mucosas y superficies de cartílago , que de otra manera quedarían expuestas.
Presentación de un caso
Se presentó a consulta, un felino, macho, común europeo, obeso, cuya nariz presentaba una lesión de color rojo, ulcerada que modificaba en intensidad según la exposición al sol. El paciente habitaba en una casa con jardín y permanecía expuesto a los rayos solares varias horas al día. Al examen objetivo general no arrojó valores anormales por lo que se realizó entonces un frotis de la lesión y se remitió a citología. La misma reveló compatible con carcinoma de células escamosas, por lo que se indico la extirpación de la lesión.
Luego de realizar la planectomía completa, se realizó un colgajo de avance de 10-15 mm de ancho y del largo suficiente como para ser bajado sobre el tabique nasal expuesto. El extremo terminal del colgajo se suturó al borde cutáneo inferior creado en la planectomía.Se utilizó material de sutura monofilamento 4-0 y un patrón de puntos simples para asegurar en forma atraumática el colgajo en posición. Los pliegues cutáneos remanentes se suturaron a la mucosa expuesta. Los pliegues crecientes de piel simulan la curva de los cartílagos nasales laterales resecados, para mejorar el resultado cosmético y funcional.
La técnica utilizada mostró un cambio notable apenas finalizada la cirugía, no evidenciando sangrado profuso ni estornudos continuos al momento de despertar al paciente. El paciente comenzó a comer el mismo día del procedimiento y según la clínica a cargo y la propietaria no evidencio ningún tipo de sangrado en los días posteriores.
Los puntos fueron extraídos a los 15 días, junto con el alta quirúrgica.
Discusión
Teniendo en cuenta el hábito de olfateo para alimentarse de los pacientes felinos, las cirugías que conciernen a la nariz y boca, representan un desafío importante para el cirujano. Dicha técnica parece minimizar las complicaciones post-quirúrgicas más comunes luego de realizada una planectomía (hemorragia, anorexia, y estornudos por la irritación constante del tabique nasal).
En nuestra experiencia con dicho caso, el paciente mostró rápidamente su bienestar ingiriendo alimento el mismo día del procedimiento. La propietaria relató que no había tenido estornudos ni hemorragia, en comparación con otro de sus gatos intervenido con la técnica convencional.
Bibliografía
Pavletic, Michael M. Altas de la herida y cirugía reconstructiva en pequeños animales.3°ed.Inter Médica, 2011.

Diagnóstico de Helicobacter spp. en perros: impronta versus histopatología de biopsia gástrica

Guendulain C*[1], González G[1], González P[1], Caffaratti M[1], Babini S[1], Bessone A[1], Bagnis G[2], Tamiozzo P[2].
[1] Dpto. Clínica Animal - [2] Dpto. Patología Animal, Facultad de Agronomía y Veterinaria, UNRC. Río Cuarto. cguendulain@ayv.unrc.edu.ar.

1-Introducción:
Helicobacter spp. (*H)* es una bacteria Gram negativa, en forma de espiral, que habita en el estómago del perro con una prevalencia de aproximadamente 74-82%. Las especies encontradasmás frecuentemente son candidatus *H. heilmannii, H. bizzozeroni, H. salomonis, H. felis y H. cynogastricus.* La gastritis crónica es una causa importante de vómitos en el perro y el diagnóstico se basa en el examen histopatológico de las biopsias gástricas. Aunque no está clara la relación que existe entre la presencia de *H.* y enfermedad gástrica, ya que la gastritis acompaña la infección en algunos perros, pero no en todos, y muchos no tienen signos clínicos a pesar de la infección, el *H.* debería ser considerado como una de las causas probables de esta entidad. Debido a que algunas de estas especies se encuentran también en el hombre, el potencial zoonótico de esta bacteria es un tema actualmente en estudio. El objetivo del trabajo fue estudiar la utilidad de la impronta de biopsia gástrica para el hallazgo de *H.*

2-Materiales y métodos:
Se trabajó con 25 perros, a los cuales se les realizó endoscopía gástrica bajo anestesia general. Se realizó la inspección visual de la mucosa gástrica y mediante pinza de biopsia se tomaron muestras; dos se colocaron en envases con formalina al 10% para histopatología, y con las otras, se impregnaron portaobjetos mediante un apoyo suave en varios puntos. Todas las muestras fueron identificadas con el nombre del paciente. **Histopatologías:** A las muestras gástricas obtenidas se les realizó histopatología en busca de organismos tipo *H.* Las mismas se tiñeron con hematoxilina-eosina y la lectura se realizó con un microscopio óptico con procesador de imágenes con aumento 1000x con aceite de inmersión. Se buscaron estructuras con morfología y tamaño compatibles con organismos tipo *H.* **Improntas:** Se tiñeron con May Grunwald Giemsa y se observaron en microscopio óptico a 1000x con aceite de inmersión. Se buscaron estructuras con morfología y tamaño compatibles con organismos tipo *H.*

3-Resultados:
Aspecto de la mucosa gástrica: En 12 (48%) de los perros no se observaron alteraciones de la mucosa, en 3 (12%) hubo un evidente aumento de la secreción gástrica, en 7 (28%) congestión y enrojecimiento, en 2 (8%) edema y sólo en 1 (4%) erosiones y úlceras. El estudio **histopatológico** de las biopsias gástricas mostró la presencia de organismos espiralados compatibles con bacterias tipo *H.* en 24 (96 %) de ellas. En un 33,3% se evidenció abundante cantidad de *H.*, en un 36,7% moderada cantidad y en un 30% escasa cantidad. En la mayoría de los casos los *H*. se encontraban en la capa mucosa que tapiza el epitelio glandular, sin alteraciones inflamatorias evidentes. El número de bacterias presentes por campo fue subjetivamente medido como escasa, moderada y abundante cantidad. El estudio de las **improntas** reveló que en 24 (96%) se observaron estructuras compatibles con *H.*

4-Conclusiones:
La visualización de estas bacterias en la histopatología resulta muy sencilla y hay acuerdo con la bibliografía con respecto a la existencia de un alto porcentaje de perros positivos a la presencia de *H.* en la mucosa gástrica. No hubo diferencias en cuanto al número de animales positivos con ambas técnicas y con las dos resultó muy fácil la identificación de las bacterias. En cuanto al número de animales positivos a *H*. no hubo diferencia entre machos y hembras y entre diferentes edades, destacando que dieron positivos animales tan jóvenes como de 2 meses de edad. Considerando que ambas técnicas permiten el diagnóstico de *H.*, la impronta es una técnica más rápida y menos costosa que la histopatología, aunque esta última brinda información importante en cuanto al proceso mórbido del tejido en estudio.

Presentación de un caso de úlcera duodenal causado por ingestión de líquido de frenos y su resolución quirúrgica.

López Ribada M.M., Miguez C*., Napolitano M.A., De Puch G., Carreto G.
Médicos Veterinarios del Hospital Escuela. Cátedra de Cirugía. Facultad de Ciencias Veterinarias (UBA). San Martin 4453. CP1427. CABA. Argentina.
*Autor corresponsal: Napolitano Miriam Alicia. <miriamnapolitano@hotmail.com>Tel. 15 64285099 / 4611 - 1737

Reseña
Canino hembra, raza Fila brasilero, de cuatro años de edad, color atigrado y 37 kilos de peso.
Descripción del caso clínico
Se presenta el paciente a la consulta con anorexia, pérdida de peso mayor a 10 kilos, anemia marcada, vómitos y decaimiento de evolución prolongada. En la inspección de mucosas se observa ictericia y leve dolor a la palpación abdominal. En los análisis clínicos se observa en el ingreso, un hematocrito de 15%, leucocitos. 7090, p/mm3, proteínas totales 5.8 g/l, albuminas 1,4 g/l y alteración en los valores de las enzimas hepáticas. En la ecografía abdominal se informa, bazo aumentado de tamaño, con imágenes que hacen sospechar de neoplasia en dicho órgano y una infiltración difusa en hígado, que sugiere hepatopatía o neoplasia del mismo. Ante la posibilidad de estar ante una hepatopatía crónica y/o neoplasia esplénica, sumado que al cabo de una semana, los análisis de sangre muestran aumento de los leucocitos, se decide realizar una laparotomía exploratoria; y nuevamente transfusión de plasma y sangre, antes durante y post cirugía. En la intervención quirúrgica, se observa hígado y bazo normales, descubrimos una ulcera duodenal de 4 mm de diámetro, muy cerca del colédoco y peritonitis asociada localizada, causada por derrame de contenido intestinal y bilis. Se realiza toilette y cierre de la ulcera previo toma de muestra, para histopatología; se cierra la laparotomía, y se deriva a la internación con la indicación de fluidoterapia, metronidazol, enrofloxacina ampicilina, ranitidina, metoclopramida, tramadol y sucralfato oral. La evolución fue satisfactoria y al cabo de tres días, el paciente ya se alimentaba en forma oral y había aumentado 1,5 kg de peso, razón por la cual se da el alta de la internación y sigue con medicación domiciliaria. Actualmente goza de excelente estado de salud.
Discusión
En la búsqueda de las causas probables de la patología, se descubre que el paciente, que vivía en un taller mecánico, había ingerido líquido de frenos, responsable de esa ulcera duodenal, que al estudio histopatológico dio una infiltración inflamatoria piogranulomatosa. No encontramos casos registrados de ulcera duodenal, por esta causa. Los casos de intoxicación crónica por ingestión de muy pequeñas dosis de líquido de frenos, produce enfermedad renal terminal, (casos registrados por envenenamiento en humanos). Aquí se destaca el papel preponderante de decidir realizar una laparotomía exploratoria ante los casos de diagnóstico incierto; como así también la participación del líquido de frenos en la formación de ulceras duodenales. La composición química del líquido de frenos, es un derivado de un poliglicol mezclado con aceites vegetales, apetecible por su sabor dulce y altamente letal por su efecto irritante sobre piel y mucosas, patología de baja frecuencia de presentación en caninos, sin reportes bibliográficos de ulcera duodenal.

Puncion biopsia osea bajo guia radiologica: Estudio preliminar a cerca de su utilidad diagnostica

Cabrini A*[1], Tommei A[1], Paparela M.L. [2],Waldhorn J[1], Alvarez A [3] , Santini Araujo E[2].
[1] Servicio de Radiología FCV, UBA., [2] Cátedra de Anatomía Patológica FO, UBA.,[3] Cátedra de Cirugía FCV, UBA.
anacabrini@gmail.com

1) Objetivos del estudio

El tejido óseo es un tejido conectivo altamente especializado cuya característica principal es el alto grado de mineralización de su matriz que requiere un tipo especial de biopsia, tanto en su toma de muestra como en el procesamiento del material obtenido. Esta particularidad hace que, en medicina veterinaria, sea frecuente la realización de tratamientos médicos o quirúrgicos, e incluso eutanasias, en base a diagnósticos clínico-radiológicos sin un diagnóstico anatomopatológico definitivo. La punción de lesiones óseas con agujas de biopsia ósea guiada por imágenes, es un método sencillo y económico que permite obtener un cilindro de tejido para su estudio histopatológico, bacteriológico y micológico con mínimas molestias para el paciente. La asistencia del diagnóstico por imágenes durante la punción posibilita obtener muestras representativas de la lesión, eligiendo y constatando el área de la lesión a biopsiar. El objetivo de este trabajo es evaluar, en forma preliminar, la utilidad diagnostica de la punción biopsia ósea bajo guía radiológica

2) Materiales y métodos

Se realizaron punciones biopsias óseas en 37 pacientes, caninos y felinos, que presentaron lesiones radiológicas osteoarticulares, tumorales o pseudotumorales, sin restricciones de sexo, raza o edad. Se utilizó una aguja de punción ósea tipo Jam Shidi, marca Gallini numero 8 o 11. Una vez posicionada la aguja se realiza una radiografía para verificar su correcta ubicación, realizando modificaciones que sean necesarias en trayecto de la aguja hasta lograr ubicarla en la lesión a biopsiar. Luego se retira el mandril y se atraviesa la lesión realizando aspiraciones a medida que la aguja avanza. Este procedimiento es realizado bajo anestesia local con lidocaína , combinada con una sedación profunda o anestesia superficial para inmovilizar al paciente. El material obtenido es un cilindro de tejido de 3 o 4 mm de diámetro de tejido mineralizado. Los cilindros son fijados en formol bufferado, desmineralizados en acido nítrico y procesados para su estudio histopatológico.

En los casos en que se considera necesario, se remite material para cultivo microbiológico .En cada caso se evaluó: 1- Si el material obtenido es adecuado para realizar un diagnostico histopatologico, 2- Si es posible discernir entre una lesiones neoplásicas o no neoplásica y 3- Si es posible establecer el tipo de tumor y su gradación.

3) Resultados.

En el 94.6 % (35/37) de los casos se logro obtener material adecuado para realizar un diagnostico histopatologico. Los dos casos en los que no se logro obtener material adecuado correspondieron a lesiones escleróticas de mandíbula y la aguja no logro atravesar la lesión. En el 100% (35/35) de los casos restantes se puedo establecer un diagnostico que permita discernir entre una lesión neoplásica o no neoplásica. y en el 91,4 % (32/25) de los casos se logro tipificar y gradar la lesión. Los diagnósticos realizados fueron: 18 Osteosarcomas, 3 Fibrosarcomas, 2 Osteomielitis, 1 Hemangioendotelioma, 1 Tumor Desmoideo, 1 Carcinoma de células escamosas, 1 Linfoma, 1 recidiva de amelolastoma,1 metastasis de Hemangiosarcoma dérmico, 1 cuadro de osteoporosis, 1 cuadros de atrosis,1 entesofito de ligamento interoseo, 2 tumores malignos indiferenciados y 1 hueso reactivo de origen endostico.

En todos los casos la recuperación del paciente fue excelente, no registrándose complicaciones asociadas al procedimiento. La guía radiológica fue útil y en la mayoría de los casos necesaria, permitió verificar el sitio exacto de la toma de muestra, modificando el l trayecto de la punción en base a la radiografía intraperatoria.

4) Conclusiones.

La punción ósea bajo guía radiológica resulto ser un método accesible, de fácil realización y bajo costo, que posibilita una diagnostico histopatologico de lesiones osteoarticulares. Esta técnica, ampliamente difundida en medicina humana, aún sigue siendo escasamente utilizada en medicina veterinaria en nuestro país.

Todos los casos incluidos en este estudio siguen siendo estudiados a fin de estimar estadísticamente la eficacia diagnostica de este método correlacionando los datos obtenidos por biopsia con el diagnóstico definitivo mediante el estudio histopatologico de la pieza quirúrgica, necropsia o seguimiento clínico- radiológico del paciente.

Manejo perioperatorio del paciente quirúrgico canino con hemorragia activa

Caruso, M.J.*[1]; Bernava, C.[2]; Chiurazzi, M.C,[3] Visuara, R[4], Sgroi, J[5]
[1] Práctica independiente, ANIMED. Hospital Escuela FCV-UBA. Cátedra Anestesiología FCV-UBA. majocar2@hotmail.com. [2] Práctica independiente ANIMED. clauber@fibertel.com.ar, [3 - 4- 5] Práctica independiente ANIMED

INTRODUCCIÓN. Los pacientes quirúrgicos con hemorragia activa suelen llegar en shock requiriendo ser estabilizados hemodinámicamente antes de ser anestesiados. La correcta estabilización, el momento óptimo de ingreso al quirófano, el manejo intraquirúrgico y posquirúrgico inmediato, constituyen los determinantes principales de la sobrevida. El objetivo de este trabajo es compartir nuestra experiencia de manejo en estos pacientes con el fin de minimizar las muertes producidas por síndrome de respuesta inflamatoria sistémica (SRIS) y falla multiorgánica (SDOM) en los días posteriores a la cirugía, así como las muertes por anuria dentro de las primeras 24 hs.
MATERIALES Y MÉTODOS. Se realizó un estudio restrospectivo de 186 pacientes que ingresaron con hemoabdomen por ruptura de neo de bazo tratados con el siguiente protocolo. A) Estabilización prequirúrgica: 1) Reposición de volemia con cristaloides solos o combinados con coloides a 39-40º hasta recuperar en no más de 30 minutos los parámetros hemodinámicos hasta una presión arterial sistólica (PAs) de 80-90 mmHg, la que se mantiene sin superar ese valor hasta cohibir definitivamente la hemorragia. (Resucitación hipotensiva o controlada). 2) Realizar determinaciones básicas: hematocrito (Hto), glucemia, proteínas totales, plaquetas y lactato. 3) Transfundir sangre entera fresca (SEF),1º elección; o concentrado globular (CG), 2º elección, llevando el Hto hasta un 20-22% hasta cohibir la hemorragia. 4) Sondear y asegurar la producción urinaria. B) Cirugía: 5) Ingresar al paciente al quirófano con presión arterial sistólica de 80-90 mmHg, Hto de 20-22% y produciendo orina a 1 ml/Kg/h. 6) Adecuar la velocidad de los cristaloides y de la sangre según la pérdida activa. 7) Cohibido el sangrado, llevar a normotensión con un Hto de 25-30% y reponer factores de coagulación, albúminas y plaquetas. Posquirúrgico: 8) Mantener la velocidad de fluidos que asegure una producción urinaria de 2 ml/Kg/h y reevaluar la necesidad de otra transfusión si hace falta.
RESULTADOS. El 79,5% de los pacientes sobrevivieron y fueron dados de alta entre las 24-48 hs. En todos los casos los valores de lactato descendieron a valores normales al reponer volemia. El 5% falleció en el posquirúrgico inmediato por anuria. El 13,5% falleció entre los 3 y 5 días posteriores a la cirugía por SDOM. En todos estos casos los valores de lactato no se normalizaron al reponer volemia y fueron aumentando en forma progresiva los días siguientes. El 2% fue sacrificado durante la cirugía por no tener resolución quirúrgica.
DISCUSIONES. 1) Mantener la PAs en 80-90 mmHg y el hematocrito en 20-22% hasta cohibir la hemorragia permiten mantener perfundidos los órganos vitales y garantizar la oxigenación tisular al mismo tiempo que evita la ruptura de coágulos y dilución de factores de coagulación minimizando el sangrado hasta la resolución quirúrgica. Estos valores de PA permiten además realizar una anestesia sin complicaciones hasta tanto los valores puedan ser normalizados 2) La producción de orina no es adecuada durante la resucitación hipotensiva, siendo muy difícil reestablecerla en el posquirúrgico después de una anestesia. 3) Las muertes posquirúrgicas por SDOM se relacionan con a) el tiempo que permanecieron hipotensos antes del ingreso a la clínica, b) tiempos prolongados de resucitación hipotensiva hasta el ingreso a cirugía c) Hto < 20% durante tiempos prolongados aún con normotensión. Estas tres situaciones conducen al SRIS, SDOM y muerte en los días posteriores por hipoxia irreversible. Según citas bibliográficas de medicina humana tiempos de hipotensión que superen los 30 minutos producen lesiones irreversibles.4) Los pacientes en shock hipovolémico ingresan con valores de lactato alto. Al corregir la volemia (macrocirculación) se corrige la microcirculación y se normaliza el lactato. Si los valores no se normalizan y/o aumentan se debe a alteraciones en la microcirculación producto del SRIS.
CONCLUSIONES: 1) Que el paciente salga vivo de la cirugía no garantiza la sobrevida posterior sin un manejo adecuado perioperatorio. 2) La resucitación hipotensiva no debe prolongarse en el tiempo ya que no asegura la perfusión de todos los órganos ni la producción de orina, incrementando el riesgo de muerte por ANURIA, SRIS y SDOM. Por lo tanto, el ingreso al quirófano debe realizarse tan pronto como sea posible para cohibir la hemorragia, recuperar la normotensión y subir el Hto hasta 25-30%. 3) Las muertes posquirúrgicas por anuria durante las primeras 24 hs se pueden evitar si: a) elevamos la PAs con fluidos por encima de 80 mmHg, minutos antes de ingresar al quirófano hasta normalizar la producción de orina, esto permite recuperar fácilmente la diuresis en el postquirúrgico inmediato. 4) El lactato tiene valor pronóstico, siendo malo cuando después de corregir volemia, no se normaliza o aumenta ya que se relaciona con la respuesta inflamatoria.

Uso de la acepromacina en la premedicación de perros convulsivos con hidrocefalia y epilepsia idiopática

Caruso, M.J.*[1]; Bernava, C.[2]; Ramallal, M.[3]; Sensini, M.[4]
[1] Cátedra Anestesiología FCV-UBA. Hospital Escuela FCV-UBA. Práctica independiente CABA majocar2@hotmail.com. [2] Práctica independiente CABA clauber@fibertel.com.ar [3] Cátedra Semiología (Medicina I) FCV-UBA. Práctica independiente CABA mabelramallal@yahoo.com.ar
[4] Cátedra Cirugía FCV-UBA. Práctica independiente Buenos Aires tiosensini@yahoo.com.ar

INTRODUCCIÓN. La acepromacina es un tranquilizante mayor derivado de la fenotiazina utilizado en la premedicación anestésica de caninos y felinos. El efecto tranquilizante se debe al antagonismo con la dopamina a nivel de los receptores D_2. El bloqueo de estos receptores sería el motivo por el cual disminuiría el umbral convulsivo citado en la bibliografía, motivo por el cual se contraindica su uso en pacientes convulsivos y en aquellos procedimientos en los cuales esté aumentado el riesgo de convulsiones. El objetivo del presente estudio fue determinar en qué porcentaje de pacientes convulsivos premedicados con acepromacina combinada con un opioide se producían convulsiones durante el período perioperatorio y de control comprendido dentro de las 24 horas posteriores a la cirugía.
MATERIALES Y MÉTODOS. El estudio fue realizado con 50 caninos convulsivos que recibían medicación anticonvulsivante, machos y hembras, con edades comprendidas entre 8 meses y 13 años de edad que fueron sometidos a cirugía facultativa (32) y a cirugía de urgencia (18). En todos los casos los pacientes estaban en condiciones hemodinámicas de recibir acepromacina, la que fue administrada a dosis variables de 0.02-0.05 mg/Kg. y combinada en todos los casos con diferentes opioides: nalbufina, tramadol, meperidina o morfina según el grado de dolor esperable en el procedimiento quirúrgico a realizar. Los pacientes sometidos a cirugía facultativa fueron premedicados por vía IM y los de cirugía de urgencia por vía IV. Todos recibieron la última toma del anticonvulsivante en la dosis y horario correspondiente para cada caso. Los pacientes fueron divididos en cuatro grupos según el origen de las convulsiones y si tuvieron o no episodios convulsivos en los últimos 3 meses a pesar de estar medicados. GRUPO 1: Hidrocéfalos que tuvieron 1 o más convulsiones en los últimos 3 meses (4), GRUPO 2: Hidrocéfalos que no tuvieron episodios convulsivos en los últimos 3 meses (8), GRUPO 3: Epilépticos idiopáticos que tuvieron 1 o más convulsiones en los últimos 3 meses (11), GRUPO 4: Epilépticos idiopáticos que no tuvieron convulsiones en los últimos 3 meses (27). Se descartaron del presente estudio los convulsivos por otras causas.
RESULTADOS. Ningún paciente convulsivo correspondiente a los GRUPOS 1, 2, 3 y 4 presentaron convulsiones al ser premedicados con acepromacina dentro del rango de dosis estudiado y combinada con opioides. No se observaron diferencias en los resultados de hidrocéfalos (12) y epilépticos idiopáticos (38). Tampoco hubo diferencia entre los que tuvieron 1 o más convulsiones en los últimos 3 meses (15) de los que no presentaron ninguna convulsión en los últimos 3 meses (35). La vía de administración, IM o IV, tampoco produjo resultados diferentes.
DISCUSIONES. Si la acepromacina disminuye el umbral convulsivo tal cual cita la bibliografia, hubiese sido esperable la aparición de convulsiones al menos en el grupo de pacientes que a pesar de estar medicados presentaron 1 o más convulsiones en los últimos 3 meses. Algunos estudios realizados en los últimos años concluyen que parece no existir relación entre la administración de acepromacina a pacientes convulsivos y la aparición de convulsiones, pero debido a los diferentes etiologías de las mismas se requeriría de más estudios para determinar en qué casos según la etiología se puede administrar sin inconvenientes.
CONCLUSIONES. Según el presente estudio no se pudo comprobar que la acepromacina administrada en la premedicación en caninos convulsivos por hidrocefalia o por epilepsia idiopática, pueda producir convulsiones al ser utilizada en el rango de dosis de 0.02-0.05 mg/Kg combinada con un opioide ya sea por via IM o IV, aún en aquellos casos que presentaron 1 o más convulsiones en los últimos 3 meses, a pesar de estar medicados con anticonvulsivantes.

Bloqueo del nervio isquiático asistido por neurolocalización en cirugía de tejidos blandos del miembro posterior felino: reporte de un caso.

Zaccagnini, A.*[1,2]; Creixell, J.[2]; Tarragona, L.[1,2]; Ceballos, M.[1,2]; Fuensalida, S[1,2]; Otero,P [1].
1: Cátedra de Anestesiología y Algiología. Facultad de Cs. Veterinarias, UBA.
2: Hospital Escuela FCV-UBA. Chorroarin 280 CABA. Mail: azaccagnini@fvet.uba.ar

Introducción: el objetivo del presente trabajo es reportar el resultado obtenido de un caso clínico de un felino con indicación de ablación tumoral en el miembro posterior, sometido a una anestesia general complementada con un bloqueo loco-regional del nervio isquiático, asistido por neurolocalización. La utilización de protocolos anestésicos que contemplen una adecuada analgesia intraoperatoria junto con un prolongado efecto residual en el periodo postquirúrgico, ha llevado al desarrollo de técnicas que incluyan ambos aspectos evitando los fenómenos de hipersensibilización central que dificultan el tratamiento del dolor postoperatorio y la recuperación funcional del miembro afectado. La técnica empleada fue desarrollada en el marco del proyecto UBACyT: "Empleo de la neuro-estimulación en el bloqueo loco-regional".
Descripción del caso: felino macho, castrado, de 13 años de edad, de 9,5 kg de peso (Puntaje de condición corporal (BCS) de 7, Laflamme, Dottie, 1997), con una deformación tumoral ubicada en dorsal de metatarso izquierdo, de 5 x 3 cm, con diagnóstico de sarcoma de tejidos blandos sin compromiso óseo, ulcerado y con linfoadenopatía regional levemente aumentada de tamaño. Se programa cirugía para ablación tumoral. Según los resultados de los estudios pre-anestésicos, el paciente fue calificado como ASA III.
Protocolo anestésico: La medicación preanestésica consistió en acepromacina 0,025 mg kg^{-1} y fentanilo 2 ug kg^{-1} administradas por vía intramuscular. La anestesia fue inducida con propofol por vía intravenosa hasta lograr un plano compatible con la intubación orotraqueal. El mantenimiento anestésico se realizó con isoflurano, ajustando el porcentaje para mantener un plano anestésico superficial. Previo a la inducción anestésica se realizó la pre oxigenación (100%, 5 minutos, 5 litros $minuto^{-1}$) y un adecuado monitoreo (FC, PAS, PAM, PAD y SpO_2). La fluidoterapia consistió en una solución de Ringer Lactato, a razón de 5 mL kg^{-1} hr^{-1}. *Aporte analgésico intra-operatorio*: Mediante el bloqueo del nervio isquiático. El abordaje fue guiado por un neurolocalizador, (Miotest VII, Amrra, Argentina), y la droga fue instilada a una corriente de 0.5 mA, 2 Hz y 0.1 ms. El bloqueo se realizó mediante un abordaje lateral, localizado entre el trocánter mayor del fémur y la tuberosidad isquiática. La droga empleada fue bupivacaína 0,5% a razón de 0,1 mL kg^{-1}**.** *Interpretación de datos: para* la evaluación de la eficacia del bloqueo se consideró la respuesta cardiovascular (RC) ante el estímulo quirúrgico (FC, PAS, PAM, PAD > 20%) comparado con los valores previos al mismo. En caso de necesidad de rescate analgésico se administraría fentanilo en infusión continua. En el postoperatorio inmediato, se previó el rescate analgésico si el escore de la escala empleada (4A Vet modificada) fuese igual o superior a 6.
Resultados: El periodo de latencia para el comienzo de las maniobras quirúrgicas fue de 40 minutos. *Periodo intraoperatorio:* Los parámetros cardiorrespiratorios se mantuvieron estables y sin modificación durante la ejecución de las maniobras quirúrgicas. No se precisó analgésicos adicionales durante el procedimiento quirúrgico. *Periodo post-operatorio:* La evaluación del dolor durante el post-operatorio inmediato con el animal conciente, no registró un escore de dolor superior al necesario para el rescate de la analgesia (puntaje 2), permitiendo constatar la eficacia del bloqueo realizado. El paciente recuperó la capacidad de deambular (sin emplear el miembro afectado) al momento de la externación, la cual se produjo a las dos horas de finalizada la intervención. *Aporte analgésico post-operatorio: el* paciente recibió meloxicam (0,2 mg kg^{-1} IM), previo a la extubación y continuó con la combinación meloxicam (0,1 mg kg^{-1} cada 24h) y tramadol (2 mg kg^{-1} cada 8h). No se empleó una escala para ponderar la duración del tratamiento domiciliario, retirando los analgésicos al 7mo día.
Discusión y conclusiones: En este caso se observó que el empleo del bloqueo loco-regional asistido por la neurolocalización, resultó ser una técnica precisa y poco invasiva, ya que involucró sólo el nervio responsable de la inervación sensitiva del área a intervenir. Se destaca el efecto analgésico residual de la técnica empleada y el confort del animal durante el periodo de recuperación. Por lo tanto, el empleo del bloqueo del nervio isquiático, mediante abordaje lateral, con bupivacaína 0,5% (0,1 mL kg^{-1}) para cirugías de tejidos blandos en distal del miembro posterior en el felino, demostró ser eficaz para realizar el procedimiento en cuestión, manteniendo al paciente estable y sin respuesta cardiovascular al estímulo quirúrgico.
Bibliografía: Campoy, L; Read, M. Small Animal Regional Anesthesia and Analgesia. First edition. Wiley-Blackwell, 2013.

Remifentanilo en infusión continua como premedicación en caninos

Zaccagnini, A.*[1]; Montoya, L. [1]; Tarragona, L. [1]; Martin, E. [1]; Verdier, N.[1]
1: Facultad de Cs. Veterinarias, UBA. Chorroarin 280 CABA. Mail: AZaccagnini@fvet.uba.ar

Introducción: El remifentanilo es un analgésico opioide con efectos sedantes al igual que otros fármacos del grupo. Al ser un agonista total de los receptores mu aporta una analgesia semejante a los opioides más eficaces. Si bien es un analgésico con características farmacodinámicas similares a las del fentanilo, difiere en grado importante en su farmacocinética. Se destaca por su eliminación a partir de hidrólisis plasmática, ejerciendo una acción ultracorta con una vida media contexto sensible de tres minutos (Alweiler, S, 2007) aproximadamente. aincipalmente del remifentanilo la rápida eliminación a partir de hidrólisis plasmática. Esta característica posibilita controlar de manera más precisa la concentración terapéutica del fármaco.
Los objetivos de este estudio fueron, en primer lugar, evaluar la incorporación de una infusión continua de remifentanilo durante cinco minutos como protocolo de premedicación en caninos, registrando las variaciones cardiovasculares y el nivel de sedación alcanzado; y en segundo lugar, evaluar el score y dosis necesarias para la inducción con propofol administrado en infusión continúa.
Materiales y métodos: En este estudio participaron 9 caninos adultos sanos, procedentes del Área de Caniles de la Facultad de Ciencias Veterinarias de la UBA. Se les realizó a los animales un examen preanestésico y se indicó ayuno sólido y líquido de 12 y 2 horas respectivamente. Se efectuó la evaluación de los parámetros basales, que incluyeron: frecuencia cardiaca (FC), frecuencia respiratoria (FR), presión arterial no invasiva sistólica (PAS), diastólica (PAD) y media (PAM), y temperatura rectal. Se procedió a la colocación de catéteres en ambas venas cefálicas antebraquiales, administrándose por una vía el fluido de mantenimiento de 5 ml/kg/hora de solución Ringer Lactato y por la otra, una infusión continua de Remifentanilo de 0.25 mcg/kg/minuto durante cinco minutos. Luego de transcurrido este tiempo, los parámetros cardiovasculares fueron registrados nuevamente y se determinó el grado de sedación alcanzado, empleando la escala presentada según Murison P., 2001. A partir de los cinco minutos de la administración de remifentanilo se comenzó con la inducción con propofol en infusión continua a una dosis de 1mg/kg/min, hasta generar una depresión del sistema nervioso central compatible con la intubación endotraqueal. Para evaluar el tiempo de intubación y el score de inducción e intubación se utilizó el score propuesto por Murison, P., 2001. Se utilizó un Test de Student para comparar los parámetros FC, FR, PAS, PAD, PAM y T° basales y luego de cinco minutos de infusión de remifentanilo ($p \leq 0,5$).
Resultados: Todos los parámetros registrados se encontraron dentro del rango de referencia para la especie en estudio. No se registraron diferencias significativas para FC, FR, PAS, PAD, PAM y T° después de cinco minutos de administración de remifentanilo en relación a los valores basales. El grado de sedación luego de la administración del remifentanilo fue de “1” (leve sedación) para 5 animales y de “2” (moderada sedación) para 4. La dosis promedio de propofol requerida para la inducción fue de 1,83 +/- 0,9 mg/kg. El score de inducción fue de “0” (suave), para 8 caninos y de “1” (adecuada) para 1 canino. El score de intubación fue “1” (adecuada) para 5 animales, “0” (suave) en 3 animales, “2” (pobre) en 1 animal.
Conclusiones: En este estudio se observó que luego de la infusión continua con remifentanilo a 0,25 mcg/kg/min durante cinco minutos todos los animales presentaron algún grado de sedación. Los parámetros cardiovasculares y la temperatura se mantuvieron sin variaciones significativas, mostrando un perfil hemodinámico estable adecuado para el manejo del paciente quirúrgico. En ningún animal se observó excitación ni otros efectos adversos. Por otra parte la combinación con propofol generó un score suave y adecuado en la mayoría de los animales tanto para la inducción como para la intubación.
Bibliografía:
- Allweiler S et all (2007) The isoflurane-sparing and clinical effects of a constant
rate infusion of remifentanil in dogs. Veterinary Anaesthesia and Analgesia, 34, 388–393
-Murison PJ (2001) Effect of propofol at two injection rates or thiopentone on post-intubation apnea in the dog. J Small Anim Pract 42, 71–74.

Fractura transversa bilateral de los huesos maxilar y nasal con fragmento rostral inestable en un perro: su resolución quirúrgica mediante fijación interdental.

Hernández SZ, Negro VB, Rodríguez DI*, Speicher ML, Ontiveros LB.
Cátedra de Cirugía. Facultad de Ciencias Veterinarias (UBA). E-mail: sabher@fvet.uba.ar

Introducción: Los traumatismos en la cabeza del perro son relativamente frecuentes de observar, muchos de ellos resultan en fracturas, particularmente de mandíbula, no siendo tan comunes las del maxilar. *Objetivo*: presentar la resolución quirúrgica de una fractura maxilar y nasal bilateral completa, con fragmento rostral inestable en un perro, empleando fijación interdental, recurso poco habitual en nuestro medio.
Presentación del caso: *Reseña:* Canino, macho, mestizo, 8 años. *Anamnesis: A*ccidente -probablemente automovilístico- 48 hs antes. *Signos y síntomas: F*ractura transversa completa bilateral de huesos maxilares y nasales a nivel de los colmillos, sección transversal completa del paladar duro. La porción rostral del maxilar quedó unida al resto de la cara mediante tejidos blandos y la piel del dorso, razón por la cual se desplazaba dorsalmente. Lado derecho; colmillo ausente; lado izquierdo fractura alveolar longitudinal, con el colmillo fijado –sin movilidad- al alvéolo remanente. Se colocó bozal de tela adhesiva, se indicó fluidoterapia, analgésicos y alimentación blanda. *Informe radiográfico:* Fractura de maxilar a nivel de los colmillos, colmillo superior derecho ausente. *Diagnóstico:* fractura completa de huesos maxilares y nasales, a nivel de los colmillos. *Tratamiento:* Se indicó tratamiento quirúrgico. Se realizó anestesia general cuyo protocolo consistió en premedicación con acepromacina (0,05 mg/kg) y tramadol (3mg/kg), preoxigenación, e inducción con 2mg/kg propofol. Luego de intubado, se efectuó anestesia inhalatoria con isofluorano (2,5%) -con sistema circular- complementada con fentanilo. Previo al comienzo de la cirugía, se suministró al paciente ampicilina (25mg/kg) y dexametasona (1mg/kg). El procedimiento quirúrgico consistió en: 1) *Desbridamiento periodontal* supragingival y subgingival; 2) *Osteosíntesis del lado derecho:* confección de colgajos mucoperiósticos, colocación de un cerclaje interfragmentario con alambre 0.5 mm y sutura del colgajo -cubriendo el cerclaje- con puntos simples e hilo de nailon 4/0; 3) *Osteosíntesis del lado izquierdo:* confección de colgajos mucoperiósticos, realización de cerclaje interdental con una figura ocho, con alambre de 0.6 mm entre el incisivo lateral (203) y el colmillo (204). Previamente, con turbina dental y fresa de fisura Nº702, se practicaron dos pequeñas ranuras, en la cara distal del canino y en la mesial del incisivo, a fin de evitar el deslizamiento del alambre. Posteriormente, cubriendo el cerclaje y los dientes involucrados, se colocó composite fotocurable a fin de dar mayor firmeza a la unión y disminuir el atrapamiento de pelos y restos de alimento en el alambre; 4*) Sutura:* de los colgajos y del paladar duro con puntos simples y nailon 4/0; 5) *Irrigación:* de la boca con clorhexidina 0.2%, y la cavidad nasal –con sonda k33- con solución fisiológica. *Posoperatorio:* enrofloxacina 1 ml cada 12 h durante 7 días y tramadol gotas, tres días. Alimentación blanda –trocitos de carne- y lavaje de la herida con jeringa, con agua, después de cada comida. *Evolución y resultados:* Dos semanas después de la cirugía, bajo anestesia se realizó una inspección y se retiraron los puntos, teniendo una evolución favorable, sin complicaciones. Se indicó nuevo control 40 días después para retirar los implantes, en esa oportunidad, el paciente presentó vómitos y diarrea, por lo que no se consideró adecuado anestesiarlo. Desde ese día se perdió todo contacto, hasta 18 meses después, en que se realizó control telefónico, el paciente había evolucionado muy bien, las heridas habían cicatrizado y el cerclaje del lado izquierdo y el colmillo, se habían desprendido espontáneamente, 2 meses después de la cirugía.
Discusión y conclusiones: Tanto en la mandíbula como en el maxilar, las fracturas se producen en los lugares más débiles, en donde se hallan las raíces de los dientes más desarrollados. Uno de los colmillos -el izquierdo- si bien se sabía no viable a largo plazo, fue utilizado como soporte para la fijación del maxilar; los dientes en la línea de fractura, pueden, según las circunstancia, ser utilizados para la consolidación de la fractura. Las ranuras -que se realizaron con la turbina y fresa de fisura- implican un “daño” a los dientes, pero efectuadas adecuadamente, ayudan en la resolución de la fractura, no habiendo consecuencias posteriores. La forma de los dientes del perro no facilitan la retención de los cerclajes, de allí la necesidad efectuar ranuras. La combinación de cerclaje interdental y composite resulta de mucha utilidad pues no sólo confiere firmeza a la unión, sino que también disminuye el atrapamiento de cuerpos extraños; es un método que ofrece buenos resultados -como muestra el presente caso-, pero es pocas veces considerado por los colegas en el momento de resolver una fractura de este tipo.

Resolución quirúrgica de mucocele de vesícula biliar en caninos. Presentación de 3 casos.

GHERSINICH, FE[1] * , BRUZZONE MC[1], CORRAL FJ[1], DUCHENE A[1].
[1] Cátedra de Cirugía, Hospital Escuela, Facultad de Ciencias Veterinarias, Universidad de Buenos Aires, (fergher@hotmail.com). [2]Directora Hospital Escuela, Facultad de Ciencias Veterinarias, Universidad de Buenos Aires,(duchene@fvet.uba.ar)

Introducción

El mucocele de vesícula biliar es una patología poco frecuente en medicina veterinaria, cuyo diagnóstico ha ido incrementándose estos últimos años. Ésta, se caracteriza por una acumulación anormal de material mucoso el cual distiende la vesícula causando una obstrucción del conducto biliar común con riesgo de ruptura por necrosis de su pared y posterior peritonitis química. La etiología de formación de dicha patología es incierta pero se proponen diferentes posibles causas, entre ellas la colecistitis crónica, estasis y obstrucción biliar, hiperplasia quística de la mucosa de la vesícula biliar, entre otras.

La ecografía abdominal es la técnica de elección para el diagnóstico de esta patología. La imagen ecográfica característica es la presencia de contenido biliar ecogénico e inmóvil con un patrón estriado, estrellado o también llamado corazón de kiwi. El contenido del mucocele presenta característica semisólida que difícilmente responda al efecto de los coleréticos. El tratamiento de elección ante esta situación es la colecistectomía comprobando previamente la permeabilidad del conducto biliar común.

De los 3 casos evaluados, todos se presentaron a consulta con signología de abdomen agudo, ictericia marcada, deshidratación, anorexia y decaimiento. De los estudios complementarios realizados, fue de mucha utilidad la ultrasonografía para arribar a un diagnostico.

Todos los pacientes ingresaron a quirófano para ser sometidos a una laparotomía exploratoria. En la totalidad de los casos se halló un derrame biliar localizado de tipo mucoso como consecuencia de una ruptura del conducto biliar común, en tanto que la vesícula biliar se encontraba intacta pero dura al tacto e incompresible.

Ante este hallazgo se decidió realizar la colecistectomía, con toma de muestra para cultivo y antibiograma y biopsia hepática. Previo a la síntesis de la cavidad abdominal se realizó un abundante lavado con solución fisiológica.

Los pacientes tuvieron una buena recuperación posquirúrgica y una evolución favorable en los meses sucesivos.

El resultado de las muestras tomada para cultivo y antibiograma fue negativo.

En 2 de los casos, en el estudio histopatológico de las muestras de vesícula e hígado se observó mucocele vesical - colecistitis crónica severa y colangiohepatits leve secundaria respectivamente. En el 3er caso con diagnostico ecográfico presuntivo de mucocele, se halló un carcinoma de vesícula biliar y el hígado sin particularidades.

Discusión y conclusiones:

Ante la evidencia del incremento en la incidencia de mucocele de vesícula biliar esta patología debe considerarse como diagnóstico diferencial de cualquier enfermedad hepatobiliar en la que los signos clínicos y pruebas de laboratorio indiquen colestasis.

Es importante no descartar la peritonitis biliar en casos de abdomen agudo.

La ultrasonografía toma un rol fundamental en el diagnóstico de esta patología.

El tratamiento quirúrgico adecuado es la colecistectomía.

Resulta de gran valor el análisis histopatológico de la vesícula biliar para descartar tumores que puedan alterar el tratamiento y pronóstico del paciente.

Alcance de la cirugía torácica video asistida en dos pacientes caninos con patología cardiovascular

Marcos M, Videla M, Blasco A, Baschar H, Allende M
Servicio Central de Cirugía. Facultad de Ciencias Veterinarias, Calle 60 y 119. Universidad Nacional de La Plata. Buenos Aires. Argentina.
M.V. Martín A. Marcos, Roseti 855 dto 2, Ciudad Autónoma de Buenos Aires, 45551129 Email: quirurgicavet@yahoo.com.ar

Objetivos:
La cirugía torácica video asistida o VATS (Video- Assisted Thoracic Surgery), tiene como objetivo disminuir el tamaño de los abordajes hacia minitoracotomias oligotraumáticas o ser toracoscópicas totales, pudiendo acceder a estructuras profundas con ángulos de visión diferentes a los de la cirugía convencional y disminuyendo la morbilidad de los procedimientos con menor nivel de dolor junto a un menor tiempo de permanencia en cuidados críticos.
La incorporación de nuevas tecnologías a las prácticas quirúrgicas habituales, requieren de una curva de aprendizaje hasta poder lograr su total dominio y adaptación espacial y de motricidad por parte del equipo quirúrgico. Presentamos el reporte de dos casos clínicos, un paciente canino, Breton, hembra de seis meses con arco aórtico derecho persistente y un paciente canino, Labrador, macho de cuatro meses con conducto arterioso persistente, operados con la técnica VATS.
Materiales y métodos:
Ambos pacientes fueron preparados para cirugía aséptica del hemitorax izquierdo bajo anestesia general balanceada, monitorización multiparamétrica y ventilación mecánica. Se utilizó una torre de videoendoscopia convencional, con fuente de luz halógena, endocamara y fibra óptica.
Se realizó en ambos pacientes una minitoracotomía en 4to *E.I.Izq*. y se colocó un trocar en el 7mo E.I.Izq. en tercio dorsal. Se avanzó por el trocar una óptica Olympus de 10mm de diámetro y 30° de ángulo, hasta identificar las estructuras vasculares. Se evaluó en ambos pacientes: colocación de trocar y óptica, interferencias visuales con el lóbulo pulmonar apical, posibilidad de identificar las estructuras vasculares y colaboración en la disección de las mismas. Finalizadas ambas intervenciones, se retiró el trocar y la óptica, y se colocó en su lugar el tubo de toracostomía según técnica convencional.
Resultados:
La colocación del trocar y de la óptica no presentó dificultades, ni daños secundarios.
Se observó interferencia visual intermitente con el lóbulo pulmonar apical, el cual debió ser retraído con gasa humedecida.
Se pudieron identificar claramente las estructuras vasculares (*caso1*, ligamento arterioso, *caso2*, conducto arterioso persistente).
La asistencia visual para la disección fue excelente para la cara posterior, y regular para la cara anterior de ambas estructuras.
La adaptación de los movimientos quirúrgicos convencionales al campo visual de la pantalla de videoendoscopia fue dificultosa.
La colocación del tubo de toracostomía en el sitio del trocar fue simple.
No hubo mortalidad, y los pacientes fueron externados en 24 hs.
Conclusiones:
La posición de la óptica, tiene que ser seleccionada estratégicamente según la intervención a realizar, para poder ver correctamente todos los planos de disección de las estructuras. En las patologías descriptas, (AADP y CAP), la posición de la óptica en 4to *E.I.Izq*. a nivel costocondral podría colaborar con una mejor visualización, principalmente de su cara craneal.
La interferencia visual descripta con el lóbulo pulmonar apical, debe solucionarse mediante intubación bronquial selectiva del bronquio derecho.
La intención de trabajar con VATS o toracoscopia total, requiere adaptación espacial y de motricidad, que es propia de una curva de aprendizaje. Su recurrente aplicación permitirá evolucionar en la cirugía mini invasiva de la cavidad torácica de los pequeños animales, pudiendo realizarse toracoscopias exploratorias, biopsias y resecciones de masas, pericardiectomías y ligaduras del conducto torácico, con una considerable disminución de la morbilidad de nuestros pacientes.

Neumotórax espontáneo asociado a asma felino

Gargiulo N.*[1], Alén N.[1], Aristimuño C.[1], Donati P.[1], Guevara J. M.[1], Viturro M.[1], Szappanos A.[1]
[1.] UCI vet. Unidad de Cuidados Intensivos Veterinarios. Av. Directorio 1308. CABA.
sweet_sahumerio@hotmail.com

INTRODUCCION

Se denomina neumotórax al acúmulo de aire en la cavidad pleural. Se clasifica como espontáneo al que ocurre sin un evento traumático. A su vez este puede ser primario (sin enfermedad pulmonar subyacente) o secundario (con enfermedades de base como Asma Felino, Neoplasias y parasitosis como *Dirofilaria inmitis y Aelurostrongylus) Abstrusus).* (1,2).

A diferencia de lo que ocurre en pacientes humanos y caninos en los que el neumotórax suele ser primario, en felinos es más común el secundario y hay pocos casos reportados. El objetivo de este trabajo es reportar un caso de neumotórax en un paciente felino asociado a Asma y su resolución mediante la colocación de un tubo de toracostomía con sello de agua. (1)

PRESENTACIÓN DEL CASO CLÍNICO

Paciente: felino, macho castrado, común europeo, 2 años de edad, con acceso al exterior.

Signos clínicos: disnea de comienzo agudo sin historia de trauma previo, tos, sibilancias, sonidos cardíacos apagados, decaimiento.

Signos radiográficos: neumotórax, atelectasia de lóbulo diafragmático y medio derecho.

Diagnóstico presuntivo: neumotórax secundario a Asma felino.

Tratamiento realizado: oxígenoterapia, fluidoterapia, colocación de tubo de toracostomía con sello de agua, ranitidina, cefazolina, tramadol, dexametasona y nebulizaciones con salbutamol.

El paciente se externó de la clínica a los 5 días de su ingreso, luego de la extracción del tubo de toracostomía, con parámetros repiratorios estables y con indicación de administrarle Prednisolona, Fenbendazol, Budesonide y Salbutamol de rescate en presencia de tos. Se realizó el control evolutivo vía telefónica a los 30 días de su externación y se confirmó una excelente respuesta al tratamiento instaurado.

DISCUSIÓN Y CONCLUSIÓN

El Asma o Bronquitis Alérgica es una enfermedad común del tracto respiratorio en felinos que puede verse complicada con neumotórax espontáneo. (2)

El drenaje del aire mediante la utilización de un sello de agua en lugar de realizarlo en forma manual, permite una reexpansión gradual de los lóbulos pulmonares atelectásicos, disminuyendo de esta manera el riesgo de producir un edema pulmonar asociado a la reexpansión. Las principales desventajas de la utilización de este dispositivo se relacionan con un nivel de líquido inadecuado en el recipiente que puede asociarse con la imposibilidad del drenaje del aire o la entrada de aire del exterior hacia el tórax (poca distancia). El sistema pudo utilizarse con éxito en el paciente reportado en este trabajo.

Ante la presencia de neumotórax felino espontáneo, sin antecedente de trauma previo, es importante investigar la posible asociación de enfermedades pulmonares subyacentes para lograr un control exitoso de las mismas y evitar las posibles recidivas de dicha emergencia respiratoria.

En el presente trabajo se reporta el manejo exitoso de un neumotórax espontáneo debido a un cuadro de Asma felino, mediante el manejo de la crisis asmática con medicación y la colocación de un tubo de toracostomía con sello de agua.

Se sugiere evaluar los posibles diagnósticos diferenciales de neumotórax espontáneo mediante un análisis coproparasitológico (Técnica de Baerman) para la búsqueda de *Aelurostrongylus abstrusus*, serología para *Dirofilaria immitis* y lavaje broncoalveolar con citología y cultivo para el diagnóstico de infecciones de vías respiratorias inferiores, abscesos pulmonares y neoplasias.

Referencias

1. Mooney, E. T., Rozanski E. A., King R., Sharp C. R. Spontaneous pneumothorax in 35 cats (2001-2010) Journal of Feline Medicine 2012; 14 (6): 384-391
2. Cooper, E. S., Syring, R. S., King L. G. Pneumothorax in cats with a clinical diagnosis of feline asthma: 5 cases (1990-2000) Journal of Veterinary Emergency and Critical Care 2003, 13 (2): 95-101

Alteraciones de la hemostasia en felinos

Vesco, C.*[1]; Regonat, M.[1]; Micciullo, V.[1]; Marquez, A[1].; Esarte, M.[1]
[1]Area Patología Clínica y Enfermedades Médicas. Fac.de Ciencias Veterinarias. U.B.A.
vmicciullo@fvet.uba.ar

La hemostasia es el mecanismo fisiológico que mantiene la fluidez de la sangre y la integridad de los vasos, evitando la perdida sanguínea a través de defectos vasculares. Este proceso está constituido por tres mecanismos: acción vascular, activación plaquetaria y formación del coágulo de fibrina. La hipercoagulabilidad puede deberse a la activación de las plaquetas por las propias células tumorales y/o sus productos, por la liberación de sustancias procoagulantes por macrófagos / monocitos activados como ocurre en los procesos infecciosos y/o inflamatorios, así como también por alteraciones circulatorias que favorezcan la segregación de sustancias trombogénicas a nivel endotelial desencadenando una coagulación intravascular diseminada (CID).
Las alteraciones de la coagulación se evalúan a través de la determinación del tiempo de protrombina (TP), que detecta alteraciones en los factores pertenecientes a la vía extrínseca de la coagulación (II, V, VII y X); el tiempo de tromboplastina parcial activado (KPTT), que permite evaluar el sistema intrínseco de la coagulación (VIII, IX, XI y XII) y el recuento de plaquetas.
El objetivo del presente trabajo fue determinar que patologías producen con más frecuencia alteraciones en la hemostasia que pongan en riesgo la vida del paciente y de esta manera poder instaurar las medidas terapéuticas necesarias para prolongar la sobrevida de los mismos.
Se estudió la hemostasia en 34 pacientes felinos de distintas edades, de ambos sexos y siendo el 87% de los mismos de raza común europea, que fueron atendidos en el Hospital Escuela de la Facultad de Ciencias Veterinarias (U.B.A.) por presentar diferentes patologías que producían alteraciones en la coagulación. Se les extrajo 2 ml de sangre anticoagulada con citrato de sodio al 3.8% en tubos de plástico. Se obtuvo el plasma pobre en plaquetas mediante una doble centrifugación a 3.500 rpm durante 15 minutos. Para el recuento plaquetario relativo la muestra se tomó con anticoagulante EDTA y luego se realizó un extendido que se tiñó con Metanol-Giemsa. El coagulograma se completó realizando las pruebas de TP y KPTT.
Del total de los pacientes evaluados, el 25% presentaron neoplasias, el 25% causas traumáticas, el 20% procesos infecciosos, el 18% alteraciones hepáticas, y el 12% restante por otras causas. Cabe destacar que la mayoría de dichos pacientes no presentaban sintomatología clínica de sangrado al momento de la consulta. Debido a esto consideramos que es sumamente importante la evaluación hemostática con pruebas específicas de coagulación en todos los pacientes que presentan patologías que puedan desencadenar coagulopatías.
Del presente trabajo se concluye que la mayoría de los pacientes que tenían alteraciones en la coagulación presentaban etiologías de orígen neoplásico y traumático. En los procesos neoplásicos, las células tumorales interactúan con todos los componentes esenciales del sistema hemostático: la pared vascular, el mecanismo de la coagulación, las plaquetas y el sistema fibrinolítico; así como también, en los pacientes traumatizados se produce un consumo masivo de los factores de la coagulación con menor producción de plaquetas y reducción enzimática en la cascada de coagulación causada por la hipotermia; ésto determina el desarrollo de un estado de hipercoagulabilidad evidenciable a través del laboratorio aún sin manifestaciones clínicas de trombosis.
La importancia de este trabajo radica en utilizar dichos valores obtenidos para evaluar el estado hemostático del paciente para prevenir posibles alteraciones trombóticas, dado que la mayoría de los mismos se presentan consulta sin signos clínicos de sangrado.

.

Determinación de lactato sanguíneo en perros durante el entrenamiento en cinta trotadora

Pellegrino FJ*[1,2], Risso A[1,2], Ponce L[1], Arizmendi A[1], Blanco PG[1,2], Arias D[1], Corrada Y[1,2].
[1]Área de Entrenamiento Canino, Facultad de Cs Veterinarias, UNLP, [2]CONICET. fpellegrino@fcv.unlp.edu.ar

Introducción

En caninos, el ejercicio provoca significativas respuestas en diferentes parámetros fisiológicos como la frecuencia cardíaca, temperatura rectal y lactato sanguíneo entre otros[2]. Los cambios observados dependen de la duración e intensidad del esfuerzo así como también del nivel de entrenamiento previo del animal[3]. El lactato es un producto del metabolismo anaeróbico, por este motivo, en humanos se demostró que la capacidad de metabolizar o tolerar el lactato y producir energía simultáneamente, puede ser un importante indicador de rendimiento aeróbico[1]. De hecho, en deportistas la determinación de la concentración de lactato en sangre permite cuantificar la respuesta metabólica al esfuerzo. Sin embargo, existen escasos reportes sobre el tema en caninos[2, 3]. Por lo expuesto, el **Objetivo** del presente estudio fue reportar los valores de lactato sanguíneo (LS) en perros durante el entrenamiento deportivo en cinta trotadora.

Materiales y métodos

Se utilizaron para el estudio 21 caninos enteros machos (n = 16) y hembras (n = 5), en buen estado de salud y con un peso de 26,8 ± 5,3 kg. Durante todo el estudio los perros fueron alimentados con alimento balanceado super premium (VitalcanV50®) y agua *ad libitum*. Antes de iniciar el experimento, los perros tuvieron un periodo de adaptación al uso de la cinta trotadora motorizada (DobleXX, Argentina) de cuatro semanas. Posteriormente se realizó un programa de entrenamiento de 30 min de duración. Comenzando de 0 km/h, los primeros 12 min fueron de velocidad creciente hasta alcanzar la velocidad máxima final de 10 km/h. De cada animal se tomaron 40 µl de sangre entera por venopunción periférica previo a comenzar el entrenamiento y luego cada 3 minutos durante el entrenamiento para determinar LS. El LS fue analizado inmediatamente luego de la obtención de cada muestra mediante la utilización de un medidor enzimático (Accutrend® Plus, Roche). Los datos fueron analizados mediante un ANOVA de medidas repetidas seguido de un test LSD como prueba *post hoc*.

Resultados

No se observaron cambios significativos en los niveles de LS a lo largo del período de entrenamiento (P>0,1), sin embargo, el valor de LS inicial fue inferior a los obtenidos durante el entrenamiento
(Tabla 1).

Tabla 1. Valores de lactato sanguíneo en caninos durante el entrenamiento en cinta trotadora.

Entrenamiento en cinta trotadora	Lactato Sanguíneo (mmol/l)
Inicial	2,6 ± 0,7
3 min	3,0 ± 0,9
6 min	2,9 ± 0,8
9 min	2,9 ± 0,9
12 min	2,8 ± 0,8
15 min	2,9 ± 0,9
18 min	3,0 ± 0,8
21 min	3,0 ± 1,0
24 min	2,8 ± 0,8
27 min	2,9 ± 0,8
30 min	2,9 ± 0,7

Discusión y conclusiones

Los resultados obtenidos posiblemente se correspondan con un entrenamiento aeróbico de los animales. El equilibrio observado en los niveles de LS podría reflejar una adaptación de los perros a la intensidad y duración del esfuerzo exigido en este trabajo. Se necesitan más estudios en mayor número de animales que permitan establecer, entre otras cosas, valores de LS en caninos sometidos a distintos esfuerzos para contribuir en la preparación física de los perros.

Bibliografía

1- Date A, Simonson S, Ransdell L, Gao Y. Lactate response to different volume patterns of power clean. Strength Cond Res 2012; [Epub ahead of print].
2- Ferasin L, Marcora S. Reliability of an incremental exercise test to evaluate acute blood lactate, heart rate and body temperature responses in Labrador retrievers. J Comp Physiol B 2009; 179:839-845.
3.-Piccione G, Casella S, Panzera M, Giannetto C, Fazio F. Effect of moderate treadmill exercise on some physiological parameters in untrained beagle dogs. Exp Anim 2012; 61(5):511-515.

Adaptación de la campaña sobreviviendo a la sepsis en paciente felino con piómetra

Gargiulo N.,*[1] Donati P.[1], Guillemi E.[1], Rodríguez S.[1], Silva L.[1], Unzaga S.[1]
[1]UCIvet. Unidad de Cuidados Intensivos Veterinarios. Av. Directorio 1308. CABA.
sweet_sahumerio@hotmail.com

INTRODUCCIÓN

Se denomina Sepsis a la respuesta sistémica del huésped a una infección. Esta respuesta puede llevar a una Sepsis severa (SS) (disfunción orgánica aguda secundaria a infección) y a shock séptico (Sepsis severa que cursa con hipotensión refractaria a terapia con fluidos). (1) La incidencia de Sepsis en Medicina Veterinaria es desconocida, pero la tasa de mortalidad se encuentra entre un 20 y 68%. (2) El criterio diagnóstico de Sepsis en Medicina Veterinaria se basa en que el paciente cumpla criterio de Síndrome de Respuesta Inflamatoria Sistémica (SIRS) más la presencia de un foco infeccioso confirmado o sospechado. En el presente trabajo se reporta el manejo de un paciente felino séptico mediante la adaptación de las guías recomendadas en la Actualización de la Campaña Sobreviviendo a la Sepsis 2013 (CSS).

PRESENTACIÓN DEL CASO CLÍNICO

Se presentó en la Unidad de Cuidados Intensivos (UCI) un paciente felino hembra, no castrada, Común Europeo, de 10 años de edad para resolución quirúrgica de piómetra (confirmada por ecografía) , con decaimiento y descarga vulvar de 12 hs de evolución. Al examen inicial presentó depresión del sensorio, mucosas rosadas, tiempo de llenado capilar no existente, frecuencia cardíaca 220 lat/m, frecuencia respiratoria 48 mov/min, 7% de deshidratación, Temperatura rectal 37,5 °C, pulso femoral moderado y metatarsiano débil. Hematocrito 39%, Glucemia 189 mg/dl, Tensión Arterial Sistólica (TAS) 60 mmHg, Lactatemia 1,51 mmol/L, Saturación Venosa Central (cSO2) 73,6%. Cumplió criterios de SIRS con foco infeccioso, confirmándose así SS. Se colocó catéter 22G y se inició resucitación hemodinámica. Se colocó una vía central con el objetivo de monitorear la Presión Venosa Central (PVC). Se tomó muestra para hemocultivo dentro de la primera hora del ingreso del paciente a la UCI, previo inicio de antibioticoterapia con ceftriaxona y amikacina. Se inició ranitidina como manejo de úlceras por estrés y tramadol. A las dos horas de iniciada la resucitación con cristaloides el paciente presentó TAS 100 mm Hg, Lactatemia 0,71 mmol/L y $_{C}SO_2$ 59,8%. Se realizó ovariohisterectomía y se tomó muestra de contenido uterino. En el período pos quirúrgico la paciente se mantuvo estable hemodinámicamente sin disfunciones orgánicas, manteniendo PVC normal, TAS normal, Lactatemia 0,39 mmol/L y $SvcO_2$ 72,8%. Se externó de la clínica a las 48 horas de su ingreso por dificultades económicas, manteniendo parámetros estables con indicación de continuar con antibioticoterapia y manejo del dolor. El resultado del cultivo de la colecta uterina arrojó *Escherichia coli* sensible a Amikacina. El hemocultivo resultó negativo.

CONCLUSIÓN

Se manejó de manera exitosa un paciente felino con SS de foco abdominal, mediante la adaptación de la CSS al monitorear PVC, utilizar terapia de metas, antibioticoterapia con previa toma de muestra para hemocultivo y eliminación del foco infeccioso precozmente. Al conocimiento de los autores, este es el primer trabajo en felinos donde se lleva a cabo la adaptación de la CSS.

Reporte de dos casos de ectrodactilia

Audisio SA*[1], Amiano C[2], Vaquero P[1], Torres P[3], Verna E, Ocampo L[1]
[1]Cátedra Técnica y Patología Quirúrgica, Facultad de Ciencias Veterinarias, UNLPam, General Pico, La Pampa <s_a_audisio@yahoo.com>. [2]Médica Veterinaria ejercicio libre de la profesión, Lincoln, Buenos Aires <caro13581@hotmail.com >. [3]Docente Facultad de Veterinaria, UNR, Choele-Choele, Río Negro <perlatorres@yahoo.com.ar>

Se presentaron a consulta dos caninos sin relación de parentesco entre ellos. El primero, un cachorro ovejero alemán de seis meses, y el segundo, una perra de tamaño mediano, mestiza de dos años de edad sin castrar. El motivo de la visita respondió a que presentaban deformación de la extremidad anterior derecha e izquierda respectivamente. Los propietarios se encontraban interesados en hacer tratamiento quirúrgico en ambos casos. Los miembros afectados eran ligeramente más cortos que el contra lateral normal y presentaban manifiesta claudicación y uso funcional limitado. En el examen clínico se apreció que el extremo distal en ambos miembros se hallaba dividido en dos mitades a través del eje axial desde el espacio interdigital hasta la región del carpo incluido. A la exploración, se encontraban presentes los dedos 1º, 2º y 3º. Eran de tamaño y forma normal y ligeramente flexionados y contracturados. La almohadilla plantar se dividía siguiendo la conformación de la deformación. La base ósea se evaluó con radiografías latero medial y dorso ventral. En ambos animales la bifurcación dividía la región de la mano a nivel de los huesos metacarpianos II y III. En ambos pacientes los radios y ulnas eran radiológicamente normales con ausencia de rayos digitales (huesos metacarpianos asociados) y se observó separación de las epífisis del radio y la ulna. El cachorro poseía la epífisis ulnar distal alterada en su conformación, con una escotadura radiolúcida en concordancia con la superficie articular, agenesia de huesos carpianos en relación con la extremidad de la ulna. En la región metacarpiana se identificaron tres huesos metacarpianos, lo que sugiere que la falange observada en el examen se corresponde a una polidactilia. Por su lado, la perra poseía imagen de osteocondrosis del cartílago de crecimiento de la ulna, agenesia de huesos carpianos. El diagnóstico en ambos casos fue ectrodactilia. La afección es infrecuente en el perro y por ello existen escasas comunicaciones de casos aislados como así también se desconocen las causas de la afección y predisposición racial. Si bien la ectrodactilia en los gatos es hereditaria asociada a un gen autosómico dominante, en los perros esta relación no se estableció y tampoco se relaciona a alteraciones congénitas. No obstante, algunos autores sostienen que se debe evitar el apareamiento de animales con ectrodactilia y recomiendan la esterilización. Si bien la ectrodactilia se puede diagnosticar por los aspectos clínicos, el diagnóstico radiológico reviste importancia para evaluar la base ósea, establecer diagnósticos diferenciales de agenesia e hipoplasia de los huesos carpianos y metacarpianos y resolver la conducta terapéutica más conveniente. Las alteraciones resultan de relevancia para el veterinario a la hora de resolver la conducta terapéutica más conveniente. El tratamiento quirúrgico que requiere la ectrodactilia lo determina la severidad de los signos clínicos y las condiciones de la base ósea. En ambos casos presentados se resolvió no realizar tratamiento plástico y/o estético como así tampoco efectuar amputación del miembro y ante la ausencia de evidencia científica tampoco se recomendó la esterilización del macho. La hembra fue esterilizada al solo efecto de realizar control quirúrgico de la natalidad.

Incidencia de defectos de aplomos en caninos participantes de la campaña antirrábica de la Fac. Cs. Veterinarias UNR en la localidad de Coronel Bogado en el año 2012.

Vallone, R. [1]; Terán, T. [2]; Córdoba, O. [2]; Vallone, C.*[1]; Gobbi D.[1]; Schiafino, L. [3]; Pirles, M. [3].
[1]Cátedra Zootecnia General. [2]Cátedra Bioestadística. [3]Cátedra Clínica de Pequeños Animales
Facultad Ciencias Veterinarias Casilda, U.N.R.^^shai_tana@hotmail.com^^

Una correcta posición de los aplomos es esencial en los caninos para permitirle un buen desplazamiento, así como para mantenerlo en perfecto equilibrio, distribuir adecuadamente su peso y permitirle cumplir con su propósito sin fatiga. El movimiento esperado debe estar pleno de fuerza y empuje, sin esfuerzo, demostrando energía y resistencia[1].
En este trabajo se determina la incidencia de defectos de aplomos en los caninos asistentes a la campaña antirrábica de la localidad de Coronel Bogado realizada por la Fac.de Cs. Veterinarias UNR en el año 2012. Se los relaciona con otras variables como: edad, tamaño, alimentación, sexo, estado corporal y tipo de piso.
En la variable tamaño se considera chico hasta 7 kg.; mediano de 8 a 20Kg y grande más de 20Kg.La variable alimentación se considera en base a alimento balanceado, comida casera o ambas. La variable sexo se clasifica en: macho, hembra o castrada; la variable estado corporal en: flaco, se notan todas las costillas, normal solo se nota las 2 últimas costillas y obeso no se notan las costillas. En cuanto la variable tipo de piso se observó en las modalidades: tierra, cemento y cerámico.
Los datos fueron recabados en una planilla ad-hoc por inspección visual y fotografía de los animales y por encuestas a los propietarios.
Se evaluaron 127 caninos, de los cuales 23 presentaron defectos de aplomos solamente en los miembros anteriores, 12 solamente en los miembros posteriores y 6 presentaron defectos en ambos miembros.
Con los datos obtenidos se elaboro una tabla con la frecuencia y porcentaje de presentación de los diferentes defectos de aplomos en los miembros anteriores y posteriores. (TABLA 1)

Tabla 1 : Frecuencias y porcentajes de presentación de los defectos de aplomos en miembros anteriores y posteriores

Frecuencias de Defectos en los miembros Anteriores				Frecuencias de Defectos en los miembros Posteriores			
Defecto	Frec	% sobre defectos	% sobre total	Defecto	Frec	% sobre defectos	% sobre total
abierto de adelante	1	3,4	0,8	abierto de atrás	3	16,7	2,4
cerrado de adelante- izquierdo	2	6,9	1,6	abierto de garrones	4	22,2	3,1
izquierdo	1	3,4	0,8	cerrada de garrones	4	22,2	3,1
patizambo	1	3,4	0,8	cerrado de atras	1	5,6	0,8
patizambo-izquierdo	13	44,8	10,2	cerrado de garrones	1	5,6	0,8
patizambo-cerrado rodillas	5	17,2	3,9	izquierdo	3	16,7	2,4
remetido de adelante	4	13,8	3,1	patizambo	1	5,6	0,8
zambo	2	6,9	1,6	remetido de atrás	1	5,6	0,8
Total	29	100		Total	18	100	

Los defectos de mayor incidencia en miembros anteriores son: Patizambo con Izquierdo (44,8%), Patizambo con cerrado de rodillas (17,2%) y Remetido de adelante (13,8%).
Los defectos de mayor incidencia en miembros posteriores son: Cerrado de garrones (22,2%), Abierto de garrones (22,2%), Abierto de atrás (16,7%) y Izquierdo (16,7%). El porcentaje esta expresado sobre el total de animales con defectos de aplomos.
Las variables fueron analizadas con la técnica de Modelo Lineal Generalizado con test de decisión sobre Chi cuadrado.
De las variables estudiadas solo el tamaño tuvo influencia estadísticamente significativa en los defectos de aplomos del miembro anterior y se dan en mayor porcentaje en perros de tamaño chico (46,2%).

Utilidad de la Linfoproliferación y la Corticoterapia en el diagnóstico de la Mielopatía Degenerativa Canina

Marina, L[4]*;Fidanza, M[1]; Mercado,M[2]; Mundo,S[3]; Rigazzi, A[4]; Espina,C[4]; Aiello,N[4]; Suraniti A[4]
[1]Cátedra de Patología Clínica. [2]Cátedra de Enfermedades quirúrgicas, [3]Cátedra de Inmunología [4]Cátedra Clínica Médica de Animales Pequeños. Facultad de Ciencias Veterinarias. Universidad de Buenos Aires. Chorroarín 280 (1427).CABA. * Autor corresponsal: mvetmarina@hotmail.com

Introducción

La Mielopatía Degenerativa (MD) es una enfermedad autoinmune y/o genética de carácter progresivo en la que se produce una degeneración de la sustancia blanca de la médula espinal. La localización neuroanatómica de la lesión se encuentra en los segmentos medulares T3 y L3, así como también en la zona lumbosacra. Afecta principalmente a caninos de razas grandes y de edad media a avanzada entre los 5 y 14 años. Clínicamente la MD es una enfermedad de desarrollo lento y progresivo con una alta morbilidad y baja mortalidad, usualmente debida a la eutanasia requerida por los propietarios por el avance de la enfermedad. Los signos clínicos característicos son debilidad, ataxia y paraparesia ambulatoria progresiva que finaliza en paraplejía, déficit propioceptivo, atrofia muscular de los miembros posteriores y región pélvica, sensibilidad profunda conservada y ausencia de dolor, iniciándose todo el cuadro en los miembros posteriores.

El objetivo de este trabajo es esclarecer la metodología diagnóstica de la MD a través del uso de la Linfoproliferación (LP) y la respuesta a la terapia con corticoides.

Materiales y Métodos

Se evaluaron 10 caninos: 5 Ovejero Aleman, 3 Boxer, 1 Bordear Collie y 1 mestizo de entre 7 y 12 años de edad, de 25 a 30 kg, 5 machos y 5 hembras. Los pacientes presentaron un cuadro neurológico con signos de ataxia, paraparesia progresiva y algunos de ellos evolucionaron a paraplejía. En el examen neurológico se observó déficit propioceptivo, sensibilidad profunda conservada, reflejos espinales normales a aumentados y ausencia de dolor. Todos los pacientes habían sido tratados con terapia con dexametasona 1mg/kg durante un período mayor a 7 días y ninguno presentó respuesta favorable a la utilización de los mismos. Se solicitó examen de sangre completo, RX simples de columna toracolumbar (TL) y lumbosacra (LS) incidencia LL y de cadera incidencia VD, resonancia magnética (RM) de regiones torácica y lumbar, electromiograma (EMG) de músculos semitendinoso, cuádriceps, femoral, gastrocnemios y paravertebrales y LP de las células periféricas frente a mitógenos inespecíficos.

Resultados

Los estudios de sangre, RX de columna TL, LS y cadera, RM y EMG no revelaron anormalidades significativas y sirvieron para descartar otras enfermedades que presentan sintomatología similar.

La LP tuvo resultados disminuídos en el 80% de los pacientes analizados. La disminución de la LP puede considerarse como un indicio de la desregulación de la respuesta inmune asociada a la MD, señalando la utilidad de esta técnica en el diagnóstico certero de la enfermedad ante los métodos complementarios tradicionales. Se observó también que los pacientes no respondieron a la terapia con corticoides a altas dosis a pesar de la posible etiología inmune de la enfermedad. Las terapias inmunosupresoras no han demostrado beneficios a largo plazo en el diagnóstico ni en la detención de la progresión de la enfermedad.

Conclusión

Si bien el diagnóstico definitivo de la MD se realiza posmorten por histopatología de la médula espinal, la falta de respuesta al uso de terapias con corticoides y la LP constituyen herramientas muy importantes en el diagnóstico de la enfermedad si se las compara con los métodos complementarios tradicionales como RX, RSM, TAC, EMG entre otros.

La disminución de la LP puede considerarse como un indicio de la desregulación de la respuesta inmune asociada a MD, destacando la utilidad de esta técnica en el diagnóstico de la enfermedad ante los métodos convencionales.

Variaciones de los potenciales evocados visuales en perros con diagnóstico positivo de miastenia gravis antes y post tratamiento con Bromuro de piridostigmina.

Fidanza, M[1]; Gilardoni, L[2]; Mundo, S[3] ; Marina, L[4]; Rigazzi, A[4]; Suraniti A[4]
[1]Cátedra de Patología Clínica. [2]Cátedra de Semiología-Medicina I [3]Cátedra de Inmunología [4]Cátedra Clínica Médica de Animales Pequeños. Facultad de Ciencias Veterinarias. Universidad de Buenos Aires. Chorroarín 280 (1427).CABA. * Autor corresponsal asuraniti@fvet.uba.ar.

Introducción:
Miastenia gravis (MG) es una enfermedad neuromuscular inmunomediada causada por la disminución funcional de los receptores nicotínicos de acetilcolina del músculo esquelético. Clínicamente puede manifestarse de manera localizada con debilidad muscular en los músculos esofágicos, faríngeos, laríngeos o bien de manera generalizada con debilidad en los miembros. Según la bibliografía en medicina humana, se reportan casos de MG con alteración de la capacidad visual evaluada través de los potenciales evocados visuales (PEV). Se determinan por la onda de polaridad positiva P100, con amplitud normal superior a 6 μv.
En el presente trabajo se presentan los resultados de los PEV registrados de 10 pacientes caninos con MG generalizada y diagnóstico positivo de MG, antes del tratamiento y a cuarenta días posteriores del inicio del tratamiento con bromuro de piridostigmina.
Materiales y Métodos:
Se estudiaron 10 caninos mestizos de 2 a 11 años, de 15 a 31 kg, 6 hembras y 4 machos que presentaban tetraparesia no ambulatoria. Se solicitaron los siguientes métodos complementarios: hemograma completo, bioquímica sanguínea, medio interno, hormonas tiroideas (T4libre y TSH), test serológicos de Toxoplasmosis y de Neosporosis. Radiografías (RX) de tórax incidencias latero-lateral y de frente fin de valorar la presencia de megaesófago, neumonía por aspiración y/o de masas torácicas.
Se efectuó el dosaje de Anticuerpos Anti-receptor Nicotínicos de Acetilcolina por método ensayo de radioimnunoprecipitación (ACRA**)**.
Para realizar el registro PEV se insertaron tres electrodos aguja en la línea media de la cabeza de la siguiente forma: el electrodo positivo a nivel de la cresta nucal; el electrodo negativo en la región central y en la frente el electrodo tierra. El estímulo para la obtención de los PEV fue flash.
Debido a la gravedad de los signos clínicos y la espera de los resultados de ACRA (30 días), se decidió suministrar bromuro de piridostigmina (0,5 mg/kg cada 12 h vía oral) a los 10 caninos.
Resultados:
Los resultados de los análisis sanguíneos se encontraron dentro de los rangos normales. Los tests serológicos arrojaron valores negativos. No se observaron alteraciones radiológicas.
De los 10 caninos evaluados 8 arrojaron valores de ACRA considerados positivos (valor mayor a 0,5 nmoles/L): 0,66; 0,69, 0,80, 1,82; 1,97, 2,1; 2,3 y 2,7. Todos los pacientes respondieron en forma favorable al tratamiento, recuperando la deambulación normal entre los 16 y 30 días de inicio del tratamiento. En 8 de los 10 pacientes los PEV manifestaron una disminución de aproximadamente 30 de la amplitud de la onda P100 (menor a 4μv), normalizándose a los 30 días del inicio del tratamiento.
Discusión y conclusiones:
En el presente trabajo se comprobó que los 10 caninos con diagnóstico de miastenia gravis confirmado presentaban potenciales visuales evocados disminuidos en su amplitud, los cuales se normalizaron luego de un mes de iniciado el tratamiento con bromuro de piridostigmina. Según las informaciones en medicina humana, la causa de esa alteración puede ser ocasionada a una alteración de las funciones de los receptores de acetilcolina en el SNC. Serán necesarias futuras investigaciones en medicina veterinaria a fin de poder corroborar el origen de las modificaciones en los seres humanos.

Esporotricosis en 2 felinos de la provincia de Buenos Aires

Mas, J[1*2 *]; Puigdevall, T[1*3]; Ferrer, V[4];Buzzelli, M[5], Wolberg, A[6]
Cátedra Microbiología FCV.UBA[1],Laboratorio Diagnotest[2], Laboratorio Florida[3], Veterinaria V.I.D.A[4],Veterinaria independiente[5], Consultorio Dermatológico Veterinario, Facultad de Ciencias Veterinarias UBA[6].
jamas@fvet.uba.ar

La esporotricosis es una micosis subcutánea que afecta a los animales y al hombre. El agente etiológico es *Sporothrix schenkii*, un hongo dimórfico que crece en suelos con materia orgánica en descomposición.
La infección se produce por la inoculación de material contaminado de suelo o materia orgánica a través de heridas punzantes por cuerpos extraños, arañazos o mordeduras. Generalmente afecta piel y subcutáneo pero puede diseminarse por vía linfática y afectar órganos vitales como hígado y pulmones.
Es una enfermedad de muy rara presentación en nuestro medio, por lo tanto, la aparición de 2 casos casi simultáneos en felinos de diferentes partidos de la pcia de Buenos Aires amerita su difusión con el fin de alertar a los médicos veterinarios especialistas en animales de compañía para que incluyan a esta micosis en el diagnóstico diferencial de pacientes con lesiones ulcerativas tórpidas que no responden a la terapia antibiótica convencional.
Se presentaron a la consulta 2 gatos adultos jóvenes, una hembra y un macho, adoptados varios meses antes de la aparición del cuadro clínico. Las lesiones dermatológicas eran úlceras extensas, supurativas con grandes áreas de necrosis ubicadas principalmente en tarsos. El estado clínico general de los pacientes era malo en un caso y bueno en el otro. Este último convivía con un canino sin lesiones. Tampoco se encontraron lesiones en los propietarios. Se realizó la toilette de la herida y se indicó antibioticoterapia sistémica (cefalexina). Debido a que las lesiones no tendían a cicatrizar y aparecían nuevas lesiones en otros miembros, cara y rabo, se decide la toma de muestras para su estudio citológico (Giemsa y Ziehl Nielssen), cultivo bacteriológico y micológico, hematología, bioquímica sanguínea, serología para VIF y ViLeF, radiografía de tórax y abdomen. Los estudios de sangre y las imágenes fueron normales. La serología para los retrovirus fue negativa.
En la citología se observan abundante cantidad de neutrófilos y macrófagos, con importante cantidad de levaduras alargadas en forma de cigarro intracitoplasmáticas. No se observan BAAR
El cultivo micológico se realiza en agar Dextrosa-Sabouraud a 25ºC durante 12-15 días.
Se obtiene desarollo de colonias blanquecinas, realizandosé la observación microscópica de las mismas visualizando hifas septadas con conidias típicas de *Sporothrix schenkii*
En uno de los pacientes, la hembra, se realizó el tratamiento con itraconazol, 50 mg/kg/día durante 8 semanas y luego 50 mg/kg 2 veces por semana por 6 semanas más, lográndose la remisión completa del cuadro clínico.
El gato macho falleció a la semana de iniciado el tratamiento con un cuadro respiratorio.
Se concluye en la relevancia de tener en cuenta a la esporotricosis en casos que se presentan clínicamente como heridas o infecciones bacterianas que no responden a la antibioticoterapia convencional, considerando la importancia de ésta para la salud pública por tratarse de una zoonosis.

Comportamiento Ecocardiográfico del *Ductus* Arterioso Persistente Operado. 50 casos

Belerenian, G*1; Hall, P1; Pucheta, C1; Gabay, A1; Medina Bouquet, O1; Linares, M1; Iriart, G2; Fermepín 3; Donati, P4; Mucha, C2.
1- Grupo de cardiología y cardiocirugía de Buenos Aires.
2- Cardiología práctica privada.
3- Jefa sección ambulatorios Instituto de Zoonosis Luis Pasteur.
4- Cuidado Intensivo. Práctica privada.
bovimar@speedy.com.ar

Se analizaron los parámetros ecocardiográficos de 50 caninos en el lapso de los años 2006-2012 operados de *ductus* arterioso persistente (DAP). Se valoró la FA*; FE*; VSF*; VDF*; tamaño AI* y presencia de IM* e IAo*, previo a la cirugía, al mes, a los 6 meses y al año de operado. En nuestra serie se observó una FA típica del no operado de aproximadamente 25% y una FE del 40%; se observó dilatación del VI* con hipertrofia inadecuada de la pared y el *septum* lo que provoca aumento del stress parietal y alta poscarga con baja FA y un patrón de mala relajación diastólica con doppler. Todos los animales presentan IM asociada sin valvulopatía estructural. Un 10% de los casos presentó IAo asociada (dilatación anular aórtica). Todos los animales presentaron aumento de velocidad Ao (25 m/seg aproximadamente) sin estenosis subaórtica asociada. En todos los operados se produce una caída de la FA en el primer mes y luego un aumento gradual hasta el año, se normaliza si se operó antes de los 6 meses de edad. En animales operados luego del año nunca son normales. La IM se resuelve en un 80% al año, en el 20% restante se produce una IM degenerativa temprana (quizá por daño por aumento del flujo). La IAo no se resuelve nunca. Se observa en los operados una disminución al mes del VDF, tamaño AI y FA con mejoría de la sintomatología. Conclusiones: La caída del VDF inmediata y un VSF elevado provocan la caída de la FA, sin embargo la clínica mejora lo que significa que la FA y la FE no son buenos evaluadores de la función contráctil del VI en el DAP. La mejoría clínica y la caída de la FA no dependen del tipo de DAP. Debido a la persistencia de la IM y la IAo (en el caso de estar presente) se aconseja tratar el primer año con IECA a todos los pacientes. Se requiere de un nuevo parámetro independiente de condiciones de carga del VI para valorar la contractilidad en el DAP.

*FA: Fracción de acortamiento; FE: Fracción de eyección; VSF: Volumen sistólico final; VDF: Volumen diastólico final; AI: Aurícula izquierda; VI: Ventrículo izquierdo; IM: Insuficiencia Mitral; IAo: Insuficiencia Aórtica; IECA: Inhibidos de la enzima convertidora de angiotensina.

Demostración de la insuficiencia pulmonar inmediata a la dilatación transventricular de la estenosis pulmonar por ecodoppler color intraquirúrgico.

Belerenian, G*1; Hall, P1; Pucheta, C1; Gabay, A1; Medina Bouquet, O1; Linares, M1; Iriart,G2; Fermepín 3; Donati, P4; Mucha, C2.
1- Grupo de cardiología y cardiocirugía de Buenos Aires.
2- Cardiología práctica privada.
3- Jefa sección ambulatorios Instituto de Zoonosis Luis Pasteur.
4- Cuidado Intensivo. Práctica privada.
bovimar@speedy.com.ar

Se realizó la dilatación transventricular de la estenosis pulmonar en cinco caninos (1 beagle, 1 terrier, 1 daschund y 2 bulldog), todos los animales menores a un año de edad (2- 8 meses); tres machos y dos hembras; en tres casos se realizó además alcoholización septal y mural por estenosis infundibular. Cuatro casos eran estenosis tipo A y una tipo B. En todos los casos se realizó toracotomía en el cuarto espacio intercostal izquierdo y apertura del pericardio, dilatación con pinza crillé y punto en U horizontal con sutura prolene 3/0 con parche de teflón. En todos los casos se realizó ecodoppler color intraquirúrgico con transductor multifrecuencia phase array lográndose un plano símil al eje corto de la base en ventana paraesternal derecha transtorácica. En el momento de producirse la dilatación valvular instrumental se verificó la regurgitación pulmonar intensa con velocidad promedio de 2 m/seg y gradiente de 20,6 mm/hg. La caída del gradiente anterógrado postdilatación a través de la válvula pulmonar fue entre 15 y 20 mm/hg. Los controles se realizaron al mes, a los 6 meses y al año del postquirúrgico. La velocidad del reflujo pulmonar al año permaneció en promedio en 1,5 m/seg y la velocidad del flujo transpulmonar en 0,6 m/seg. Ningún animal presentó síntomas de falla ventricular derecha ni síncopes y la válvula tricuspídea permaneció competente. La serie de casos presentado demostró la utilidad del ecodoppler intraquirúrgico para verificar la correcta dilatación de la válvula estenótica durante la cirugía.

Distancia EPSS en caninos sanos conscientes

Meder AR*[1], Olondriz PA[1], Lapuyade CL[1], Poblete GE[1], Montenegro JM[1], Lezcano PA[1], Romero JE[1], Adagio LM[1], Wheeler JT[1], Lattanzi LD[1], Desmarás EA[2], Arauz MS[2].
[1]Facultad de Ciencias Veterinarias, UNLPam. General Pico. La Pampa. Argentina.
[2]Facultad de Ciencias Veterinarias, UNLP. La Plata. Buenos Aires. Argentina.
albertomeder@yahoo.com.ar

El aparato mitral está constituido por un anillo fibroso, las válvulas auriculoventriculares izquierdas, las cuerdas tendinosas y los músculos papilares[2]. La valva mitral se abre durante la diástole y permanece cerrada durante la sístole cardíaca. El llenado ventricular, diastólico, presenta una fase pasiva, rápida y lenta, y una activa, generada a partir de la sístole auricular[3]. Estas fases provocan un movimiento característico de la válvula septal mitral que describe una imagen en forma de M cuando es evaluada ecocardiográficamente (Modo M ó Modo Movimiento).
En el llenado ventricular rápido la válvula se acerca al septum interventricular (SI) hasta un punto máximo (Punto E). Entre ambas referencias ecocardiográficas se inscribe una distancia denominada e-s (EPSS en inglés).
Las patologías cardíacas pueden aumentar, disminuir o no afectar la misma[1]. Algunos investigadores demostraron una débil correlación entre la distancia EPSS tanto con el peso como con el área de superficie corporal; sin embargo, el tamaño corporal no es generalmente considerado cuando se analizan los valores normales[4]. Otros investigadores analizaron que cualquier correlación es débil y no lo suficientemente significativa como para justificar un ajuste de los valores normales de la distancia EPSS respecto al peso del animal y al ritmo cardíaco[1].
En el marco del proyecto de investigación de tesis doctoral "Asociación entre la concentración sérica del péptido natriurético NT-proBNP y variables constitutivas en caninos sanos de la ciudad de General Pico – La Pampa" se analizó la distancia ecocardiográfica EPSS en caninos domésticos conscientes sanos.
Se seleccionó una muestra de 148 caninos a los cuales se les realizó un examen clínico exhaustivo y estudios electrocardiográficos, ecocardiográficos, radiológicos, hematológicos, bioquímicos y la determinación de la presión arterial para evaluar el estado de salud y la normalidad del aparato cardiovascular. Los aspectos estudiados se encontraron, en todos los casos, dentro de los rangos normales establecidos para la especie, la talla y la edad. Los animales se dividieron en 5 grupos, según peso: Grupo 1 (<10kg) (N°=35), Grupo 2 (10-20kg) (N°=33), Grupo 3 (20-30kg) (N°=30), Grupo 4 (30-40kg) (N°=28) y Grupo 5 (40-50kg) (N°=22). Todos los animales seleccionados presentaron una condición corporal 4.5-5.5 (óptima) sobre una escala de 1-10. La determinación de la distancia EPSS se realizó mediante valoración ecocardiográfica, en Modo M, sobre un plano eje corto a nivel de la valva mitral, desde la ventana paraesternal derecha.
El Grupo 1 presentó una distancia EPSS media de 2.13 mm ± 0.57 (1.56 mm – 2.71 mm) (min 1.2 mm – máx 3.2 mm) (CV=0.27), el Grupo 2 de 2.95 mm ± 0.64 (2.31 mm – 3.59 mm) (min 2.1 mm – máx 4.3 mm) (CV=0.22), el Grupo 3 de 4.09 mm ± 0.56 (3.52 mm – 4.65 mm) (min 3.1 mm – máx 5.1 mm) (CV=0.14), el Grupo 4 de 4.57 mm ± 0.66 (3.91 mm – 5.23 mm) (min 3.5 mm – máx 5.6 mm) (CV=0.14) y el Grupo 5 de 5.46 mm ±0.78 (4.69 mm – 6.24 mm) (min 4.6 mm – máx 6.8 mm) (CV=0.14).
El análisis de los datos observados muestra una asociación débil entre el peso y la distancia EPSS en los caninos sanos conscientes estudiados (r = 0.66; r^2 = 0.44). Sin embargo, los valores máximos observados en el Grupo 1 (<10kg) difieren significativamente de los valores mínimos hallados en los Grupos 4 (30-40kg) y 5 (40-50kg) (p < 0.01). Situación similar se presenta entre el Grupo 2 (10-20kg) y el Grupo 5 (40-50kg) (p < 0.01). Asimismo, en la comparación de los valores de corte obtenidos en los diferentes Grupos: 1 / 2 (máx 3.2 mm / min 2.1 mm); 2 / 3 (máx 4.3 mm / min 3.1 mm); 3 / 4 (máx 4.65 mm / min 3.5 mm) y 4 / 5 (máx 5.6 mm / min 4.6 mm) no se presentaron diferencias significativas (p > 0.05).
Los resultados obtenidos, de forma similar a los presentados por otros investigadores[1,3], muestran una débil correlación entre el peso de caninos con condición corporal óptima y la distancia EPSS. Sin embargo, los valores observados en el presente estudio permiten establecer, de forma preliminar, rangos estándar para cada una de las categorías analizadas.

Referencias:

1. Boon JA. Manual of veterinary echocardiography. Ed. Blackwell Publishing. Iowa. USA. 2006.
2. Kittleson MD; Kienle RD. Medicina cardiovascular de pequeños animales. 2° Edición. Ed. Multimédica Barcelona. España. 2000.
3. Tilley LP; Smith FW; Oyama MA; Sleeper MM. Manual de cardiología canina y felina. 4° Edición. Ed. Multimédica. Barcelona. España. 2009.
4. Ware WA. Enfermedades del sistema cardiovascular. En: Nelson RW; Couto CG. Medicina interna de pequeños animales. 3° Edición. Ed. Intermédica. Bs. As. Argentina. 2005.

Vasculatura portal intrahepática: descripcion anatómica, radiológica y ecografica

Autores: Pidal, G. [1] *; Oribe, G. [1]; Arrayago, I. [2]; Curra-Gagliano, F. [2]; D'Anna, E. [1]; Martín, E. [3];
1- Unidad de Ecografía, 2- Unidad de Cardiología, 3- Cátedra de Anatomía. Facultad de Ciencias Veterinarias. Universidad de Buenos Aires. gapidal@fvet.uba.ar

Objetivo: describir la arborización del sistema venoso portal intrahepático anatómica, radiológica y ecográficamente, comparando la tridimensionalidad de los preparados anatómicos con la bidimensionalidad de los estudios por imágenes.
Material y método: Anatomía: se utilizaron 5 cadáveres de caninos, 1 beagle y 4 mestizos de tamaño mediano excluyendo las hepatopatías como causa de deceso. A través de una incisión xifopúbica, se identificó la vena Porta principal, se canalizó y perfundió con solución fisiológica e inmediatamente después látex comercial. Luego del fraguado se extrajo el hígado y se sometió a corrosión con solución acuosa sobresaturada de ácido sulfúrico para poder evidenciar la vasculatura portal. **Portografía:** Se extrajo la pieza anatómica del cadáver de un canino hembra mestizo de 10 kilos sin evidencia clínica o de laboratorio de enfermedad hepática. Se le instiló una solución de medio de contraste iodado Triyosom 50 (Meglumina diatrizoato y diatrizoico ácido) en la vena porta principal a nivel porta hepatis. Se obtuvieron imágenes en incidencia caudo-craneal por ser las que ofrecen menos superposición de estructuras vasculares y mayor similitud con los cortes transversales realizados de epigastrio en el examen ultrasonográfico in vivo. **Ultrasonografía:** Se utilizaron para este estudio 13 caninos de raza beagle de edades variables (1 a 15 años), de 9 a 14 kilogramos de peso, de ambos sexos, sin evidencia de enfermedad hepática. El procedimiento se realizó en ayuno sólido de 6 horas, sin restricción de líquidos. Todos los caninos fueron explorados por medio de sujeción manual. Para la exploración de la región porta hepatis se abordaron los espacios intercostales 9° a 12° y la región epigástrica desde el tercio dorsal, en ambos casos con el paciente en decúbito lateral izquierdo.
Resultados : Anatomía: De los 5 preparados hepáticos que se realizaron, 4 evidenciaron con claridad las ramas de primero, segundo orden. El patrón venoso portal observado en los preparados se mantuvo relativamente constante. **Portografía:** El medio de contraste logra una distribución uniforme del contraste hasta los vasos de 2º y 3º orden. **Ultrasonografía:** La ecografía bidimensional y Doppler permitieron evaluar al hígado anatómica y funcionalmente mediante la visualización del parénquima en tiempo real y la identificación de las estructuras vasculares portales y venosas propias.
Discusión y conclusiones: En el campo morfológico, las técnicas de inyección intravascular con resinas plásticas y acrílicas permiten crear un preparado tridimensional que facilita la aprehensión del conocimiento del árbol portal, fundamental para interpretar el producto bidimensional de los métodos de diagnóstico por imagen. Al describir la anatomía del árbol portal mediante portografía en imágenes caudo-craneales se pudo visualizar el árbol portal de manera similar a los cortes ecográficos transversales, evitando la superposición que se produce en las incidencias laterales in vivo. En contraste con los protocolos radiológicos, la ultrasonografía, es un método de alta disponibilidad, y nula invasividad, que con el entrenamiento adecuado permite identificar en forma precisa la vascultura hepática e inferir mediante ésta la localización anatómica de las lesiones.

Vasculatura venosa hepática: datos estadísticos obtenidos mediante ecografía doppler en perros beagle sanos

Autores: Pidal, G. [1] *; D'Anna, E. [1]; Oribe, G. [1]; Rodriguez, S. [1]; Arrayago, I. [2]; Curra-Gagliano, F. [2]; Martín, E. [3]; Lightowler, C. [2]
1- Unidad de Ecografía, 2- Unidad de Cardiología, 3- Cátedra de Anatomía. Facultad de Ciencias Veterinarias. Universidad de Buenos Aires. gapidal@fvet.uba.ar

Objetivos: El objetivo del estudio fue establecer el valor de referencia de las velocidades venosas propias y portales del hígado para nuestro laboratorio de Imágenes en caninos beagle sanos.
Materiales y Métodos: Se realizó la exploración ecográfica de 11 caninos beagle provenientes de los caniles de la Facultad de Ciencias Veterinarias de la Universidad de Buenos Aires con un rango etario entre 1 y 15 años y pesos entre 9 y 14kg. Al momento del estudio los pacientes se encontraban en ayuno sólido superior a 8 hs sin métodos de sujeción química y en ausencia de signos clínicos de enfermedad preexistente. Se utilizó para el registro de las imágenes un ecógrafo marca Mindray modelo M5Vet configurado con una sonda microconvexa electrónica multifrecuencia de 2,5 a 5 MHz. Previo al estudio se realizó tricotomía de los pacientes y se colocó gel de acople genérico. En todos los caninos se realizó la exploración según técnica ecográfica de rutina. Los guarismos obtenidos fueron sometidos al análisis estadístico descriptivo. El procesamiento estadístico consistió en la obtención de las medidas correspondientes a la estadística descriptiva (valores máximo y mínimo, mediana, media, desvío estándar y error estándar). Los mencionados valores se obtuvieron mediante software estadístico específico: InfoStat : versión 2009 Grupo FCA, Universidad Nacional de Córdoba, Argentina (ver tablas adjuntas).
Resultados: Se determinaron las velocidades de la vasculatura venosa propia y portal del hígado

Tabla resumen de las velocidades

	VP	VPI	VPD	VPMD	VPLD	VPQ	VPC	VPMI	VPLI	VHI	VHMD	VHQ	VHLD	VHLI	VHMI	VHC
n	10	11	11	5	6	4	1	9	7	11	11	9	9	6	4	9
Media	20,26	21,46	18,67	20,03	15,23	13,30	17,08	17,18	15,81	27,67	20,89	16,73	15,91	24,92	23,74	20,33
SE	0,95	1,96	1,51	2,15	2,11	2,42	--	1,93	1,36	2,31	1,62	1,84	2,12	1,26	2,73	1,28
Mediana	19,80	20,96	18,64	19,41	15,73	12,97	17,08	15,53	17,08	26,40	20,19	9,29	12,81	25,23	23,65	19,88
DE	2,84	6,20	4,77	4,30	4,72	4,19	---	5,46	3,33	7,31	5,11	5,20	6,00	2,83	4,72	3,63
Máximo	26,24	38,05	25,08	27,18	20,96	17,86	17,08	26,14	19,42	39,60	31,06	28,73	24,85	29,51	29,51	27,58
Mínimo	16,77	14,75	10,09	15,53	9,32	9,40	17,08	7,76	8,93	17,08	13,98	11,53	10,87	21,43	18,17	17,08

Los valores están expresados en cm/seg. VP: vena porta, VPI: vena porta izquierda, VPD: vena porta derecha, VPMD: vena porta medial derecha, VPLD: vena porta lateral derecha. VPQ: vena porta del lóbulo cuadrado, VPC: vena porta lóbulo caudado, VPMI: vena porta medial izquierda, VPLI: vena porta lateral izquierda. VHI: vena hepática izquierda, VHMD: vena hepática medial derecha, VHQ: vena hepática del lóbulo cuadrado, VHLD: vena hepática lateral derecha, VHLI: vena hepática lateral izquierda, VHMI vena hepática medial izquierda, VHC: vena hepática del lóbulo caudado.
Discusión y Conclusiones: La vena porta del lóbulo caudado solo se pudo evaluar en un solo canino mediante la técnica Doppler, considerándose como posibles factores de esta dificultad a la dirección del vaso, su escaso calibre y la cercanía de la misma al diafragma. Los autores no encontraron diferencias en la descripción de las ondas respecto de la señalada en la bibliografía consultada. Las velocidades obtenidas para cada vaso serán utilizadas como valores de referencia para nuestro laboratorio de imágenes. Dado que existen pocos valores referentes en la bibliografía de velocidades propias de cada tributaria de estos sistemas, es fundamental contar con datos propios.

El presente trabajo se encuentra enmarcado dentro del Proyecto de Investigación Clínica de la Secretaría de Ciencia y Técnica de la Universidad de Buenos Aires: CV-03.

Velocidad de flujo en la vena cava en pacientes sanos vs pacientes con anastomosis porto sistémica

Autores: Pidal, G. [1] *; D'Anna, E. [1]; Oribe, G. [1]; Arrayago, I. [2]; Curra-Gagliano, F. [2]; Martín, E. [3].
1- Unidad de Ecografía, 2- Unidad de Cardiología, 3- Cátedra de Anatomía. Facultad de Ciencias Veterinarias. Universidad de Buenos Aires. gapidal@fvet.uba.ar

Objetivos: Detectar las diferencias que pueden presentarse en la velocidad del flujo evaluada mediante Doppler color y espectral en la vena cava caudal en pacientes sanos respecto de pacientes con anastomosis porto sistémica (***APS*** o shunt) extrahepática.
Materiales y Métodos: Se realizó en primera instancia, la exploración ecográfica de 11 caninos beagle sanos (3 machos, 8 hembras) provenientes de los caniles de la Facultad de Ciencias Veterinarias de la Universidad de Buenos Aires con un rango etario entre 1 y 15 años y pesos entre 9 y 14kg. Al momento del estudio los pacientes se encontraban en ayuno sólido superior a 8 hs sin métodos de sujeción química y en ausencia de signos clínicos de enfermedad preexistente. Luego las medidas de velocidad máxima encontradas en la vena cava caudal a la altura prerenal se compararon con las encontrada en 10 caninos de diferentes razas (schnauzer mini, caniches, york shire terrier, Scotish terrier, Pug, Blood hound, Boxer) todos ellos cachorros no mayores a 6 meses, con ***APS***. Se utilizó para el registro de las imágenes un ecógrafo marca Mindray modelo M5Vet ® configurado con una sonda microconvexa electrónica multifrecuencia de 2,5 a 5 MHz. Previo al estudio se realizó tricotomía de los pacientes y se colocó gel de acople genérico. Para la exploración de la región porta hepatis se abordaron los espacios intercostales 9° a 12° y la región epigástrica desde el tercio dorsal en ambos casos con el paciente en decúbito lateral izquierdo. En todos los caninos se realizó la exploración según técnica ecográfica de rutina. Los guarismos obtenidos fueron sometidos al análisis estadístico descriptivo.

Resultados: En base a las mediciones obtenidas se realizaron los cálculos de estadística descriptiva que fueron volcados en la tabla a continuación

perro	v post renal	v renal	v pre renal	v shunt
n	11	11	11	10
Media	**26,64**	**39,95**	**52,83**	**140,60**
SE	**1,78**	**3,35**	**4,23**	**15,41**
Mediana	25,86	37,74	51,71	127,12
DE	5,62	10,60	13,36	46,23
Máximo	39,76	66,00	75,78	237,14
Mínimo	20,19	25,00	32,61	100,00

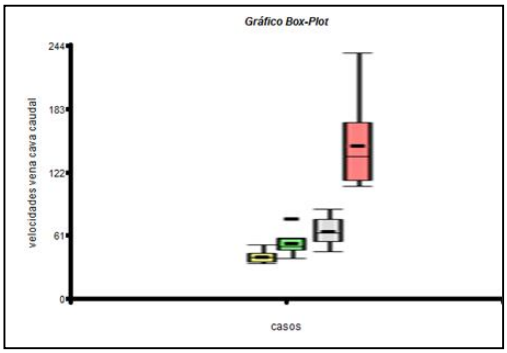

Los valores "v post renal", "v renal" y "v pre renal" corresponden a las velocidades de flujo en la vena cava caudal de pacientes sanos referentes a la proyección del riñón medidos a nivel craneal, a nivel del riñón y caudal al mismo respectivamente. El valor "v shunt" corresponde a la velocidad registrada a nivel del shunt porto sistémico.
Discusión y Conclusiones: Los datos obtenidos permiten concluir que las velocidades medidas por Doppler en la vena cava caudal están notoriamente incrementadas en pacientes con comunicación portosistémica extrahepática a nivel del defecto. El método utilizado presenta cada día mayor disponibilidad y al ser no invasivo permite obtener un parámetro más, que se suma al abordaje diagnóstico de esta compleja patología.

El presente trabajo se encuentra enmarcado dentro del Proyecto de Investigación Clínica de la Secretaría de Ciencia y Técnica de la Universidad de Buenos Aires: CV-03.

Evaluación ultrasonográfica de la reparación de defectos óseos segmentales con matriz ósea desmineralizada

Audisio SA*[1], Vaquero P[1], Sosa A[2], Torres, P[3], Verna E[1], Ocampo L[1], Cristofolini A[4], Merkis C[4]
[1]Cátedra Técnica y Patología Quirúrgica, Facultad de Ciencias Veterinarias, UNLPam, General Pico, La Pampa <s_a_audisio@yahoo.com>. [2]Cátedra Patología Médica Facultad de Ciencias Veterinarias UNLPam, General Pico, La Pampa <cvetaaron@hotmail.com >. [3]Docente Facultad de Veterinaria, UNR, Choele-Choele, Río Negro <perlatorres@yahoo.com.ar>. [4]Área Microscopía Electrónica, Facultad de Agronomía y Veterinaria, UNRC, Río Cuarto, Córdoba.

La matriz ósea desmineralizada (MOD) es empleada para reparar defectos óseos por sus propiedades osteoconductoras y osteoinductivas que le confieren el colágeno Tipo I, las proteínas wingless int, morfogénicas del hueso, osteocalcina y osteopontina. El proceso de reparación requiere evaluar la evolución de los estadios previos a la mineralización del callo óseo. Se comunican las características ultrasongráficas de la reparación temprana de los defectos óseos de tamaño crítico tratados con MOD. Se empleó matriz ósea desmineralizada obtenida de fragmentar las diáfisis de hueso homólogo en partículas de 75-720 µm. Al hueso fragmentado le fueron removidos los lípidos con una solución de cloroformo:alcohol metílico, fue desmineralizado con ácido clorhídrico 0,5 N y conservado en alcohol a 4ºC. Se utilizaron 10 conejos machos y hembras sexualmente maduros que fueron divididos en grupo tratamiento (GT) y grupo control (GC). El GT estuvo comprendido por ocho animales (n=8) y el GC por dos (n=2). A todos los conejos les fueron practicados un defecto de tamaño crítico en uno de los radios. Entendiendo como defecto crítico a aquel cuyas mínimas dimensiones impiden la reparación espontánea durante la vida del animal y su longitud mínima equivale a 2 veces el diámetro del hueso. Los defectos del GT fueron tratados con MOD mientras que el GC no recibió tratamiento. Ninguno de los miembros recibió estabilización. Se realizó seguimiento ultrasonográfico en modos B y doppler de los defectos a los días 7, 15, 21 y 30 días post-operatorio. En ese período se evaluó la evolución de la reparación estableciendo variaciones de la ecogenicidad en los defectos y de la vascularización. Los cambios de ecogenicidad se establecieron mediante perfiles de histogramas de los defectos analizados con el software Image J y cuantificados en escala de grises 0 a 255. La información se procesó con el software Infostat para realizar análisis de varianza. Los resultados de las ecogenicidades se compararon con los radios del lado opuesto. En éstos se identificaron el aspecto hiperecoico de ambas corticales (media: 117,42 ± 8,31) y la médula ósea hipoecoica (media 74,85 ± 4,26) respecto a las corticales. A los siete días los defectos eran isoecogénicos en relación de los músculos del antebrazo, la media de la escala de grises era 57,68 ± 4,05. El doppler demostró presencia de vasos sanguíneos en cada extremo de los defectos. A los 15 días el defecto presentaba incremento de la ecogenicidad mientras que la media de la escala de grises fue 69,67 ± 6,39 y vasos sanguíneos en los extremos y centro de los defectos. A los 21 días la media de la escala de gris fue 66,17 ± 6,75 mientras que los vasos sanguíneos disminuyeron en densidad en los extremos y centro de los defectos y se hicieron presentes en la región de contacto de los defectos con la cortical de la ulna. Entre los 15 y 21 días se observó incremento de callo óseo y ecogenicidad en la superficie de los defectos que generaba sombra acústica y acortamiento de los defectos. A los 30 días la imagen ultrasonográfica reveló imagen hiperecoica de la superficie de los defectos. El análisis de la varianza indicó que existe diferencia estadísticamente significativa entre los grupos. La prueba LSD de Fisher mostró que los controles realizados a los 7 días presentaron diferencias ecogénicas en relación a los 15 y 21 días. Las ecogenicidades de los defectos tuvieron diferencias significativas (p>0,05) respecto de los miembros del lado opuesto. Los defectos del GC no presentaron variaciones de la ecogenicidad y al igual que en los GT hubo reacción perióstica productiva en las corticales correspondientes a los extremos. Los cambios ecogénicos comunicados evidencian respuesta osteogénica en tanto la ultrasonografía demostró ser una técnica diagnóstica válida para evaluar el progreso de los defectos en estadios previos a la mineralización.

Trabajo financiado por la Secretaría de Ciencia y Técnica FCV-UNLPam

Diagnóstico ecográfico de un caso de *Schistosomus reflexus* en un canino

Alterio, F.E [*1-2-3].
1- Centro de Diagnóstico Veterinario. 2- Veterinaria Alboz. 3-Universidad Juan Agustín Maza, Unidad de prácticas veterinarias, ecografía y ecocardiografía. federicoalterio@gmail.com

Reseña: se presenta a la consulta ginecológica canino, hembra, raza Pomerania, de dos años de edad, sin sintomatología clínica. No presenta historial de servicios y gestaciones previas. Al estudio citológico se observaron células anucleadas, realizándose ese mismo día una inseminación artificial, y luego tres montas naturales, una por día, con el mismo macho. En el caso del macho donante, no se reportaron casos de alteraciones fetales en anteriores servicios. Se procede a realizar estudios ecográficos de rutina para diagnóstico de gestación y evaluación de cantidad de fetos. Se realizaron tres estudios ecográficos, el primero a los 30 días de gestación, post inseminación observándose dos fetos, con latido cardíaco, sin motilidad espontanea, por edad gestacional, no diferenciándose ningún cambio estructural por tamaño fetal. En el segundo control ecográfico realizado a los 38 días de gestación determinado por diámetro biparietal, se observó, que uno de los fetos presenta escoliosis marcada, sin diferenciación ecográfica de abdomen ventral y separación entre cavidades torácica y abdominal. Ambos fetos presentaban motilidad espontánea y frecuencias cardíacas normales. A los 48 días de gestación se realiza el último control ecográfico, no observándose cambios con respecto al estudio anteriormente realizado, ambos fetos presentaban signos vitales normales.
Al día 60 de gestación se produce el parto normal y natural, con los dos neonatos vivos. El feto con las alteraciones, observado en los estudios ecográficos previos, fue el primero en nacer, muriendo a los pocos minutos.
Al examen macroscópico se observaron órganos abdominales y torácicos eventrados, ausencia de miembro anterior izquierdo y mal posicionamiento de miembro anterior derecho.
Schistosomus reflexus es caracterizado por una anormalidad congénita en la que no se realiza la fusión de la línea alba, quedando expuestos los órganos abdominales y/o torácicos, acompañado de una curvatura antero posterior de la columna vertebral. Esta alteración se presenta mayormente en rumiantes, siendo muy rara su presentación en caninos y felinos.
Conclusión: el estudio ecográfico gestacional, es un método muy utilizado para evaluar viabilidad y seguimiento fetal, pero muy poco aprovechado en el ámbito local en el diagnóstico de diversas patologías congénitas, siendo un método complementario sensible para el diagnóstico de esta alteración.

Diagnóstico ecográfico de gestación anormal en perra y gata

González G*.; Guendulain C.; Caffaratti M.; González P.
Docentes Departamento Clínica Animal, Facultad de Agronomía y Veterinaria, UNRC- Río Cuarto, Córdoba. ggonzalez@ayv.unrc.edu.ar

Introducción: La ecografía es un método confiable para detectar irregularidades que se producen durante las gestaciones anormales, tales como reabsorción fetal, aborto, alteraciones fetales, retardo en el desarrollo, estrés y muerte fetal. El diagnóstico temprano permite resolver en forma médica y/o quirúrgica en el corto plazo la mayoría de las anormalidades detectadas. El objetivo de esta presentación es describir las anormalidades de la gestación diagnosticadas en el Servicio de Ecografía del Hospital de Clínica Animal.

Muerte embrionaria: Las patologías más frecuentemente diagnosticadas son, la reabsorción fetal (muerte embrionaria antes del día 25) y el aborto (muerte después del día 35 de gestación). La reabsorción puede ser total o parcial y se reconoce por aumento de la ecogenicidad de la vesícula embrionaria, acúmulo de material ecogénico en la luz, saco gestacional de menor tamaño, pérdida del latido cardíaco del embrión, disminución del volumen del líquido amniótico y finalmente, colapso de la vesícula con engrosamiento de la pared uterina.

Muerte fetal: En la segunda etapa de la gestación se puede diagnosticar muerte fetal y la posibilidad de aborto. Los signos ecográficos de muerte fetal incluyen la ausencia de latidos cardíacos y de movimientos, falta de reconocimiento de estructuras fetales y/o desintegración del feto, cambio de la ecogenicidad de los líquidos, acúmulo de gas y aumento de la ecogenicidad de la placenta. Este estado puede derivar en una momificación o maceración fetal. En el caso de muerte fetal en las gestaciones avanzadas, todas las estructuras dejan de reconocerse y pueden visualizarse pequeños focos ecogénicos que producen sombra acústica y que representan restos de huesos fetales.

Anormalidades fetales: Dentro de las patologías diagnosticadas ecográficamente se describen la presencia de derrame pleural o abdominal, edema subcutáneo generalizado -anasarca-, aumento del líquido intracraneano -hidrocefalia-, y alteraciones en algunas vísceras. Otra anormalidad que puede diagnosticarse por ecografía es la presencia de un saco embrionario en un cuerno uterino eventrado, en hernias inguinales especialmente; con mucha menos frecuencia puede diagnosticarse gestación ectópica.

Es importante el seguimiento ecográfico próximo al parto, que permite evaluar la viabilidad de la totalidad de los fetos y detectar aquellos que presentan bradicardia para actuar en forma rápida a fin de evitar la muerte fetal.

Conclusión: Durante la gestación la ecografía resulta útil no sólo para realizar el diagnóstico y calcular la edad gestacional, sino también para realizar un seguimiento de la misma y evaluar viabilidad y estrés fetal. A los 30 días de gestación se produce un periodo crítico que puede llevar al desprendimiento placentario o a la reabsorción fetal que, en caso de diagnosticarse tempranamente, permite no sólo realizar una búsqueda de las causas que pudieran haberlo provocado, sino intentar solucionar el problema. ***Bibilografía***

1. Feldman, E. C.; Nelson, R. W. Endocrinología y reproducción canina y felina. Intermédica, Buenos Aires 2007. p 949-1020.
2. Fomimaya García, H. Atlas de ecografía clínica abdominal en pequeños animales, Intermédica, Buenos Aires 2010, p 97-127.
3. Mattoon, J.S.;Nyland, T. G. Ovario y Útero, En: Diagnóstico ecográfico en pequeños animales. Multimédica S.A. Barcelona, 2004. p 240-259.
4. Penninck, D.;Andred´Anjou, M. Atlas de Ecografía en Pequeños Animales. Multimédica Ed. Vet. Madrid, España, 2010.

Evaluación ecográfica del útero posparto en la perra y en la gata

González G*.; Guendulain C.; Caffaratti M.; González P.
Docentes Departamento Clínica Animal, Facultad de Agronomía y Veterinaria, UNRC- Río Cuarto, Córdoba. ggonzalez@ayv.unrc.edu.ar

Introducción: Los cambios ecográficos normales que sufre el útero posparto están relacionados con la disminución del grosor de la pared y con la cantidad de líquido intraluminal. El endometrio y miometrio reducen su espesor progresivamente hasta alcanzar el estado normal. Cuando el útero involuciona de manera anormal se visualiza en la luz un contenido homogéneo de aspecto moderadamente hiperecogénico que se corresponde con la presencia de moco y líquido intraluminal. En el caso que la placenta no sea expulsada después del nacimiento de la totalidad de los cachorros se produce un cuadro de retención placentaria. La placenta retenida puede predisponer a la infección uterina y producir un cuadro de metritis puerperal aguda. El objetivo de esta presentación es describir las características normales del útero postparto y las anormalidades uterinas diagnosticadas en el Servicio de Ecografía del Hospital de Clínica Animal.

Utero postparto normal: La involución normal del útero posparto dura aproximadamente 3-4 semanas, y se visualiza sin dificultad hasta los 30-35 días después de la parición en la perra y hasta los 22-24 días en la gata. Inmediatamente después del parto el útero se observa ecogénico, agrandado, con contenido líquido y con restos fetales y maternos en su luz. El endometrio y miometrio, engrosados durante este período, irán disminuyendo progresivamente su espesor.

Metritis postparto: La metritis es una infección bacteriana aguda del útero. Puede seguir a un aborto, partos dificultosos, retención de tejidos placentarios o fetales, o a un parto anormal como resultado del ascenso de microorganismos desde la vagina. Ecográficamente se visualiza distensión de los cuernos uterinos, con acúmulo de líquido y abundante gas en su luz, que dan lugar a artefactos e impiden realizar una correcta visualización de ambos cuernos uterinos.

Retención placentaria: Muchas veces la retención es motivo de infección y produce como consecuencia una endometritis. En la luz uterina se visualiza la placenta no expulsada, irregular y marcadamente ecogénica. Esta imagen de membrana irregular produce dilatación local del cuerno uterino e interrupción de los fluidos normales que produce la típica imagen de placenta envejecida.

Retención fetal y momificaciones: Ambas situaciones pueden observarse ecográficamente. Es importante realizar el recorrido de ambos cuernos uterinos para apreciar si ocurre una dilatación focal anormal en algún lugar de ellos, con la presencia en la luz de estructuras amorfas, generalmente osificadas, con sombra acústica en distal. A medida que el estudio ecográfico se aleja de la fecha de parto es más difícil reconocer las estructuras anatómicas fetales.

Subinvolución de sitios placentarios: En el posparto normal existe una pérdida serosanguinolenta de origen uterino que disminuye en forma progresiva a lo largo de 1 a 6 semanas. La recuperación histológica se completa a las 12 semanas. Ecográficamente, en las zonas de involución anormal del endometrio, se visualiza un área localizada ligeramente esférica, ecogénica y con escasa cantidad de líquido anecogénico en la luz uterina.

Conclusión: Mediante el estudio ecográfico se pueden visualizar anormalidades en el útero postparto relacionadas con los síntomas que el animal presenta y que, diagnosticadas tempranamente, permite realizar un tratamiento médico y/o quirúrgico y salvar no sólo la vida de la madre sino la de todos sus cachorros.

Bibilografía

1. Feldman, E. C., Nelson, R. W. Endocrinología y reproducción canina y felina. Intermédica, Buenos Aires 2007. p 949-1020.
2. Fomimaya García, H. Atlas de ecografía clínica abdominal en pequeños animales, Intermédica, Buenos Aires 2010, p 97-127.
3. Mattoon, J.S., Nyland, T. G. Ovario y Utero, En: Diagnóstico ecográfico en pequeños animales. Multimédica S.A. Barcelona, 2004. p 240-259.

La ecografía como herramienta diagnóstica en evaluación de la articulación escapulo humeral en caninos

H. Lopéz Vale[1*]; E. Bauzer[2]; S. Piccioni[3]; A. Tommei[4]
Servicio de Ecografía - Hospital Escuela - Facultad de Ciencias Veterinarias - U.B.A.
Buenos Aires – República Argentina.
[1*]Autor corresponsal: Héctor López Vale, medivet_argentina@fibertel.com.ar, Tel. 4765-3657
[2]eugeniabauzer@hotmail.com; [3]silvia_piccioni@yahoo.com.ar; [4]aldanatommei@gmail.com

Introducción

En el presente trabajo, tratamos de establecer la técnica y los beneficios de la ecografía para el diagnóstico de las patologías que pueden afectar la articulación del hombro en los caninos.

Técnica

Para el estudio ecográfico contamos con múltiples vías de acceso, dependiendo de que estructura en particular necesitamos evaluar. Es imprescindible la depilación del área relacionada con la articulación y la utilización de transductores de alta frecuencia (7.5 a 10 mHz). Para las estructuras más superficiales, como por ejemplo el tendón del bíceps braquial, es conveniente el uso de almohadilla de alejamiento (kiteko).

Patologías observadas por ultrasonografía

Enfermedad articular degenerativa. Si bien la radiografía es el método de elección para el diagnóstico de enfermedad degenerativa articular, la ultrasonografía permite distinguir diferentes alteraciones, por ejemplo, imágenes de reacción perióstica, presencia de osteofitos y entesofitos muy incipientes, y de muy pequeñas cantidades de líquido en la cápsula articular, incluso antes que estos cambios sean ostensibles en una placa radiográfica.

Osteocondritis disecante de la cabeza humeral. La ecografía no es totalmente eficaz para la detección de los flaps cartilaginosos en una osteocondritis disecante en caudal de la cabeza humeral, pero sí puede ser de ayuda para detectar aquellos fragmentos cartilaginosos sueltos en la vaina del tendón bicipital con tenosinovitis asociada, y en el fondo de saco caudal de la articulación, así como las lesiones secundarias de enfermedad articular degenerativa.

Tenosinovitis del tendón del bíceps braquial. La presencia de efusión entre el tendón y la vaina tendinosa, así como la presencia de adherencias entre el tendón y su vaina, son signos inequívocos de tenosinovitis del bíceps braquial, que pueden ser observados ecográficamente.

Calcificación del tendón del bíceps braquial y supraespinoso. La calcificación del tendón del bíceps braquial, así como del supraespinoso, son lesiones secundarias de tenopatía crónica, fácilmente evaluables ecográficamente, aunque la radiología es el método de elección.

Tenopatía traumática del bíceps braquial. La ruptura, avulsión y luxación traumáticas del tendón del bíceps braquial, son fácilmente evaluables ecográficamente.

Conclusión

Podemos concluir que la ultrasonografía es una herramienta de significativa importancia en la clínica de pequeños animales, para la evaluación, diagnóstico y monitoreo de las distintas lesiones articulares, musculares y tendinosas. No podemos dejar de destacar las ventajas propias de este método, entre las que podemos mencionar la disponibilidad actual de ecografistas, los modernos equipos existentes de pequeño tamaño, con transductores de alta frecuencia y de fácil traslado, lo que permite la realización de los estudios ecográficos en el domicilio del paciente, sumado al costo accesible del estudio y la posibilidad de monitorear la evolución de la lesión sin los efectos nocivos de la radiología. En algunas situaciones, si bien la radiología es considerada la técnica de elección, podemos utilizar la ultrasonografía como método alternativo y complementario.

Potencial asociación entre displasia occipital y luxación atlantoaxial en caninos de razas miniatura.

Sclocco M. [1], Suraniti A. [2], Lopez G. [3]
[1 - 3] Miembros del Servicio de Diagnóstico por Imágenes. Hospital Escuela Facultad de Ciencias Veterinarias U.B.A. Av. Chorroarín 280 C.A.B.A. msclocco@fvet.uba.ar
[2] Servicio de Neurología. Hospital Escuela Facultad de Ciencias Veterinarias U.B.A.

Introducción:
La displasia occipital se caracteriza por una malformación en el foramen magno, manifiesto por una extensión dorsal anormal del mismo, posiblemente debida a una osificación incompleta en la región ventromedial del hueso supraoccipital. En función de las alteraciones radiológicas del mismo se clasifica en displasia occipital leve, moderada o grave. Esta afección ha sido estudiada y descripta principalmente en caninos jóvenes de razas miniatura y puede asociarse a otras malformaciones que involucran al sistema nervioso central, como la hidrocefalia, herniación cerebelar y siringomielia. La aparición de esta malformación también ha sido reportada en cachorros de razas Beagle y Cocker Spaniel.
La luxación atlantoaxial se define como la inestabilidad o malformación de dicha articulación y puede resultar de afecciones del ligamento atlanto axial o de hipoplasia de la apófisis odontoides del axis, que permite una flexión excesiva de la misma.
El objetivo de este trabajo es correlacionar la presentación de las dos patologías mencionadas en las razas miniaturas.
Materiales y método:
Se estudiaron 10 caninos (6 machos y 4 hembras) de diferentes razas miniatura de hasta 3 kilos de peso corporal, que incluyeron: 3 Caniche Toy, 4 Yorkshire Terrier y 3 Maltés, que presentaban signos de ataxia y dolor a la palpación de la columna cervical. Además presentaban: convulsiones parciales, convulsiones tónico clónica generalizada y presión cefálica contra objetos.
Todos los pacientes en estudio fueron derivados para estudio radiológico de columna cervical latero-lateral derecho y cráneo-caudal oblicua de cráneo para evaluar foramen magno.
Los estudios se realizaron bajo anestesia general, en la que se utilizó un protocolo de Nalbufina (0,5 mg / kg) + Xylacina (0,5 mg / kg) intramuscular (IM). Luego de la colocación de un catéter endovenoso (EV) en vena cefálica antebraquial, se administro Propofol (2 mg / kg) EV, monitorizando su efecto hasta lograr la relajación deseada para la realización del estudio radiológico. Finalizado el mismo, se revirtió el efecto de la Xylacina con Yohimbina a razón de 0,1 mg/kg EV.
Resultados:
Los 10 caninos estudiados presentaron signos radiológicos de displasia occipital (extensión dorsal del foramen magno) y 4 de los casos presentaron signos radiológicos de inestabilidad atlantoaxial asociada, manifiesta por un incremento del espacio entre la región dorsal de la apófisis espinosa del Axis y el cuerpo el Atlas. Esta última, coincidió con los pacientes que presentaban signos radiológicos de displasia occipital moderada a grave.
Discusión:
Debido a los resultados obtenidos, los autores recomiendan una evaluación completa de cráneo y columna cervical en todos aquellos pacientes de razas miniatura que presenten signos neurológicos, resaltando la necesidad de hacerlo bajo anestesia general para disminuir las posibles complicaciones durante la maniobra y obtener la correcta posición para la toma del estudio radiográfico.
Si bien existen pocos trabajos que relacionen ambas enfermedades, este trabajo podría sugerir una asociación entre displasia occipital e inestabilidad / subluxación atlanto axial. De esto se desprende la importancia diagnóstica en cuanto al pronóstico y tratamiento a implementar.

Descripción de un caso de mastocitoma en hámster ruso (*Phodopus sungorus*)

Regner, P.[1,2,3], Vartabedian, A.*[4].
[1]Laboratorio de Toxinopatología, Centro de Patol. Exp. y Ap., Fac. de Medicina, UBA. José E. Uriburu 950, 5º. C.A.B.A. [2]Cátedra de Inmunología, Fac. de Cs. Veterinarias, UBA, [3]Serv. de Animales de Compañía No Convencionales. Hosp. Esc. de Med. Vet., Fac. Cs. Veterinarias, UBA. [4]Serv. de Histopatología. Hosp. Esc. de Med. Vet., Fac. Cs. Veterinarias, UBA. Av. Chorroarín 280. C.A.B.A. pablo.regner@gmail.com; 1558463695.

Introducción: El hámster ruso (*Phodopus sungorus*) es una especie de hámster enano perteneciente a la familia Cricetidae. Su distribución normal es desde el este de Kazajistán al suroeste de Siberia. Su popularidad como animal de compañía no convencional ha crecido en los últimos años de manera exponencial debido a ciertas características que lo diferencian del hámster dorado (*Mesocricetus auratus*). Algunas de estas son su pequeño tamaño, de alrededor de 7-10 cm, su docilidad y la particularidad de poder convivir en pareja o en grupos. Junto con su adaptación a la cautividad sobrevino también un aumento de su promedio de vida, el cual en naturaleza es de 1.5-2 años mientras que en cautividad paso a ser de 2-2.5, con un alto porcentaje de individuos que sobrepasan los 3 años. Esto, por otro lado, conllevó al aumento de las patologías características de los gerontes como ser artrosis, espondilosis, cataratas y aparición de neoplasias. La prevalencia de estas últimas varia de entre 15-30%[1,2,3] y el promedio de edad de aparición es de 20 meses. Las neoplasias epiteliales son las más comúnmente observadas (60%), dentro de ellas los de mayor aparición son los tumores mamarios adenomas/carcinomas (23%) seguidos papilomas (15%) y los carcinomas de células escamosas (9%). Por otro lado, dentro de los tumores mesenquimales (35%), los de mayor prevalencia son los fibroma/sarcoma atípicos (18%). La prevalencia de los mastocitomas en casi todos los trabajos publicados es nula con excepción de Nishizumi y col. (2000) que describen una prevalencia del 9%. Este trabajo describe el primer caso de mastocitoma diagnosticado en *Phodopus sungorus* en la Argentina.
Examen clínico: Se presentó a consulta un hámster ruso, macho, adulto-geronte (22 meses) y 42 gramos. El mismo presentaba historia de menor actividad y disminución en la ingesta de varias semanas de evolución y a su vez los dueños habían observado la aparición de un “bulto” en el costado izquierdo del hámster que había crecido rápidamente en el transcurso de 2 semanas. A la revisación se observó una deformación en más en relación al flanco izquierdo, de 2 por 4.3 cm de superficie y unos 0.5-0.6 cm de profundidad. La misma presentaba alopecia, era de consistencia firme, superficie lisa y se encontraba libre, sin adherencias al plano muscular. Para obtener un diagnóstico se procedió a realizar una punción aspiración por aguja fina (PAAF) con jeringa de 5 cc y aguja 25/8, Con la muestra obtenida se confeccionaron los extendidos, los cuales fueron fijados al aire y coloreados con una tinción diferencial rápida (Tinción 15). En los mismos se observó una población monomórfica de numerosas células redondas con núcleo central y gránulos citoplasmáticos color púrpura identificables como mastocitos, estos estaban acompañados por escasos eosinófilos. Las atipias celulares fueron moderadas, observándose principalmente anisocitosis. Con estas características citológicas se arribó al diagnóstico de mastocitoma, no pudiéndose establecer su grado, lo cual es posible únicamente a través de la histopatología. Con este diagnóstico se le indicó como tratamiento cirugía, lamentablemente el dueño se negó al mismo por lo que se indicó corticoterapia y tratamiento de sostén.
Discusión: El aumento en la demanda de animales de compañía no convencionales nos lleva a enfrentarnos diariamente a patologías de rara aparición, de las cuales se tiene poca información. La descripción de nuevos casos, de este tipo de patologías, es de alta importancia. Ya que suma mayor información, mejorando de esta manera las herramientas con las que cuenta el médico clínico para llegar a un diagnóstico certero.
Bibliografía: 1-Pogosianz HE, Sokova OI. Tumours of the Djungarian hámster. In: Pathology of Tumours in Laboratory Animals. Vol. 3. Tumours of the Hamster, ed. Turusov VS. IARC *Sci.Pub*. Lyon, France. 451:455, 1982.
2-Cooper JE, Knowler C, Pearson AJ. Tumours in Russian hamsters (*Phodopus sungorus*). Vet Rec 128:335–336, 1991.
3-Kondo H, Onuma M, Shibuya H, et al. Spontaneous tumors in domestic hamsters. *Vet Pathol*.45:674-680. 2008.

Adenocarcinoma de buche en una paloma doméstica (Columba livia)

Lobos, V [1*]; Ierino, S [2]; Vartabedian, A. C [3]
[1] Ex ayudante de 1° del Hospital Escuela FCV UBA, Buenos Aires, Argentina. Práctica privada lobosveronica9@hotmail.com
[2] Ayudante de 1° Cátedra de Medicina, producción y tecnología de fauna acuática y terrestre FCV UBA Unidad de animales no convencionales Hospital Escuela FCV UBA Buenos Aires, Argentina sandraierino@hotmail.com
[3] Área de Patología Clínica - Hospital Escuela FCV UBA, Buenos Aires, Argentina patclin@fvet.uba.ar

Introducción: Se presentó a consulta una paloma doméstica (Columba livia) de vida silvestre con una deformación en más en ventral de la región cervical. Luego de su evaluación, se procedió a la remoción quirúrgica para su posterior diagnóstico histopatológico. El mismo reveló un adenocarcinoma de tipo sólido del buche, patología de muy baja incidencia. El presente trabajo tiene como propósito determinar el tipo de masa y su morfología microscópica para aportar información sobre enfermedades neoplásicas en estas aves.
Descripción: durante la cirugía se comprobó que la masa se encontraba adherida a varias estructuras de la región, incluyendo los grandes vasos sanguíneos. La histopatología reveló un proceso neoplásico maligno con estructura sólida compuesto por una proliferación de células epiteliales que invade casi todo el espesor de la pared del buche, observándose conservada únicamente parte de la musculatura lisa. Se describen varios focos necróticos, hemorrágicos, reacción inflamatoria secundaria y un elevado grado de anaplasia celular. El diagnostico histopatológico informa un adenocarcinoma de tipo sólido en buche
Conclusión: es escasa la información acerca de las enfermedades que afectan a la fauna urbana. Es necesario que el veterinario dedicado a la clínica de aves, recabe la mayor información posible y considere a las neoplasias dentro de los posibles diagnósticos diferenciales de las patologías del buche.

Tratamiento de la paramixovirosis en la paloma doméstica (*columba livia*) con citoquinas aviares. Reporte de un caso clínico

Mattiello R.[1]*, Maure P.[2], Pereira C.[3], di Girolamo F.[4], Boviez Mattiello S.[5]
[1] Cátedra de Medicina, Producción y Tecnología de Fauna Acuática y Terrestre. Facultad de Ciencias Veterinarias-UBA; [2]Centro de Inmunoterapia Veterinaria CIV; [3]IDIM CONICET; [4] BioAlquimia; [5]Carrera de Veterinaria-USAL. rmattiello@fvet.uba.ar

El virus de la Paramixovirosis de la paloma –perteneciente a la familia Paramixoviridae, género *Rubulavirus, Paramixovirus* tipo 1 (Pigeon PMV-1)-provoca la enfermedad en palomas mensajeras, de forma y urbanas; aves silvestres y de corral. El reporte del primer brote de la enfermedad en palomas mensajeras fue realizado en Irak en el año 1978. Posteriormente se la detectó en Europa, Canadá y Estados Unidos, en tanto que, partir de 1985, es considerada de distribución mundial. En nuestro país se la diagnosticó por primera vez en 1985, aislándose el PMV-1 a partir de palomas mensajeras en la provincia de Buenos Aires. El Pigeon PMV-1 provoca lesiones neurológicas severas que dejan secuelas de por vida, muchas veces mortales. Epidemiológicamente es importante, ya que las palomas son consideradas población de riesgo para la avicultura industrial. El Pigeon PMV-1 es una variante mesogénica del virus de Newcastle, siendo actualmente clasificada como cepa patógena.
Las citoquinas son un grupo de proteínas secretadas por las células de bajo peso molecular, producidas durante las respuestas inmunes natural y específica. Se unen a los receptores de membrana de las célula diana, iniciando una cascada de transducción intracelular que altera el patrón de expresión génica, produciendo en éstas una determinada respuesta inmunológica. El interferón alfa (INF α) es producido por varios tipos celulares: los linfocitos T y B, macrófagos, fibroblastos, células endoteliales y osteoblastos, entre otros, y es un importante componente de la respuesta antipatogénica intracelular. Estimulan a los macrófagos y a las células NK, haciéndolas más activas contra los virus y tumores. En aves, su estructura es similar a la de mamíferos; aunque su homología es muy baja -menor del 50%-, su gen codifica para 163 aa y su peso molecular (PM) es de 19.078 daltons (D). La interleuquina 2 (IL 2) actúa como un factor de crecimiento de linfocitos T, induce todos los tipos de subpoblaciones de linfocitos y activa la proliferación de linfocitos B. Es necesaria para el establecimiento de la memoria inmunológica celular, así como para el reconocimiento de autoantígenos y antígenos foráneos. Tiene una importante función en la regulación de las respuestas de los linfocitos T mediante su acción sobre los linfocitos T reguladores. En aves, su estructura es similar a la IL15 de mamíferos, codifica para 122 aa, y su PM es de 14.101 D. Este grupo de trabajo ha optimizado los genes de estas dos citoquinas para la expresión en *E. coli* y los ha clonado en un vector de alto número de copias inducible con IPTG (Isopropílico-β-D-1-tiogalactopiranósido) y con resistencia a ampicilina. Dicho vector fue usado para transformar la *E. coli* DH5α. Nuestro objetivo es demostrar la actividad biológica y la eficacia de un combinado oral de INF α e IL 2 aviares, para el tratamiento de infecciones virales.
En julio de 2013, una paloma urbana de ocho meses de edad, criada a mano y posteriormente liberada por una rescatista que la trajo a consulta, presentaba un cuadro de anorexia, emaciación, signos respiratorios (conjuntivitis, rinitis), diarrea, poliuria y severos signos neurológicos (ataxia, tortícolis, opistótonos, convulsiones, torneo, tremores y parálisis de alas y patas).
Concomitantemente, era presa de parásitos externos, coccidios, *Trichomonas gallinae* y *Candida* spp. A pesar del grave estado del animal, la dueña solicitó su tratamiento. Para confirmar infección con el Pigeon PMV-1 se obtuvieron muestras de hisopado traqueal y cloacal del ave para diagnóstico por técnicas moleculares. El ARN viral se extrajo con Trizol® y fue amplificado por la técnica de RT-PCR, utilizando oligonucleótidos específicos para la región del sitio de clivaje de la proteína de fusión (F) de PMV-1.
El ave fue tratada con: diazepam 2 mg/kg durante los eventos convulsivos, que persistieron durante la primera semana; carbaryl al 5% en talco para eliminar los parásitos externos; toltrazuril 7,5 mg/kg cada 24 horas durante 3 días, para los coccidios; tinidazol 50 mg, 1 toma para las trichomonas; nistatina jarabe 0,5 ml cada 12 horas durante 5 días, para la candidiasis y complejo vitamina B para mejorar la sintomatología nerviosa. El tratamiento específico implementado contra el Pigeon PMV-1 fue: interferón α (100 UI) e interleuquina 2 (LAL< 25 ng) aviar recombinante, cada 24 horas por el plazo de 3 semanas. El ave fue alimentada en forma forzada en buche con papilla a base de Ensure®, 30 ml cada 12 horas, hasta que empezó a hacerlo por sí misma (21 días postratamiento). Al cabo de tres semanas se repuso totalmente, no quedándole ninguna secuela nerviosa. Después de 10 días de prácticas de vuelo, el ave fue nuevamente liberada con éxito.
Para el tratamiento efectivo de enfermedades virales, el presente trabajo postula el uso de inmunomoduladores aviares (INF α e IL 2).