Asociación de Veterinarios Especializados en Animales de Compañía de Argentina
AVEACA
Pertenecer es Crecer

ISSN N° 3008-7449

PRAXIS

Revista de Divulgación Científica de la Asociación de Veterinarios Especializados en Animales de Compañía de Argentina | AVEACA

- **Presencia de Contracaecum SP. (Nematoda: Anikasade) en un Cormorán negro (Phalacrocoracidae Brasilianus):** Lesiones macroscópicas y microscópicas.
- **Sarcoma Histocítico localizado:** Reporte de un caso clínico en un canino mestizo de Boyero de Berna.
- **Estudio retrospectivo de lesiones asociadas con el sistema nervioso central de caninos y felinos de CABA.**

07
EDICIÓN 7
Agosto 2023

AVEACA
Pertenecer es Crecer

Staff

Editores responsables
Dr. Luciano Casas

Comité Editorial
Dr. Luciano Casas
Dra. Adriana Duchene
Dr. Sebastián Iveli
Dra. Silvina Zapata

Comisión Directiva
Presidente: Dr. Luciano Casas
Vicepresidente: Dra. Silvina Muñiz
Secretaria: Dra. Verónica Leibaschoff
Prosecretaria: Dra. María José Caruso
Tesorera: Dr. Javier Mas
Protesorero: Dra. Claudia Abramovich
1° Vocal titular: Dra. Adriana Duchene
2° Vocal Titular: Dr. Sebastián Iveli
3° Vocal titular: Dra. Claudia Savan
4° Vocal Titular: Dra. Verónica Micciulo
1° Vocal Suplente: Dra. Natalia Burgos
2° Vocal Suplente: Dr. Vartabetian Alberto

Comisión Revisora de Cuentas
Miembro titular: Dr. Adrián Rigazzi
Miembro Titular: Dra. Silvina Zapata
Miembro Suplente: Dra. Silvia Vai

7° EDICIÓN - ISSN N° 3008-7449

Seguinos en redes

www.aveaca.org.ar

Editorial

Desde el Comité Científico de AVEACA (Asociación de Veterinarios Especializados en Animales de Compañía de Argentina), me resulta gratificante comunicarme con ustedes para presentarles una nueva edición de nuestra Revista Praxis, en su formato digital. La Revista Praxis no sólo es un medio de comunicación sobre las actividades que desarrolla nuestra asociación; sino que tiene como misión la publicación de trabajos científicos y artículos de divulgación profesional. Entendemos como asociación profesional que esta misión es de gran utilidad, brindando actualización de contenidos para los Médicos Veterinarios de pequeños animales y de animales no tradicionales.

Con el objetivo claro y una firme voluntad de poder llegar a un número cada vez mayor de profesionales, es que optamos desde hace varios años por esta actual versión digital, federalizando de este modo nuestra revista. Con cada número, nos proponemos jerarquizar nuestra profesión y para poder lograrlo, es que invitamos a todas las asociaciones veterinarias y a destacados colegas de Argentina a participar con sus publicaciones.

Quiero agradecer, la participación de importantes empresas del canal veterinario que nos acompañan, las que, con su publicidad nos ayudan a tomar conocimiento de los productos que están disponibles en el mercado para poder resolver los problemas y necesidades de nuestros pacientes. Y nuestro agradecimiento especial a todos los que participaron en el proceso de llevar adelante esta nueva edición de la revista.

Reitero una vez más la oportunidad que me brinda este medio para invitarlos a todos a participar, publicando sus trabajos científicos sobre distintas temáticas, presentando casos clínicos de interés y también, a aquellos que aún no lo hicieron, a honrarnos con su afiliación dándonos su apoyo y confianza al formar parte de nuestra Asociación. Deseamos que esta nueva publicación satisfaga plenamente sus expectativas.

Med. Vet. Luciano Casas
Presidente AVEACA

Sumario

PÁGINA 04
Presencia de Contracaecum SP. (Nematoda: Anikasade) en un Cormorán negro (Phalacrocoracidae Brasilianus):
Lesiones macroscópicas y microscópicas.
Netri M.C.
Garijo S.
Arias N.
Facultad de Ciencias Veterinarias.
Universidad Nacional de La Plata.

PÁGINA 10
Sarcoma Histiocítico Localizado
Reporte de un caso clínico en un canino mestizo de Boyero de Berna.
Borrelli S.O.
Cátedra de Enfermedades de Caninos y Felinos Domésticos. Facultad de Ciencias Veterinarias. Universidad Nacional de La Plata. Argentina.

PÁGINA 16
Estudio retrospectivo de lesiones asociadas con el sistema nervioso central de caninos y felinos de CABA.
Santelices Iglesias OA,
Wright C,
Grandinetti JAB,
Duchene AG, Lavid A, Barbeito CG,
Portiansky EL

Netri M.C. 1*
Garijo S.1
Arias N.1



.1

1-Cátedra de Enfermedades de Aves y Pilíferos
2-Cátedra de Producción de Aves y Pilíferos Facultad de Ciencias Veterinarias. Universidad Nacional de La Plata. cnetri@fcv.unlp.edu.ar

Presencia de Contracaecum SP. (Nematoda: Anikasade) en un Cormorán negro

(Phalacrocoracidae Brasilianus): Lesiones macroscópicas y microscópicas.

Los miembros Ascaroideos del género Contracaecum son ampliamente distribuidos alrededor del mundo, han sido descriptos en gran variedad de aves marinas o relacionadas a entornos acuáticos, aunque también se describen en peces y mamíferos marinos. Estos parásitos poseen un ciclo de vida indirecto (Figura1), en el que intervienen invertebrados acuáticos y peces como hospedadores intermediarios, siendo las aves piscívoras sus huéspedes definitivos, afectando el proventrículo, ventrículo o intestino según el huésped y especie en cuestión. El biguá o cormorán negro (Phalacrocorax brasilianus) es una especie ampliamente difundida en nuestro país y en todo Centro y Sudamérica, son piscívoras por lo tanto participan en el ciclo de vida de Contracaecum. Esta discutida la interacción y capacidad de enfermar a este tipo de aves.

El objetivo del presente trabajo es describir alteraciones macroscópicas y microscópicas halladas en el tracto digestivo de un biguá asociadas a la presencia de Contracaecum sp.

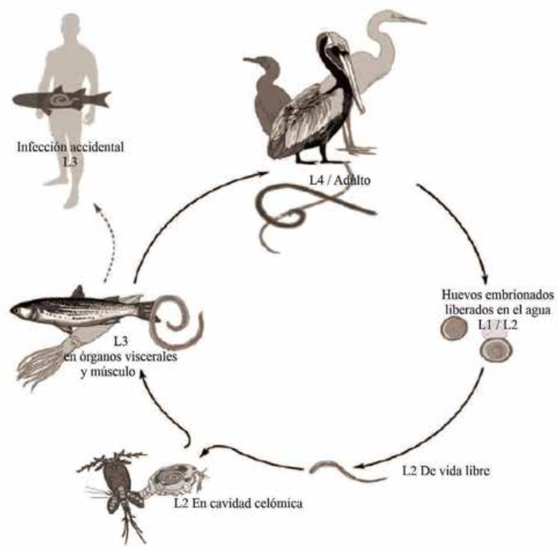

Figura 1. Ciclo vital conceptual de Anisakidos
(tomado y modificado de Salazar-Bermúdez, 2011)

Materiales y métodos: El ave fue llevada a la consulta veterinaria con debilidad, deshidratación y regurgitaciones conteniendo abundantes vermes, finalmente murió. Fue remitida al Laboratorio Diagnostico de Enfermedades de Aves y Pilíferos (LaDEAP) de la Facultad de Ciencias Veterinarias de la Universidad Nacional de La Plata. (FCV.UNLP). En la instancia de la necropsia el estómago glandular y el esófago fueron lavados bajo chorro de agua para recolectar la totalidad de los vermes libres en el lumen, los cuales fueron fijados en Alcohol 70° para su posterior identificación, además se recolectaron muestras para histopatología del proventrículo, estómago muscular, hígado, esófago e intestinos. Las mismas fueron fijadas en formol al 10% y procesadas por la técnica de rutina, utilizando tinciones de Hematoxilina & Eosina.

Hallazgos de Necropsia: En la necropsia se observó el lumen del proventrículo ocupado por abundantes vermes en su mayoría anclados a la mucosa gástrica (Figura 2-4), el resto libres en la luz del órgano y obstruyendo en parte la salida hacia el duodeno, acompañados de abundantes detritus, restos de alimento y contenido líquido hemorrágico (Figura 3). La mucosa se observó congestiva, con áreas necróticas y ulceradas (Figura 2). El duodeno y el hígado se encontraron congestivos, este último además con un leve agrandamiento, la vesícula biliar se observó pletórica.

Hallazgos Hispatológicos: El proventrículo reveló ausencia de glándulas superficia-

Figura 2. Proventrículo. Vermes anclados a la pared del órgano. Mucosa edematizada coáreas necróticas y ulceradas

Figura 3. Proventrículo. Abundantes detritus y contenido hemorrágico en la luz del órgano

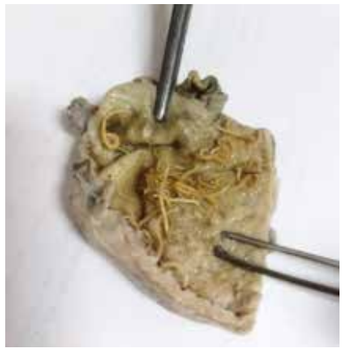

Figura 4. Proventrículo. Sección de órgano fijado en formol. Presencia de vermes anclados a la pared.

les y gran parte de lámina propia a causa de la necrosis, las glándulas profundas (yemas glandulares) están expuestas a la luz, algunas presentan severa necrosis de las células de los adenómeros. En el interior de estas se observaron numerosos vermes ocupando la luz (Figura 5), pudiéndose identificar en los mismos la presencia de una cutícula gruesa, el intestino y cordones nerviosos, como así también contenido necrótico celular descamado, con escasas colonias bacterianas en el interior (Figura 6). Alrededor de las glándulas profundas, se observó escaso infiltrado inflamatorio de tipo linfocitario y células gigantes; en algunas regiones se detectó abundante formación de tejido conectivo (fibroplasia) (Figura 7-8). En duodeno se observó

enteritis necrotizante severa con presencia de vermes adultos con huevos en su interior.

Figura 5. Proventrículo 20x H&E En el interior de las glándulas profundas se observaron numerosos vermes ocupando la luz, como así también contenido necrótico celular descamado.

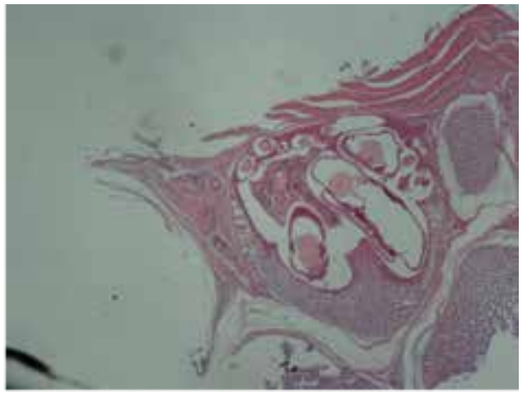

Figura 6. Proventrículo 40x H&E. Contenido celular necrótico, Vermes, edema interglandular.

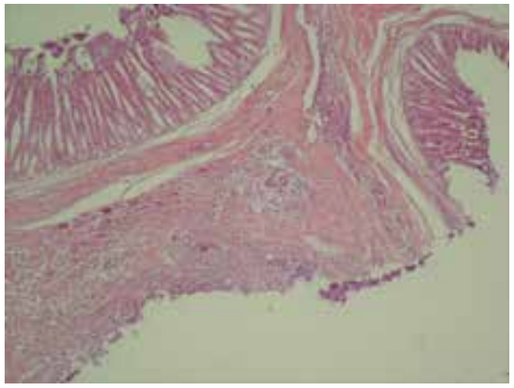

Figura 7. Proventrículo 20x H&E Ausencia de glándulas superficiales y parte de lámina propia a causa de la necrosis y fibrosis. Escaso infiltrado inflamatorio.

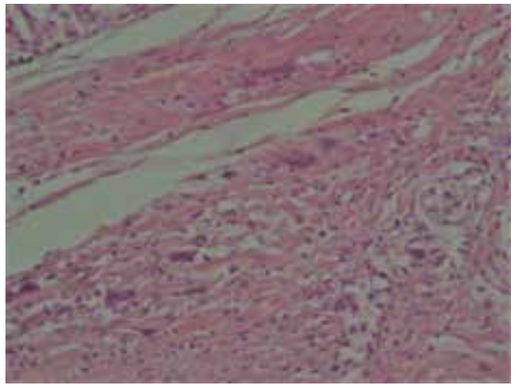

Figura 8. Proventrículo 40x H&E. Escasa respuesta inflamatoria de linfocitos y células gigantes.

Las características morfológicas observadas en los especímenes recolectados en alcohol 70° nos permitió identificarlos como Contracaecum sp., los mismos presentaron formas alargadas, sección circular y color blanquecino, con tres labios bien definidos, separados por interlabios de menor tamaño (Figura 9). El extremo posterior es cónico, se pueden identificar la desembocadura del ano, un mucron y los machos presentan espículas copuladoras (Figura 10-11) .

Figura 9. Contracaecum sp. 4x Tres labios definidos, separados

Figura 10. Figura 10 Contracaecum sp 4x Extremo posterior cónico, por interlabios de menor tamaño. Desembocadura del ano

Figura 11. Contracaecum sp. 4X Extremo posterior con espículas copuladoras

Conclusiones: Los estudios en aves relacionadas a entornos acuáticos han demostrado que la presencia de Contracaecum es altamente frecuente. Se han registrado altas cargas parasitarias que mostraron pocos o ningún signo de enfermedad, por lo que se ha sugerido que el estatus inmune del animal y las enfermedades intercurrentes podrían influir. Algunos autores sugieren relaciones de mutualismo, en presencia de alimento los parásitos ayudarían a la digestión de estos. Otros apoyan la relación parasitaria en lugar de mutualista, al informar que la alta intensidad de vermes interfiere con la digestión y la absorción, y generalmente contribuye a la mortalidad en aves debilitadas por otros factores estresantes como infecciones bacterianas o contaminantes ambientales.

Teniendo en cuenta los días en que el animal silvestre estuvo en cautiverio, desprovisto de cuidados básicos referentes al hábitat, alimentación y en las condiciones de debilitamiento en que arribo a la consulta sugieren una situación de estrés que pudo empeorar el cuadro. La gran masa de parásitos necroso la mucosa gástrica, como así también obstruyo e impidió el normal pasaje de alimentos del estómago al duodeno, lo cual lo demuestra la presencia de una vesícula biliar pletórica y el contenido del estómago. Los hallazgos encontrados en este animal sugieren que altas cargas parasitarias podrían tener significativos efectos patógenos, debido al daño masivo de la mucosa estomacal, como así también a la propia interferencia de la masa de vermes sobre el procesado normal del alimento por parte del ave.

Debido a la amplia distribución geográfica del biguá (Phalacrocorax brasilianus) se destaca su rol en la dispersión y continuidad del ciclo. Futuros estudios serán necesarios para definir el impacto real que esta parasitosis tiene sobre el huésped, así como las interrelaciones con su sistema inmune y otras enfermedades intercurrentes.

Bibliografía:

Atkinson C, T. N. (2008). Parasitic diseases of wild birds. Wiley-Blackwell.

Biole F, G. S. (2012). PRIMER REGISTRO DE Contracaecum australe (NEMATODA: ANISAKIDAE) EN Phalacrocorax brasilianus (AVES: PHALACROCORACIDAE) DE LA REGIÓN CENTRAL DE ARGENTINA. BioScriba, 1-11.

Pardo, S. (2009). ÍNDICES PARASITARIOS Y DESCRIPCIÓN MORFOLÓGICA DE Contracaecum sp. (NEMATODA:. MVZ Cordoba, 1712-1722.

Rokicki J, S.-R. J. (2011). Pathology associated with Contracaecum rudolphii (Nematoda:Anisakidae) infection in the great cormorant Phalacrocorax carbo. Helmintologia48, 29-35. doi://doi.org/10.2478/s11687-011-0006-6

Yañez F, F. I. (2017). First pathological report of parasitic gastric ulceration in Humboldt penguin. Latin American Journal of Aquatic Research, 40(2), 448-452. doi:doi:http://dx.doi.org/10.3856/vol40-issue2-fulltext-20



Borrelli S.O.
sborrelli@fcv.unlp.edu.ar

Cátedra de Enfermedades de Caninos y Felinos Domésticos.
Facultad de Ciencias Veterinarias.
Universidad Nacional de La Plata

Sarcoma Histiocítico Localizado

REPORTE DE UN CASO CLÍNICO EN UN CANINO MESTIZO DE BOYERO DE BERNA

RESUMEN

Las enfermedades histiocíticas caninas constituyen un grupo de enfermedades bien reconocidas dentro del cual se describen el histiocitoma cutáneo canino, la histiocitosis cutánea de células de Langerhans y el complejo sarcoma histiocítico. Este último es de comportamiento maligno y se localiza principalmente en las extremidades, articulaciones y órganos como el bazo, nódulos linfáticos y pulmones. Los signos clínicos son muy heterogéneos y dependen de las estructuras afectadas. El diagnóstico está basado en la anamnesis, examen clínico y en la ausencia de agentes infecciosos. El diagnóstico definitivo puede ser obtenido por histopatología y/o por inmunohistoquímica. La escisión quirúrgica es el tratamiento de elección que debe ser combinada con quimioterapia. El pronóstico es malo.

El objetivo del presente trabajo es documentar un caso de un canino, de raza mestizo de Boyero de Berna, macho entero, de 8 años de edad que se presenta a la consulta conuna lesión cutánea, de dos meses de evolución, de forma nodular en la región plantar del metatarso del miembro posterior derecho, con historial de lamido y claudicación intermitente. Estado general bueno, con un cierto decaimiento. Se realizó extirpación quirúrgica de la masa y el posterior estudio histopatológico con diagnóstico de sarcoma histiocítico.

INTRODUCCION

Esta neoplasia se caracteriza por la infiltración de histiocitos neoplásicos en diferentes tejidos, desde la piel hasta órganos internos, clasificándose en las formas localizada o diseminada.

El complejo sarcoma histiocítico comprende un número de entidades clínicas diferentes que se originan de las células dendríticas intersticiales o macrófagos derivados de la medula ósea. Cuando esta neoplasia histiocítica, origina en un solo sitio o en un solo órgano (solitario o con múltiples focos) se denomina sarcoma histiocítico localizado.

Esta forma de presentación se localiza de manera más habitual como una lesión primaria ubicada en piel o tejido subcutáneo de las extremidades. Tiene mejor pronóstico si se trata temprano por escisión quirúrgica total de la masa o amputación de la extremidad.

Si se difunde a sitios distantes como los nódulos linfáticos, el tejido periarticular, bazo, hígado, pulmón o médula ósea la enfermedad se denomina sarcoma histiocítico diseminado. Esta forma de sarcoma histiocítico es muy agresiva e invasiva localmente, siendo la metástasis a nódulos linfáticos regionales muy habitual.

Las razas más comúnmente afectadas son Retriever de pelo liso, Golden Retriever, Labrador Retriever, Rottweiler y Boyero de Berna. La edad de presentación es entre los 6 y 11 años. No existe predilección sexual.

La citología es una técnica muy útil como primer paso diagnóstico, pero el diagnóstico definitivo se realiza mediante la histopatología, que puede complementarse con inmunohisto¬química la para identifican las líneas celulares.

Para su tratamiento es importante diferenciar si se trata de un tumor localizado o, por el contrario, de una forma diseminada. En el caso de ser localizado suele ser localmente agresivo y el compromiso en nódulo linfático regional es frecuente, por lo que el tratamiento se basa en la ablación qui¬rúrgica del tumor. En el caso de la forma diseminada requerirá, además de cirugía de quimioterapia.

CASO CLINICO

Se presenta a consulta un canino de raza mestizo de Boyero de Berna, macho entero, de 8 años de edad, de peso 39 kg, con plan sanitario de vacunación y desparasitación vigentes y con antecedente de dermatitis crónica alérgica.

Presenta un nódulo cutáneo de 4 cm de diámetro, alopécico, color rosa intenso, sobreelevado, de límites netos, superficie lisa, no ulcerada y consistencia firme ubicada en la zona plantar del metatarso del miembro posterior derecho. Evolución de 2 meses aproximadamente. Claudicación intermitente en las últimas 24 hs., lamido de la región, decaimiento y facie de dolor.

Al examen físico el estado general es bueno con los parámetros fisiológicos dentro de los rangos normales. Presencia de eritema, en hocico, orejas, axilas y dolor en la zona de la lesión nodular cutánea. *(Figura 1)*

Figura 1: Masa (tumor) sobreelevada de 4 cm de diámetro en cara plantar del miembro pelviano.

Se realiza hemograma y bioquímica sérica, y determinación de anticuerpos frente a Leishmania infantum y Ehrlichia, mediante técnica de inmunofluorescencia indirecta, con resultados negativos. Se lleva a cabo toma de muestra para citología mediante PAF (punción con aguja fina) y ecografía abdominal sin hallazgos significativos.

Las imágenes citológicas fueron compatibles con proceso inflamatorio crónico.

Los resultados de los estudios de sangre revelan valores considerados dentro de los parámetros normales, con excepción del hemograma en el que se observa una leve leucocitosis que se asocia a la dermatitis. *(Figura 2)*

HEMOGRAMA	Valores hallados	Valores de referencia
		Perro
Hematocritos (%)	37	35 – 55
Eritrocitos (mill/ul)	5365000	5 – 8
Hemoglobina (g/dl)	13.7	12 – 18
Reticulocitos (%)	0.9	0 – 1,5
Leucocitos (/ul)	16500	7000/14000
Neutrófilos en banda (%)	3	0 – 3
(/ul)	(495)	0 – 300
Neutrófilos segmentados (%)	75	60 – 77
(/ul)	(12375)	3000/11000

Linfocitos	(%)	21	15 – 35
	(/ul)	(3465)	1500/5000
Eosinófilos	(%)	0	2 – 7
	(/ul)	(0)	100 – 1000
Monocitos	(%)	1	2 – 7
	(/ul)	(165)	< 1500
Basófilos	(%)	0	0 – 1
	(/ul)	(0)	< 100
Observación			
Plaquetas	(x10)	330	200-600
Glucosa	(g/l)	72	60-120
Urea	(mg/dl)	42	15-45
Creatinina	(mg/dl)	0.8	< 1.4
Proteínas Totales	(g/dl)	7.3	5.7-7.5
A.S.T (GOT)	(u/l)	27	< 30
A.L.T (GPT)	(u/l)	22	< 25
Fosfatasa Alcalina	(u/l)	287	< 500

Figura 2: Análisis de sangre que indica solo un leve aumento de los leucocitos.

Se indica hacer biopsia por escisión parcial de la lesión o por escisión total de la masa, decidiéndose el propietario por la segunda opción.

Se instaura tratamiento previo con antibióticos y antiinflamatorios tópicos (neomicina sulfato, dexametasona, benzocaína y bacitracina).

Se le realiza estudio prequirúrgico que incluía a los estudios previos solicitados, radiografía lateral torácica y electrocardiograma. Los valores de este estudio estuvieron dentro de los parámetros normales.

Luego de siete días, la lesión presenta mejoría y el paciente muestra menos dolor. Se le realiza el procedimiento quirúrgico, extirpando todo el tejido afectado. *(Figura 3-4-5)*.

En el post-operatorio se coloca collar Isabelino para prevenir las complicaciones que pueden ocurrir como: automutilación y lamido del sitio de la cirugía.

Se trata con cefalexina vía oral, dosis 20 mg/kg/día, durante una semana, y curas con antiséptico clorhexidina hasta que se retiren los puntos a los 10 días después de la cirugía. Aunque hubo dehiscencia de unos puntos de la sutura, el paciente se recupera por completo y 30 días después de la cirugía el aspecto de la herida quirúrgica es bueno con una cicatrización por segunda intensión en proceso. A la revisación clínica se aprecia una leve edematización del miembro y linfoadenomegalia del poplíteo derecho. *(Figura 6-7)*

Figura 3: Incisión quirúrgica de la masa implicada

Figura 4: Proceso quirúrgico. No presenta adherencias musculares.

Figura 5: Proceso de sutura.

Figura 6: Cicatrización de la herida por segunda intención. Leve edematización del miembro.

La biopsia fue remitida para estudio histopatológico y parte del tejido fue enviado para cultivo micológico y bacteriano en medios aerobios y anaerobios.

Al examen histopatológico se observó tejido vascularizado con múltiples focos de necrosis con proliferación neoplásica de células pleomórficas, con anisocariosis severa,

Figura 7: Toilette de la herida quirúrgica con edema moderado en la región tarso tibial de la extremidad posterior derecha.

cariomegalia y multinucleación. Estas células poseen un citoplasma eosinófilo de tamaño variable con presencia variable de material fagocitado. Su núcleo es excéntrico y presenta cromatina granular y hasta 3 nucléolos prominentes. Se observan émbolos tumorales y linfocitos difusos. *(Figura 8)*.

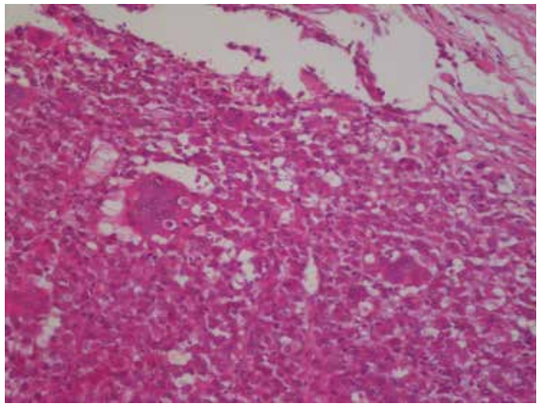

Figura 8: Aspecto histológico del sarcoma histiocítico cutáneo localizado. Imagen 20x Tinción HE. Células pleomórficas, con anisocariosis severa, pleomorfismo nuclear y multinucleación.

En el cultivo bacteriano demostró un crecimiento de Klebsiella y Escherichia coli siendo ambos sensibles a trimetroprim sulfametoxazol, cefalexina y quinolonas. El cultivo micológico no hubo desarrollo.

Debido al pronóstico que presenta esta entidad y la probabilidad de metástasis se solicita ecografía abdominal control y se recomienda la realización de quimioterapia. Pese a los resultados obtenidos en el histopatológico y a la gravedad del diagnóstico los tutores solo accedieron a realizar la ecografía.

Se efectúa ecografía abdominal para descartar lesiones viscerales, evidenciándose linfoadenopatía de iliacos, de 18 x 31 mm el derecho y 17 x 29 mm el izquierdo, de bordes regulares y ecoestructura hipoecoica y homogénea. Conclusión: linfoadenopatía infiltrativa / inflamatoria. Figura 9.

Figura 9: Ecografía abdominal. Linfoadenopatía iliaca de aspecto inflamatorio/infiltrativa.

Se realiza estudio radiográfico de tórax (tres incidencias) en búsqueda de metástasis pulmonares y afección de nódulos mediastinales con resultados negativos. Los estudios de sangre control revelan valores considerados dentro de los parámetros normales, excepto de la fosfatasa alcalina con un valor de 752 u/l.

El tutor acepta el tratamiento con ciclosporina vía oral a 8 mg./kg/día, dosis que fue bien tolerada por el animal, con disminución de la linfoadenopatía iliaca y poplítea a partir de los 20 días del tratamiento. A los 90 días tanto el linfonódulo poplíteo como los linfonódulos iliacos había reducido a su tamaño normal. Durante 5 meses se mantuvo con ciclosporina a una dosis de 4 mg/kg/día, siendo bien tolerada, no surgiendo nuevas lesiones cutáneas ni reacción de los linfonódulos.

DISCUSION

El sarcoma histiocítico localizado y diseminado canino puede cursar con lesiones cutáneas idénticas tanto al examen clínico como histológico. Es importante realizar la estadificación del paciente mediante procedimientos de diagnóstico por imagen, como ecografía abdominal y radiografías de tórax, para descartar presentación diseminada ya que estos procesos pueden pasar desapercibidos cuando las lesiones ocurren en sitios ocultos por ejemplo bazo, pulmón y medula ósea. La inmunohistoquímica es de gran utilidad para poder llegar a un diagnóstico definitivo en los casos atípicos siendo positivos a la marcación con el antígeno CD18.

La diseminación del sarcoma histiocítico es muy rápida y frecuentemente ocurre en los diferentes órganos de las cavidades (Kociba, 2002); (Withrow y Vail, 2007); (Asakami, Bonkobara, Washizu, Iida y Kondo, 2006). Su existencia sólo es reconocida después de la aparición de los signos clínicos, cuando la enfermedad ya está muy avanzada. Comúnmente hace metástasis extensas lo que dificulta encontrar el origen primario del tumor. Varios autores reportan que, aunque sea diagnosticada en forma precoz, el pronóstico es malo (Fulmer y Mauldin, 2007); (Swtt, Miller y Griffin, 2001).

Un factor involucrado en la presentación del sarcoma histiocítico es la edad, encontrando que los más afectados son los pacientes geriátricos (Moore, Affolter y Vernau, 2006).

Las diferentes razas en las que se ha reportado son Boyero de Berna, Rottweiler, Golden Retriever, Labrador Retriever y Retriever de pelo liso (Birchard y Sheerding, 1996); (Kociba, 2002); (Padgett, Madewell, Keller, Jodar y Packard, 1995).

Los signos clínicos típicos del sarcoma histiocítico dependen de su localización, pero incluyen letargia, linfoadenopatía, pérdida de peso, hepatomegalia, esplenomegalia, pancitopenia y dificultad respiratoria (Birchard y Sheerding, 1996); (Kociba, 2002); (Withrow y Vail, 2007). Este paciente en particular no presenta la mayoría de dichos signos por su localización cutánea, como lamido de la región, decaimiento y facie de dolor se atribuye a su dermatitis alergia atópica crónica.

Pese a que hubo un crecimiento bacteriano en el cultivo, el tipo de bacteria y la no respuesta a los antibióticos sugieren que se trata de una contaminación bacteriana debido a su dermatitis atópica.

El método complementario como radiografía de tórax, ecografía y laboratorio brinda al paciente un pronóstico más certero estableciendo el grado de compromiso del proceso, pero el diagnóstico definitivo del sarcoma histiocítico se alcanza con la histopatológica (McGavin, Carlton y Zachary, 2001) e inmunohistoquímica (Meuten, 2002).

Con el tiempo transcurrido de la cirugía y los resultados obtenidos se solicita ecografía abdominal y radiografía control.

El tratamiento de elección para el sarcoma histiocítico cutáneo es la escisión quirúrgica (Birchard Y Sheerding, 1996); (Dobson y Lascelles, 2003). Los tratamientos médicos con corticoides a dosis inmunosupresoras han resultado efectivos en un 50 % de los casos. En este paciente no hubo respuesta a los corticoides por utilizar una dosis antinflamatoria, no inmunosupresora y en forma tópica.

El tratamiento quimioterapéutico junto con la escisión de la neoplasia aumenta la expectativa de vida del paciente, aunque todos concluyen que el pronóstico de esta enfermedad a mediano y largo plazo es malo (Moore, Affolter y Vernau, 2006); (Uno, Momoi,Watari, Goitsuka yTsujimoto,1993); (Withrow y Vail, 2007); (Yasunori; y col, 2012).

Los protocolos frecuentemente utilizados para la quimioterapia para este tipo de tumor son ciclosporina y leflunomida (Affolter y Moore, 2000); (Affolter y Moore, 2002) aunque también existen reportes de la utilización de doxorrubicina liposomal, paclitaxel, ciclosfosfamida, vincristina, prednisona, mitoxantrona, dacarbazina y etoposide (Withrow y Vail, 2007).

A los tutores del canino se les propone la posibilidad de realizar quimioterapia como tratamiento complementario a la cirugía, pero no accedieron a esta alternativa, pero con el transcurrir del tiempo y la presencia de los linfoadenopatía reactiva detectados ecográficamente a los 30 días posquirúrgico acepta el tratamiento con la quimioterapia.

La ciclosporina es un inmunomodulador que inhibe la activación de los linfocitos T. Se utiliza en diferentes enfermedades cutáneas como la atopia, adenitis sebácea, lupus eritematoso cutáneo. La dosis es variable según el proceso a tratar entre 1-20 mg kg/día. En esta paciente se emplea una dosis de 8 mg/Kg/día como dosis inicial y 4 mg/kg/días como dosis mantenimiento durante 5 meses. La disminución de la linfoadenopatía iliacos y poplíteos comenzó a los 20 días, llegando a la normalidad a los 2 meses, coincidiendo estos datos con los descritos por otros autores que es de un rango entre 15-162 días. (Palmeiro BS, Morris DO, Goldschmidt HM, Mauldin, 2007).

La evolución satisfactoria del canino fue de corto plazo de tiempo entre la aparición de la masa tumoral, la revisión clínica inicial, la utilización de ayudas diagnósticas, la realización de la cirugía y el tratamiento quimioterapico en comparación con la información publicada en la actualidad.

Se le recomendó al tutor del canino el

seguimiento por medio de radiología de tórax, ecografía abdominal y análisis de sangre cada 3 meses, sumado a la observación de cambios clínicos. En el transcurso de 11 meses se realizaron 2 controles sin ningún cambio aparente.

BIBLIOGRAFIA

Affolter VK, Moore PF: Histiocitosis cutánea y sistemática canina: una histiocitosis reactiva de origen dendrítico. Am J Dermatopathol 2007; 22, 40-48, 2000.

Azakami D, Bonkobara M, Washizu T, Iida A, Kondo M, Kato R, Niikura Y, Iwaki S, Tamahara S, Matsuki N, Ono K. (2006). Establecimiento y caracterización biológica de líneas celulares de sarcoma histiocítico canino. J Vet Med Sci 68:1343– 1346.

Birchard SJ, Sheerding RG. (1996). Manual clínico de pequeñas especies. 1ª ed, México DF: McGraw Hill Interamericana. p. 238-241.

Dobson JM, Lascelles BD. (2003). BSAVA. Manual de oncología canina y felina. 2° ed, Asociación Britanica Veterinarios de Pequeños animales. p.200.

Fulmer A, Mauldin G. (2007). Neoplasia histiocítica canina: una versión general. Can Veterinario J; 48: 1041-1050.

Gross TL, Ihrke Pj, Walder EJ, Affolter VK: Enfermedades granulomatosas y piogranulomatosas nodulares y difusas no infecciosas de la dermis. En: Enfermedades de la piel del perro y el gato. Diagnóstico clínico e histopatológico, Ames, Blackwell Publishing Ltd, 2005; 323-327.

Hayden DW, Waters DJ, Burke BA, Manivel JC. (1993). Histiocitosis maligna diseminada en Golden Retriever, clinicopatología ultraestructural y un hallazgo inmunohistoquímica. Pathol. Veterinario. 30:256

McGavin M, Carlton W, Zachary J. (2001) Patología veterinaria especial de Thomson.3° ed. Mosby ed. p.350-351, 591.

Moore, PF, Affolter, VK: Enfermedades histiocíticas caninas y felinas. En: Ettinger SJ, Feldman EC (Ed): Textbook of Small Animal Internal Medicine, Philadelphia, WB Saunders, 2005; 779- 783.

Padgett GA, Madewell BR, Keller ET, Jodar L, Packard M. (1995). Herencia de la Histiocitosis en el Boyero de Berna. Práctica de animales pequeños. J Small Anim-Pract; 36:233.

Palmeiro BS, Morris DO, Goldschmidt HM, Mauldin EA: histiocitosis reactiva cutánea en perros: una evolución retrospectiva de 32 casos. Vet Derm 18, 2007; 332-340.

Scott DW, Miller WH, Griffin CE: Tumores neoplásicos y no neoplásicos. En: Small animal Dermatology, 6th Ed., Philadelphia, WB Saunders, 2001; 1352-1354.

Swtt DW, Miller W, Griffin GE. (2001). Dermatología de Pequeños animales; 6° ed. Saunder: Philadelphia; p:1350-1353

Withrow SJ, Vail DM (2007). Oncología clínica de pequeños animales.4° ed. Saunders Elsevier. Canada. pag 819-821

Yasunori. Y, Yoichi H, Masashi H, Yohei K, Satoru T, Yoshio T, Eiji T, Yoshio I, Masanori A, Bunzo M y Morikazu O. (2012). Respuesta completa de un paciente con sarcoma histiocítico esplénico primario avanzado mediante tratamiento con fármacos quimioterapicos seleccionados mediante la prueba de sensibilidad a fármacos en cultivo incrustado en gotitas de gel de colágeno. Intern Med. 2012;51(20):2893-7.

LANZAMIENTO

Paraqueños
www.paraquenos.com.ar

35 días libre de pulgas

Nuevos comprimidos palatables **a base de spinosad.**
Para el tratamiento y prevención de infestaciones por pulgas en caninos.
Rápida acción. Protección comprobada durante cinco semanas. *

Presentaciones para perros de 2,5 a 5 kg; de 5,1 a 10 kg;
de 10,1 a 20 kg; de 20,1 a 40 kg y de 40,1 a 80 kg.

*Prueba de eficacia realizada en el Hospital Escuela Veterinario FCV-UNNE en 2019.

En Buenos Aires encontranos en:
Arcuri | Krönen | Muñoz | Don Orione | DFV S.R.L | Morchón
Bruncas S.R.L | Cto | Cofarvet | Insunorte | Arandu

Santelices Iglesias OA,
Wright C,
Grandinetti JAB,
Duchene AG, Lavid A, Barbeito CG, Portiansky EL

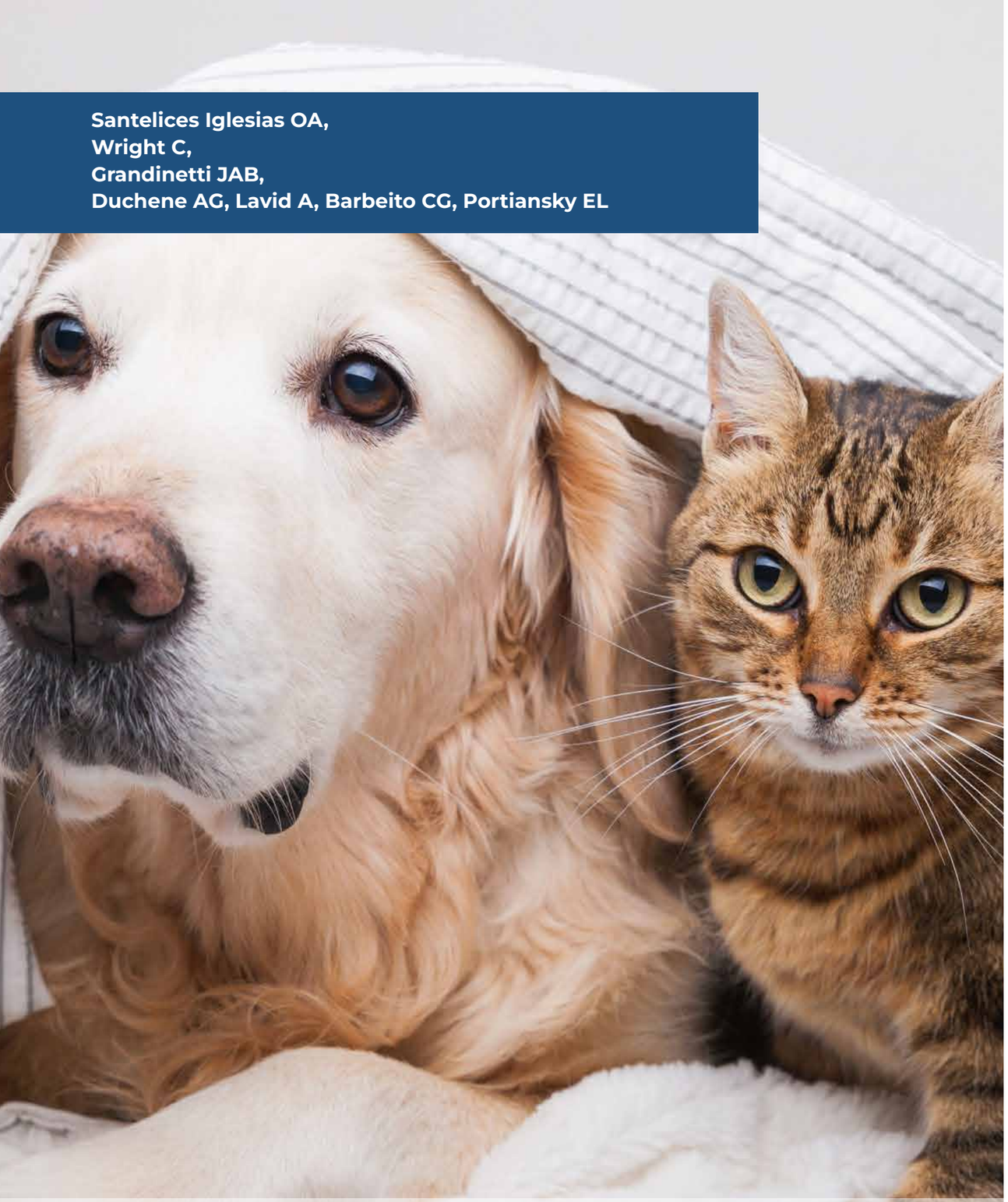

1 Laboratorio de Análisis de Imágenes, Facultad de Ciencias Veterinarias, Universidad Nacional de La Plata. La Plata, Argentina. b Laboratorio de Histología y Embriología Descriptivas, Experimentarles y Comparativas. Facultad de Ciencias Veterinarias, Universidad Nacional de La Plata. La Plata, Argentina. c Hospital Escuela. Facultad de Ciencias Veterinarias, Universidad de Buenos Aires, CABA, Argentina. d Consejo Nacional de Ciencia y Tecnología (CONICET). Argentina.

Estudio retrospectivo de lesiones asociadas con el sistema nervioso central de caninos y felinos de CABA.

RESUMEN

Las neoplasias primarias del sistema nervioso central (SNC) son poco frecuentes en la mayoría de las especies domésticas, excepto en caninos y felinos, y se producen, principalmente, en animales de edad avanzada. Esta comunicación describe la frecuencia de aparición y la caracterización de neoplasias asociadas con el sistema nervioso, a partir de muestras provenientes de perros y gatos, recibidas en la Ciudad Autónoma de Buenos Aires, entre los años 2016-2021, para su diagnóstico. Se seleccionaron 54 muestras con lesiones en el sistema nervioso. Se estableció la distribución según especie, raza, edad, sexo, ubicación y tipo de lesión (neoplásica y no neoplásica). Los datos se obtuvieron a partir de los informes oportunamente generados y de la revisión de los cortes histopatológicos. El meningioma fue la neoplasia más frecuente en ambas especies. Las neoplasias se presentaron principalmente en animales mayores de 6 años. Mestizo, Golden Retriever y Boxer fueron las razas caninas más representadas. No se hallaron neoplasias secundarias. Contar con información local respecto de la presentación de neoplasias del SNC permitirá considerar a estos tumores dentro de los diagnósticos diferenciales y diseñar mejores protocolos para arribar al diagnóstico definitivo y proveer un pronóstico más acertado.

Palabras clave: Neoplasias, SNC, perro, gato, pequeños animales

INTRODUCCIÓN

Las neoplasias primarias del sistema nervioso central (SNC) son poco frecuentes en la mayoría de las especies domésticas, excepto en perros (Canis familiaris) y gatos (Felis silvestris catus). Estas representan el 70% de las neoplasias del SNC observadas en caninos y el 15% en felinos. En caninos, la mayoría de estas lesiones se producen en animales de más de 5-7 años de edad (Higgins y col., 2017; Collazo Paz, 2010, Rissi y Miller, 2017). Estas neoplasias también se desarrollan, con mayor frecuencia en felinos añosos (Rissi y Miller, 2017; Higgins y col., 2017).

En el perro, la neoplasia intracraneal primaria representa entre el 2% y el 5% de las neoplasias y es más común en las razas Bulldog inglés y francés, y Boxer.

Los tumores intracraneales primarios más comunes en el perro son el

meningioma, los tumores gliales, incluyendo al astrocitoma, el oligodendroglioma y el oligoastrocitoma, y tumores del plexo coroideo, que se presentan, por lo general, en caninos de mediana y avanzada edad (Miller y col, 2019; Kishimoto y col., 2019; Collazos Paz, 2010). Las neoplasias gliales son las segundas más frecuentes en caninos (Merikel y col., 2021). Ciertas razas presentan predisposición a tipos específicos de tumores intracraneales. Así, el meningioma se diagnostica, principalmente, en razas dolicocefálicas, entre ellas, Ovejero Alemán y Rough Collie, mientras que los tumores gliales se presentan con mayor frecuencia en razas braquicefálicas, incluyendo Boxer y Boston Terrier (Kishimoto y col., 2019; Higgins y col., 2017).

En los felinos domésticos, los tumores primarios del SNC son relativamente raros; los más frecuentes son los meningiomas seguidos por las neoplasias gliales (Rissi y Miller, 2017). Entre los tumores secundarios el linfoma multicéntrico también puede desarrollarse como neoplasia intracraneal (Dickinson y col., 2000; Goulle y col., 2011). La frecuencia de las neoplasias intracraneales en esta especie es del 2% (Higgins y col., 2017).

Como se mencionara previamente, los meningiomas son los tumores del SNC más frecuentes en perros y gatos (Rissi y Miller, 2017). El meningioma representa el 50.9% de los tumores primarios intracraneales en perros. Se presentan, con mayor frecuencia, en animales de 11 a 13 años de edad (32,1% del total de los meningiomas), sin predilección sexual. Las razas Rough Collie, Golden Retriever, Schnauzer Miniatura y Scottish Terrier poseen mayor frecuencia que el resto de la población (Kishimoto y col., 2019). En gatos, los meningiomas representan el 40% de los tumores intracraneales (Higgins y col., 2017).

En un estudio realizado en Japón, el meningioma meningotelial resultó ser el más frecuente (57.5%), seguido por el transicional (15.0%), el de células granulares (10.0%), el psamomatoso (7.5%), el fibroso (5.0%) y el papilar (5.0%) (Kishimoto y col., 2019). El 45.2% de los casos fue diagnosticado como anaplásico. En ese estudio no se hallaron los tipos mixoide y angiomatoso (Kishimoto y col., 2019).

Entre los tumores secundarios del SNC en caninos se encuentran el linfoma, el hemangiosarcoma, el carcinoma de células de transición y otros carcinomas metastásicos (mamarios, de pulmón, de sacos anales, de próstata, de riñón, de tiroides), tumores nasales, tumores pituitarios, sarcoma histiocítico, melanoma, osteosarcoma (Miller, 2019; Higgins y col., 2017). Por su parte, en felinos, los tumores secundarios incluyen al linfoma, los tumores pituitarios, y los carcinomas nasales y pulmonares (Higgins y col., 2017).

El objetivo del presente trabajo fue comunicar la frecuencia de aparición de neoplasias asociadas con el sistema nervioso, observadas en caninos y felinos de CABA, describir su aspecto histopatológico y relacionar los resultados con los encontrados en otros países.

MATERIALES Y MÉTODOS

Se seleccionaron 54 muestras de lesiones encontradas en el SNC de caninos y felinos de CABA, que fueran oportunamente remitidas a un servicio privado de histopatología veterinaria (Laboratorio Duchene) entre 2016 y 2021. Se estableció la distribución según especie, raza, edad, sexo, ubicación y tipo de lesión (neoplásica y no neoplásica). Asimismo, se consideró su ubicación dentro del sistema nervioso (central o periférico). Para las neoplasias del SNC, se consideró su ubicación regional (canal medular o intracraneal).

Se consideró el diagnóstico de las lesiones registrado en los informes histopatológicos, obtenido a partir de cortes teñidos con hematoxilina y eosina (H-E). En algunas muestras de tumores indiferenciados, se recurrió a pruebas inmunohistoquímicas para realizar el diagnóstico.

El diagnóstico de meningiomas y sus subtipos histológicos se basó en la clasificación de la Organización Mundial de la Salud (Koestner y Higgins, 2002): Meningioma meningotelial: presenta sabanas de células alargadas con núcleo ovoide y citoplasma abundante y homogéneo con limites indefinidos (Fig. 1).

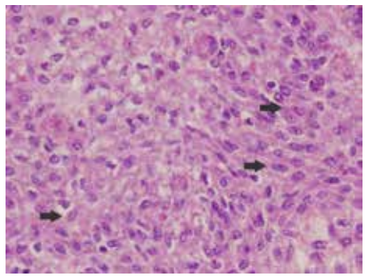

Figura 1. Meningioma meningotelial variedad sincitial. Caracterizado por la presencia de células alargadas con núcleo ovoide y citoplasma abundante y homogéneo con límites indefinidos (flechas). H-E, objetivo 40X.

La variante sincitial se agrupa en lóbulos de tamaño variable donde sus células se organizan en forma concéntrica.

Meningioma fibroblástico o fibroso: sus células son fusiformes con núcleo alargado que forman haces entrelazados y con variable cantidad de fibras de colágeno. Meningioma transicional: comparte características con el patrón meningotelial y el patrón fibroso. Meningioma psamomatoso: se caracteriza por la presencia de cuerpos de psamoma (Fig. 2 y 3).

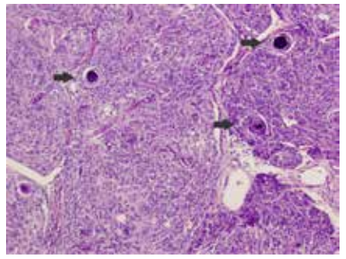

Figura 2. Meningioma psamomatoso. Obsérvese la presencia de cuerpos de psamoma (flechas). H-E, objetivo 10X.

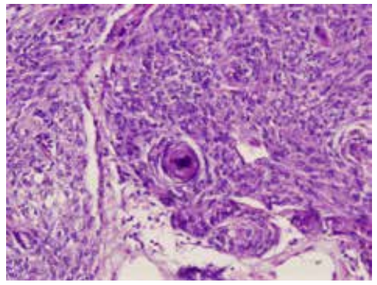

FFigura 3. Meningioma psamomatoso. Detalle de la fig. 2. Obsérvese la presencia de un cuerpo de psamoma en el centro de la imagen. H-E, objetivo 40X.

Meningioma angiomatoso: se caracteriza por la presencia de prominentes vasos sanguíneos dilatados.

Los gliomas, según su morfología microscópica, fueron divididos en oligodendrogliomas, astrocitomas y

gliomas indefinidos. Se diagnosticaron como gliomas indefinidos aquellos que poseían características histológicas tanto de oligodendrogliomas como de astrocitomas; y como oligodendrogliomas, aquellos formados por sabanas densas de células monomórficas derivadas de células gliales, histológicamente similares a oligodendrocitos (Miller, 2019). Aquellos con marcado pleomorfismo, alta densidad celular, atipia nuclear marcada y patrón de crecimiento infiltrativo fueron diagnosticados como glioblastomas (Higgins y col., 2017).
El ependimoma papilar fue considerado como una lesión compuesta por formaciones papilares revestidas por células ependimales neoplásicas y formación de pseudorosetas perivasculares (Higgins y col., 2017). El papiloma del plexo coroideo fue diagnosticado como aquel que presentaba formaciones papilares y trabéculas con estroma fibrovascular denso (Miller, 2019). Se diagnosticó como neurosarcoma aquel que presentaba haces de células ahusadas con patrón trabecular, núcleos alargados y globosos con anisocarosis leve, y binucleación. Finalmente, el diagnóstico del adenoma papilar surgió a partir de la presencia de formaciones papilares con centro conjuntivo laxo y cubierta epitelial cilíndrica baja, núcleos monomórficos en hilera, citoplasma levemente eosinófilo y ausencia de atipias.
Solo en dos muestras se pudo implementar la técnica inmunohistoquímica. En estos casos, se realizó una inmunomarcación con proteína acídica glial fibrilar (GFAP), proteína S-100 (S-100) y con el marcador de diferenciación perineural (EMA).

RESULTADOS

De las 54 muestras remitidas, el 83,3% (n = 47) fueron de perros, el 9,25% (n = 5) de gatos y 3,70% (n = 2) no informó especie. La Tabla 1 muestra la distribución porcentual de las diferentes razas caninas representadas en los casos estudiados de CABA. De las muestras de gatos, 1 solo era Siamés, mientras que el resto eran común europeo.
La distribución por edad para los caninos fue de 0 a 5 años: 4,25% (n = 2), de 6 a 10 años: 53,19% (n = 25), y mayores de 10 años: 36,17% (n = 17). En el 6,38% de las muestras (n = 3), no informó la edad. Para los felinos, de 6 a 10 años fue 40% (n = 2) y para mayores de 10 años fue del 60% (n = 3). El 53,19% (n = 25) de los caninos fueron hembras, el 44,68% (n = 21) fueron machos y el 2,13% (n = 1) no informó sexo. El 40% (n=2) de los gatos fueron hembras y el 60% (n=3) machos.
El 95,74% (n = 45) de las lesiones caninas provinieron del SNC, mientras que solo 2 lesiones (4,25%) se alojaron en nervios periféricos. El 93,34% (n=42) de las lesiones fueron neoplásicas, mientras que el resto fueron no neoplásicas. La distribución anatómica de las lesiones neoplásicas encontradas en caninos se detalla en la Tabla 2. Todas las lesiones felinas fueron en SNC, neoplásicas e intracraneales.
La frecuencia de las diferentes variedades histopatológicas de las neoplasias presentes en los caninos de CABA puede verse en la Tabla 3. De estos datos se desprende que la mayor frecuencia de aparición de tumores en los caninos corresponde al Meningioma psamomatoso (Fig.2 y 3), siendo la variedad meningotelial (Fig. 1), el menos frecuente dentro de este tipo de tumores.
El 46,87% (n = 15) de los meningiomas caninos se diagnosticaron en animales de más de 11 años edad, observando el mismo porcentaje en animales menores a los 11 años. Del 6,25% (n = 2) restante, se desconoce la edad.
Del total de las 54 muestras analizadas, solo cuatro casos caninos no pudieron ser diagnosticados con las técnicas de rutina y requirieron técnicas inmunohistoquímicas. En los dos casos en que fue posible su realización, se diagnosticó oligodendroglioma y neoplasia de bajo grado no glial no neural. El primer caso resultó positivo para GFAP y el segundo negativo para GFAP, S-100 y EMA. Por lo tanto, del total de las neoplasias caninas estudiadas (n = 42), 4 (9,52%) fueron de origen glial.

Raza	Cantidad de muestras (n)	Porcentaje (%)
Mestizos	11	23,40
Golden Retriever	4	8,51
Boxer	4	8,51
Caniche	2	4,25
Ovejero Alemán	2	4,25
Pitbull Terrier	2	4,25
Bichón Frisé	1	2,13
Bulldog Francés	1	2,13
Cocker Spaniel	1	2,13
Daschund	1	2,13
Dálmata	1	2,13
Doberman	1	2,13
Dogo Argentino	1	2,13
Dogo de Burdeos	1	2,13
Jack Russell Terrier	1	2,13
Labrador Retriever	1	2,13
Ovejero Belga	1	2,13
Shih Tzu	1	2,13
No informado	10	21,27

Figura 9: Distribución porcentual de tumores del SNC en diferentes razas caninas

Distribución anatómica		Cantidad de muestras (n)	Porcentaje (%)
Intracraneal		27	64,29
Canal medular		12	28,57
	#Intradural extramedular	(5)	(11,91)
	Intradural intramedular	(3)	(7,14)
	Perimedular	(1)	(2,38)
	No especificado	(3)	(7,14)
Extramedular (Foramen Magnum)		1	2,38
Intradural (no especificado)		1	2,38
Sin informar		1	2,38

variedades de tumores encontrados en el canal medular y sus porcentajes con respecto al total de tumores seleccionados para esta especie.

Tabla 2: Distribución anatómica porcentual de los tumores primarios hallados en caninos de CABA

Variedad histopatológica	Cantidad de muestras (n)	Porcentaje (%)
Meningioma psamomatoso	11	26,20
Meningioma fibroso	10	23,81
Meningioma transicional	5	11,91
Meningioma angiomatoso	2	4,76
Meningioma meningotelial	2	4,76
Meningioma meningotelial variedad sincitial	2	4,76
Glioma/Oligodendroglioma	2	4,76
Adenoma papilar	1	2,38
Glioma indefinido	1	2,38
Glioblastoma	1	2,38
Neurosarcoma	1	2,38
Papiloma de plexo coroideo	1	2,38
Neoplasia de bajo grado no glial no neural	1	2,38
Indiferenciados	2	4,76

Tabla 3: Frecuencia de presentación de neoplasias primarias del SNC en caninos.

En los dos casos en los que no se accedió a estudios inmunohistoquímicos, registrados en la Tabla 3 como indiferenciados, no se obtuvo un diagnóstico definitivo. Uno de estos fue informado como neoplasia, mesenquimática con patrón fibrocondroide, en base a la presencia de células redondas con núcleos centrales con citoplasma basófilo claro, rodeado por sustancia condroide, sectores ahusados con patrón trabecular, amplios sectores cartilaginosos hialinos, sector con trabéculas mineralizadas. El otro caso fue diagnosticado como lesión neoplásica pobremente diferenciada de células claras de alto grado, caracte rizado por la presencia de islotes de células claras pleomórficas con núcleos globosos de cromatina granular fina con nucléolo eosinófilo central, citoplasma claro, láminas de tejido conjuntivo denso formando septos, alto grado de anaplasia.

En los felinos se diagnosticó como glioma indefinido al 20% (n = 1) de las neoplasias y como meningioma psamomatoso al 80% (n = 4) restante.

Para los dos casos en los que no se informó especie, los diagnósticos fueron: ependimoma papilar y meningioma transicional.

DISCUSIÓN Y CONCLUSIONES

No hemos encontrado antecedentes sobre la presentación de distintos tipos de neoplasias del SNC en caninos y felinos de Argentina. Algunos de los resultados encontrados en este trabajo coinciden con los publicados en otros países, pero existen otros aspectos en los que observamos diferencias.

Las edades de las muestras remitidas corresponden mayormente a animales de más de 6 años para ambas especies, esto coincide con lo comunicado por otros autores (Higgins y col., 2017; Collazo Paz, 2010, Rissi y Miller, 2017).

Las razas más representadas en este estudio fueron mestizos, Golden Retriever y Boxer. Los perros mestizos representan gran parte de la población en nuestro medio. Esto podría explicar, en parte, estos resultados obtenidos. Boxer y Golden Retriever son mencionados por diversos autores como razas con frecuente presentación de neoplasias del SNC (Higgins y col., 2017; Collazo Paz, 2010, Kishimoto, 2019; Miller, 2019). Los meningiomas representaron la mayor parte de las neoplasias estudiadas, asociadas al SNC en ambas especies, en concordancia con lo mencionado por otros autores (Rissi y Miller, 2017, Higgins y col., 2017).

Del mismo modo que lo hallado por otros autores (Pancotto y col., 2013; Lacassagne y col., 2018), las neoplasias extramedulares de la médula espinal representan la mayor parte de las neoplasias de la médula espinal, seguidas por las neoplasias intramedulares.

No se halló predominio de algún tipo de tumor respecto de razas dolicocéfalas o braquicéfalas como mencionan Kishimoto y

col (2019) y Higgins y col (2020). A diferencia de lo que mencionan Kishimoto y col. (2019), según quienes la mayor parte de los meningiomas se presentaron en animales de más de 11 años de edad, en este estudio el porcentaje de animales con meningiomas fue el mismo para animales mayores y menores de 11 años. Los mismos autores hallaron en su estudio que el meningioma meningotelial fue el más frecuente seguido por el transicional, de células granulares, psamomatoso, fibroso y papilar (Kishimoto, 2019). En contraste, de los meningiomas analizados en este estudio, los más frecuentes fueron el psamomatoso y el fibroso, seguidos del transicional, el angiomatoso y el sincitial.

Al igual que lo mencionado por Merikel y col. (2021) las neoplasias de origen glial fueron las segundas más frecuentes en caninos. En los felinos, los tumores gliales también ocuparían esta posición. Sin embargo, Rissi y Miller, (2017) sugieren que estos tumores ocupan el tercero o cuarto lugar.

En concordancia con lo hallado por Goulle y col. (2011) el meningioma fue la neoplasia más frecuente en el gato. La mayoría de estos tumores se presentaron en gatos de más de 10 años de edad. No se hallaron neoplasias secundarias.

El uso de técnicas inmunohistoquímicas permitió aproximar o definir el diagnóstico de neoplasias altamente indiferenciadas. La inmunohistoquímica permite lograr diagnósticos más precisos y predecir más acertadamente la evolución de la enfermedad. La inmunohistoquímica en tumores del sistema nervioso permite identificar la neoplasia, evaluar los márgenes y la tasa de crecimiento tumoral. Suele ser necesaria para confirmar el diagnóstico de neoplasias leptomeníngeas, intraparenquimatosas y ventriculares (Johnson y col., 2014). Por su parte, la inmunofluorescencia es otra herramienta que permitiría no solo identificar variedades neoplásicas, sino que, además, podría generar una identificación más precisa que con los métodos inmunohistoquímicos (Delgado y col, 2020). Mas aún, al no depender del tiempo de exposición del anticuerpo marcado con las proteínas estructurales o funcionales presentes en las células tumorales, es posible hacer una determinación cuantitativa de estas proteínas.

Para el estudio de SNC y periférico, los marcadores más usados en las pruebas inmunohistoquímicas y de inmunofluorescencia son: proteína S-100 (S-100), proteína acídica glial fibrilar (GFAP), neurofilamentos (NF), la enolasa neuronal específica (NSE), la proteínica mielínica básica (BMP) y antígeno epitelial de membrana (EMA). GFAP y S-100 resultan útiles para identificar neoplasias de origen glial, el anticuerpo anti-NF marca neuronas, la ENE se encuentra en tejidos de origen neuroectodérmico y se utiliza como marcador neuronal, BMP identifica células de Schwann (Cavanzo, 1985; Santoribio Camacho y Mesa Suárez, s/d) y el anticuerpo anti-EMA es un marcador de diferenciación perineural presente en células perineurales (Sada-Mier y col., 2005).

En el futuro, estas técnicas permitirán detectar alteraciones genéticas en neoplasias cerebrales de caninos y felinos relacionadas con el pronóstico, tasa de crecimiento o la respuesta al tratamiento. Esto facilitaría la determinación de la eficacia de las opciones terapéuticas en tumores del sistema nervioso de nuestros animales de compañía (Johnson y col., 2014).

La ocurrencia de neoplasias del SNC fue estudiada en diferentes lugares del mundo. En el presente trabajo se evaluó la presentación de estas neoplasias en caninos y felinos provenientes de la Ciudad Autónoma de Buenos Aires (CABA). Las características tumorales halladas fueron similares a las descriptas en otros estudios, con algunas diferencias, tales como presentación en perros mestizos y tipos histológicos de meningiomas más frecuentes.

Contar con información local respecto de la frecuencia de presentación de neoplasias del SNC redunda en la posibilidad de incluir estas neoplasias entre los diagnósticos diferenciales ante la presentación de signos asociados a lesiones del SNC y diseñar mejores protocolos para arribar al diagnóstico definitivo y proveer un pronóstico más acertado.

Agradecimientos
Los autores agradecen a las histotecnólogas F. Confente y M. Díaz por su apoyo técnico.
Conflictos de interés
Los autores declaran que no existen conflictos de interés.

Referencias bibliográficas

Cavanzo, F. J. (1985). Marcadores tumorales e inmunohistoquímica en patología quirúrgica. Acta Médica Colombiana, 10(6). http://www.actamedicacolombiana.com/anexo/articulos/06-1985-01.pdf

Santoribio Camacho, J. D., y Mesa Suárez P. (2018). Marcadores séricos de daño cerebral: proteína s100b y enolasa neuronal específica. pp 166-177. En: Manual de Formación Continuada 2018-2019: Actualizaciones en el laboratorio clínico. Editorial: AEBM-ML.

Collazos Paz, M. A. (2010). Estudio retrospectivo de las neoplasias de sistema nervioso central en caninos en el laboratorio de patología veterinaria de la Universidad Nacional de Colombia entre los años 1977 y 2009. Tesis de grado. Facultad de Medicina Veterinaria y Zootecnia, Universidad Nacional de Colombia Sede Bogotá. https://repositorio.unal.edu.co/handle/unal/6738

Stagnares, J. J., Pachamé, A. V., Sánchez, H. L., & Portiansky, E. L. (2020). Spinal cord meningioma in a Boxer breed dog. Braz J Vet Pathol, 13(1), 40-47. https://doi.org/10.24070/bjvp.1983-0246.v13i1p40-47

Goulle, F., Meige, F., Durieux, F., Malet, C., Toulza, O., Isard, P. F., Peiffer, R. L., & Dulaurent, T. (2011). Intracranial meningioma causing partial amaurosis in a cat. Veterinary Ophthalmology, 14, 93-98. https://doi.org/10.1111/j.1463-5224.2011.00904.x

Johnson, G. C., Coates, J. R., & Wininger, F. (2014). Diagnostic immunohistochemistry of canine and feline intracalvarial tumors in the age of brain biopsies. Veterinary pathology, 51(1), 146-160. https://doi.org/10.1177/0300985813509387

Kishimoto, T. E., Uchida, K., Chambers, J. K., Kok, M. K., Son, N. V., Shiga, T., Hirabayashi, M., Ushio, N., & Nakayama, H. (2019). A retrospective survey on canine intracranial tumors between 2007 and 2017. Journal of Veterinary Medical Science, 19-0486. https://doi.org/10.1292/jvms.19-0486

Koestner A. y Higgins R.J. (2002). Tumors of the Nervous System. pp. 697-738. En: Meuten, Donald J., ed. Tumors in domestic animals. Fourth Edition Blackwell.

Higgins, R. J., Bollen, A. W., Dickinson, P. J., & Sisó-Llonch, S. (2016). Tumors of the nervous system. Tumors in domestic animals, 834-891.

Lacassagne, K., Hearon, K., Berg, J., Séguin, B., Hoyt, L., Byer, B., & Selmic, L. E. (2018). Canine spinal meningiomas and nerve sheath tumours in 34 dogs (2008-2016): Distribution and long-term outcome based upon histopathology and treatment modality. Veterinary and comparative oncology, 16(3), 344-351. https://doi.org/10.1111/vco.12385

Merickel, J. L., Pluhar, G. E., Rendahl, A., & O'Sullivan, M. G. (2021). Prognostic histopathologic features of canine glial tumors. Veterinary pathology, 58(5), 945-951. https://journals.sagepub.com/doi/full/10.1177/03009858211025795

Miller, A. D., Miller, C. R., & Rossmeisl, J. H. (2019). Canine primary intracranial cancer: a clinicopathologic and comparative review of glioma, meningioma, and choroid plexus tumors. Frontiers in oncology, 1151. https://doi.org/10.3389/fonc.2019.01151

Pancotto, T. E., Rossmeisl Jr, J. H., Zimmerman, K., Robertson, J. L., & Werre, S. R. (2013). Intramedullary spinal cord neoplasia in 53 dogs (1990–2010): distribution, clinicopathologic characteristics, and clinical behavior. Journal of Veterinary Internal Medicine, 27(6), 1500-1508. https://doi.org/10.1111/jvim.12182

Rissi, D. R., & Miller, A. D. (2017). Feline glioma: a retrospective study and review of the literature. Journal of feline medicine and surgery, 19(12), 1307-1314. https://doi.org/10.1177%2F1098612X16689506

Sada-Mier, A. M., Terán, R. P. L., Toussaint-Caire, S., & Ortiz-Hidalgo, C. (2005). Expresión difusa de EMA y Glut-1, en tres casos de neurofibromas. Evidencia inmunohistoquímica de diferenciación perineural extensa. Rev Esp Patología, 38(2), 83-86. http://patologia.es/volumen38/vol38-num2/pdf%20patologia%2038-2/38-02-04.pdf

Diagnotest

CONFIABILIDAD Y RAPIDEZ DE RESPUESTA

Comprometidos con la profesión veterinaria

Somos un laboratorio de análisis clínicos veterinarios dedicados a ejercer nuestra actividad ininterrumpidamente desde 1985, intentando incorporar cada día mejoras en el servicio de atención a nuestros clientes.

Servicios de Laboratorio:

- Hematología
- Química Sanguínea
- Sección de Serología, Inmunología e Infecciosas
- Biología Molecular
- Hormonas
- Citologías e Histopatologia
- Bacteriología – Micología
- Orinas
- Materia Fecal

100% Confiable · Actualización tecnológica · 35 años de experiencia · Variedad de análisis · Continua capacitación · Fundado por veterinarios

Diagnotest
CONFIABILIDAD Y RAPIDEZ DE RESPUESTA

Chanas 1185, Haedo Norte, Buenos Aires

Tel.: 4460-0018 y rotativas
Solicitud de urgencia: 4443-3090

www.labdiagnotest.com

GERIOOX

Mascotas con grandes historias

- **Multisistémico:** mejora simultánea de la macro y microcirculación
  - Nefroprotector
  - Retrasa los signos de Disfunción Cognitiva
  - Facilita el trabajo del músculo cardíaco
- **5 poderosos antioxidantes celulares**
- **Eficacia científica comprobada:** vitalidad en 10 días
- **Sin contraindicaciones, ni interacciones medicamentosas**

Más información en **gerioox.com**

labyes.com

LABYES

AVEACA

Pertenecer es Crecer

www.aveaca.org.ar

Seguinos en redes

Conocé las normas de publicación en nuestra web
Para más información escribinos a **praxisaveaca@gmail.com**